

Rehabilitace sluchu v dětském věku

Urík M.^{1,2}, Hošnová D.^{1,2}, Šlapák I.^{1,2}, Jančíková J.^{1,2}, Bezděková D.²

¹Klinika dětské otorinolaryngologie, Lékařská fakulta Masarykovy univerzity, Brno

²Fakultní nemocnice Brno

Čes-slov Pediat 2018; 73 (7): 427-430

SOUHRN

Hluchota je snížená nebo chybějící schopnost vnímat zvukové informace. Slyšení je obzvláště důležité v dětském věku, kdy dochází k učení a rozvoji řeči. Moderní medicína dnes dokáže v mnoha případech velmi efektivní rehabilitaci sluchu, která umožní přirozený rozvoj dítěte a jeho plnohodnotný život.

Článek podává ucelený pohled na možnosti rehabilitace sluchu v dětském věku.

KLÍČOVÁ SLOVA

sluch, hluchota, rehabilitace, dětský věk

SUMMARY

Rehabilitation of hearing in childhood

Hearing loss is a partial or total inability to hear. Hearing is especially important in childhood when learning and developing speech. Modern medicine today can, in many cases, be a very effective hearing rehabilitation that will enable the child's natural development and full-blown life.

The article provides a comprehensive view of the possibilities of hearing rehabilitation in childhood.

KEY WORDS

hearing, hearing loss, rehabilitation, childhood

ÚVOD

Sluch je schopnost vnímat zvuk pomocí speciálního smyslového orgánu, ucha. Zvuk normálně prochází zevním zvukovodem, rozkmitá blanku bubínku, následně se vibrace přenáší páčkovým mechanismem pomocí středoušních kůstek až na tekutiny vnitřního ucha [1]. Pohyb tekutiny vnitřního ucha následně vyvolá podráždění vláskových buněk Cortiho orgánu, vzniklý elektrický impuls je veden sluchovým nervem a následně sluchovou dráhou až do sluchové kůry mozku (obr. 1).

Člověk dokáže slyšet zvuk ve frekvenčním rozmezí 20 Hz až 20 KHz [2]. Tím, že má člověk na každé straně hlavy jedno ucho, je schopen využít sluch k prostorové orientaci, mluvíme pak o směrovém slyšení. To je omezeno například u jednostranné hluchoty.

Sluchové centrum se vyvíjí od narození na základě sluchových podnětů. Sluch umožňuje dítěti rozpoznávat hlasy, napodobovat zvuky, komunikovat, identifikovat nebezpečí a rozvoj sociálních vztahů.

Období do 3 let života je klíčové pro rozvoj řeči a intelektuálních schopností [3]. Adekvátní rozvoj centra řeči je možný do 4. roku života. Neodhalená nebo pozdě odhalená vada sluchu způsobí nejen nevyvinutí řeči, ale též opoždění mentálního vývoje dítěte.

ROZDĚLENÍ PORUCH SLUCHU

Poruchu sluchu můžeme rozdělit z několika hledisek:

Porucha sluchu podle etiologie:

1. Vrozená
2. Získaná (perinatálně, postnatálně)
3. Idiopatická

Porucha sluchu podle patologie sluchového orgánu:

1. Převodní (zvukovod, střední ucho)
2. Percepční (kochleární, retrokochleární)
3. Smíšená

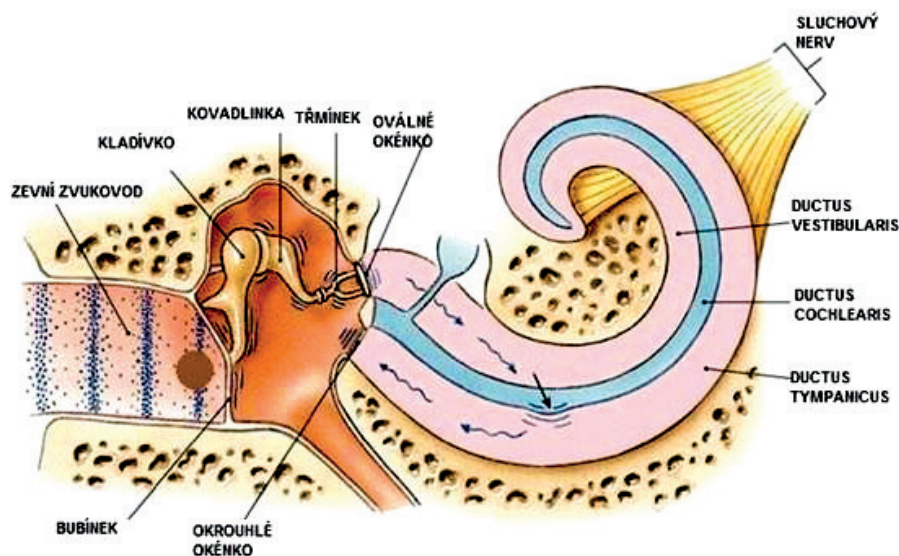
Porucha sluchu podle velikosti sluchové ztráty (dle WHO)

1. Normální sluch (0-25 dB)
2. Lehká nedoslýchavost (26-40 dB)
3. Střední nedoslýchavost (41-55 dB)
4. Středně těžká nedoslýchavost (56-70 dB)
5. Těžká nedoslýchavost (71-90 dB) - praktická hluchota
6. Velmi těžká nedoslýchavost (více než 90 dB) - úplná hluchota

REHABILITACE SLUCHU CHIRURGICKÝMI POSTUPY

Některé příčiny poruchy sluchu je možné řešit chirurgicky s velmi dobrým efektem. Nejjednodušším případem

SYMPOZIUM: PORUCHY SLUCHU U DĚTÍ



Obr. 1. Jak slyší lidské ucho. Zvukové vlny označeny modře se šíří ze zevního prostředí zvukovodem, rozkmitají bubínek, který následně způsobí pohyb sluchových kůstek ve středouší. P přes ploténku trmínku, pod kterou je uloženo oválné okénko, se kmitání přenáší na tekutiny vnitřního ucha, jejichž pohyb způsobí přímé podráždění vlastních vláskových smyslových buněk Cortiho orgánu v ductus cochlearis. Následně vznikají nervové impulzy, které se již sluchovým nervem šíří až do mozkové kůry. Upraveno dle <http://www.drmmkotb.com/EN/index.php?page=students&case=&A=1&B=1&C=0>.

je obturující cerumen zevního zvukovodu, které odstraníme chapáčkem nebo háčkem. Příčinou nedoslýchavosti může být perforace ušního bubínku, kterou řešíme provedením myringoplastiky (rekonstrukce bubínku).

Vrozené anomálie středoušních kůstek, jejich poranění při úrazu nebo destrukce v průběhu chronického středoušního zánětu je možno rekonstruovat pomocí autologních nebo biokompatibilních protéz.

Otoskleróza (nepohyblivá ploténka trmínku) se dá vyřešit vložením pístonu do oválného okénka (protéza je upevněna na kovadlince).



Obr. 2. Klasické závěsné naslouchadlo. Obsahuje mikrofon, zesilovač, baterii a reproduktor.

REHABILITACE SLUCHU POMOCÍ NASLOUCHADEL

Pokud není možné vyřešit ztrátu sluchu primárně chirurgicky, je indikováno přidělení sluchadel. Sluchadlo je elektronická pomůcka, která se nejčastěji nosí za uchem nebo v uchu. Tvoří ho mikrofon, mikročip se zesilovačem zvuku a baterie (obr. 2).

Prvním typem sluchadel jsou sluchadla zavěšená za uchem (proto závěsná). V části za uchem je schovaná elektronika sluchadla spolu s baterií. Z této schované části vede tenká průhledná hadička do zvukovodu, zajišťující hladký přenos zpracovaného zvuku.

Druhým typem jsou zvukovodová sluchadla, která se vyrábějí na míru uživateli podle přesného otisku tvaru jeho zvukovodu. Jsou podstatně menší než závěsná

sluchadla a z estetického hlediska nejsou téměř vůbec vidět.

Vydání sluchadla, jeho nastavení a další sledování pacienta zajišťuje foniatr.

REHABILITACE POMOCÍ IMPLANTABILNÍCH POMŮCEK

1. KOCHLEÁRNÍ IMPLANTÁT

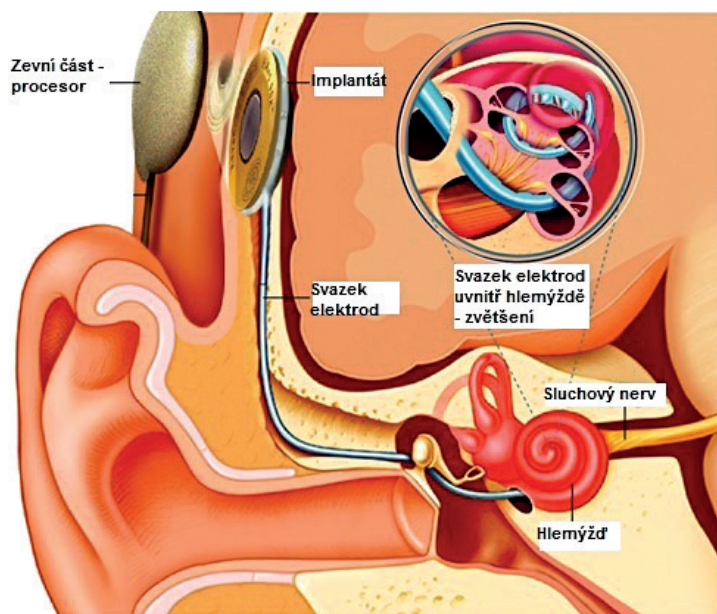
Kochleární implantát je přístroj, který slouží ke stimulaci sluchového nervu vnitřního ucha (nahrazuje funkci vláskových buněk vnitřního ucha). Používá se k obnovení sluchu u osob s velmi těžkou až úplnou percepční ztrátou sluchu. Skládá se ze dvou částí: zevní (audioprocessor) a vnitřní (obr. 3). Zevní procesor nosí uživatel za uchem, slouží k zachycení a zpracování zvuku, jeho transformaci na digitální signál, který je pak prostřednictvím cívký přenášen na vnitřní implantovanou část.

Moderní procesory jsou plně automatické, voděodolné, diskrétní, různých barev, umožňují bezdrátové spojení s externími zařízeními (telefon, televize, ...). Po přenesení signálu na vnitřní implantovanou část se signál svazkem elektrod zavedeným až do hlemýžďe šíří přímo k vláknům sluchového nervu, které stimuluje. K fungování kochleárního implantátu je samozřejmě nezbytné, aby byl funkční sluchový nerv a sluchová dráha. U nejmodernějších implantátů je možné bezproblémové vyšetření pacienta magnetickou rezonancí.

Indikace ke kochleárnímu implantátu v ČR [4]

1. Prelingvální hluchota, porucha sluchu nad 85 dB HL, průměr na hlavních kmitočtových hladinách. Jedná

SYMPOZIUM: PORUCHY SLUCHU U DĚTÍ



Obr. 3. Kochleární implantát. Tvoří ho zevní část obsahující procesor a vnitřní část implantovaná pod periostem za uchem. Svazek elektrod je zaveden přes okrouhlé okénko přímo do hlemýžďe, kde dochází ke stimulaci vláken sluchového nervu. Upraveno dle https://www.ucsfbenioffchildrens.org/treatments/cochlear_implant/.

principu vibrací. Skládá se ze dvou částí: zevní (audioprocesor) a vnitřní (obr. 4). Zevní procesor nosí uživatel za uchem, slouží k zachycení a zpracování zvuku, jeho transformaci na digitální signál, který je pak prostřednictvím cívky přenášen na vnitřní implantovanou část. Ta na rozdíl od kochleárního implantátu nemá svazek elektrod, ale miniaturní elektromagnetickou cívku, která se nejčastěji připevňuje na kovadlinku nebo do okrouhlého okénka. Signál rozkmitá cívku, která následně pohybuje kovadlinkou a třmínkem nebo působí na tekutinu vnitřního ucha přímo přes okrouhlé okénko.

Indikace ke středoušnímu implantátu v ČR [4]

1. Stavy s patologií zevního a středního ucha znemožňující aplikaci sluchadel. Příkladem je chronické tekoucí ucho.
2. Percepční porucha sluchu, nedostatečný zisk s konvenčním sluchadlem, středouší bez známek zánětu.
3. Středně těžká až těžká nedoslýchavost, převodní (ztráta sluchu max. 50 dB) nebo smíšená, bez známek progresu, pokud nelze dosáhnout účinné korekce konvenčním sluchadlem.

3. IMPLANTÁTY PRO KOSTNÍ VEDENÍ

se především o děti zachycené v rámci novorozeneckého screeningu sluchu. Indikace je v případě, že není dosaženo dostatečného efektu pomocí naslouchadla.

Řešení: Bilaterální CI co nejdříve po diagnóze, optimálně mezi 0,5–3. rokem věku, maximálně do čtyř let. Standardní je oboustranná kochleární implantace synchronní; pouze u hluchých dětí bez přidružených vad, podmínkou je dobře spolupracující rodina (reálná očekávání, sociální zázemí apod.). U dětí s přidruženými vadami (M. Down, DMO...) je indikována CI jednostranná.

2. Druhostranná metachronní implantace u dětí s již dříve operovaným jednostranným implantátem. Ideální je, pokud od první operace uplynul zpravidla jeden rok, ale možno i do tří let. Pouze u hluchých dětí bez přidružených vad, podmínkou je dobře spolupracující rodina (reálné očekávání, sociální zázemí apod.).

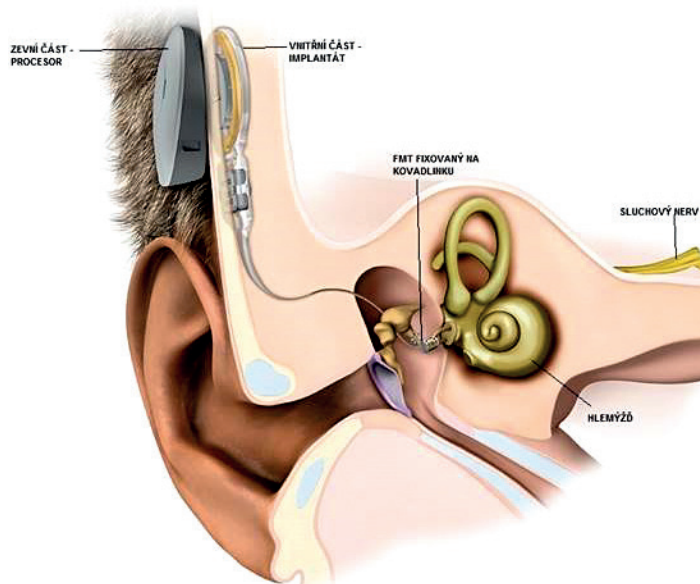
3. Oboustranná postlingvální hluchota, ztráta sluchu oboustranně nad 85 dB.

Řešení: Kochleární implantace co nejdříve po ohluchnutí. Implantace jednostranná. Oboustranná implantace standardně u pacientů se slepotou nebo hrozcí slepotou a u náhle postlingválně ohluchlých dětí do šesti let věku.

2. STŘEDOUŠNÍ IMPLANTÁTY

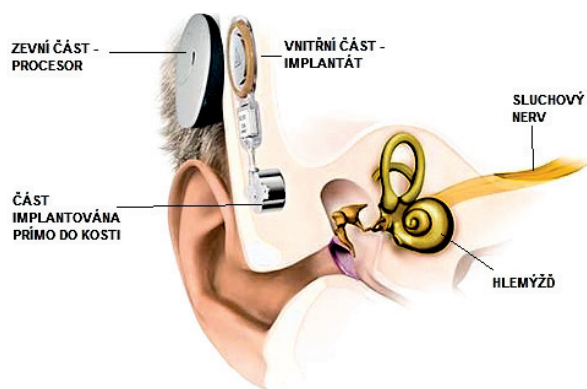
Středoušní implantát představuje alternativu k běžným sluchadlům. Funguje na

Jde o aktivní implantát s indukčním přenosem zvuku, umožňuje přenos signálu přímo do vnitřního ucha pro-



Obr. 4. Aktivní středoušní implantát. Tvoří jej zevní část obsahující procesor a vnitřní část implantovaná pod periostem za uchem. Na kovadlinku je fixován FMT, který přenáší vibrace na středoušní kůstky. Upraveno se svolením firmy Medel.

SYMPOZIUM: PORUCHY SLUCHU U DĚTÍ



Obr. 5. Implantát pro kostní vedení Bonebridge. Tvoří jej zevní část obsahující procesor a vnitřní část implantovaná pod periost za uchem a do kosti. Upraveno se svolením firmy Medel.

střednictvím kostního vedení. Je vhodným řešením pro sluchově postižené, u nichž zvuk nemůže být převeden do vnitřního ucha přirozenou cestou přes vnější a střední ucho. Jedná se například o pacienty s vrozenou atrezií zvukovodu.

Existují různé typy těchto implantátů. Nejmodernější z nich se podobně jako kochleární nebo středoušní implantáty skládají z vnější části (audioprocessor) a vnitřní části (obr. 5). Zevní část slouží k zachycení a zpracování zvuku, jeho transformaci na digitální signál, který je pak prostřednictvím cívky přenášen na vnitřní implantovanou část. Ta obsahuje sofistikovaný vibrační měnič, který se při operaci upevňuje do kosti. Měnič přenáší vibrace na spánkovou kost a dále na sluchové kůstky ve středouší, které signál přenáší dál. Většinou se implantují až od 5 let věku, kdy je dostatečně tlustá kost na ukotvení

měníče. Do té doby nosí dítě vibrátor zevně, fixovaný na hlavě pomocí čelenky (softband BAHD – Bone-Anchored Hearing Devices).

Indikace k implantátům pro kostní vedení v ČR [4]

Stav znemožňující používat klasické sluchadlo. Převodní nebo smíšená vada sluchu min. 30 dB, smíšená vada sluchu, práh kostního vedení do 60 dB.

Řešení: Děti BAHA Softband (důvody chirurgické – tloušťka lebky, plánovaná plastická korekce, malformace boltce). BAHA, Bonebridge – pro děti, pokud je tloušťka kosti lebky pro implantaci dostatečná.

Řešení: Nejprve vyzkoušet cross sluchadlo, poté softband, poté možná implantace BAHA nebo Bonebridge.

Podpořeno projektem MUNI/A/0863/2017.

LITERATURA

1. Šlapák I, Bartoňková K, Florianová L, a kol. Dětská otorinolaryngologie. 1. vyd. Praha: Mladá fronta, 2013: 1-333. ISBN 978-80-204-2900-1.
2. Trojan S, a kol. Lékařská fyziologie. 4. vyd. Praha: Grada Publishing, a. s., 2003: 1-772.
3. Myška P. Postižení sluchu v dětském věku, následná léčebně-rehabilitační péče. *Pediatr pro Praxi* 2007; 2: 92-94.
4. <http://www.otorinolaryngologie.cz/dokumenty/indikace.pdf>. <http://www.otorinolaryngologie.cz> [online]. Praha: Meditorial, 2018 [cit. 2018-03-03].

MUDr. Milan Urík, Ph.D.

Klinika dětské otorinolaryngologie
Lékařská fakulta Masarykovy univerzity
Fakultní nemocnice Brno
Černopolní 9
613 00 Brno
e-mail: Urik.Milan@fnbrno.cz