

Verukózní anulární ložisko na trupu

Řandová L., Důra M., Petráčková M., Štork J.

Dermatovenerologická klinika 1. LF UK a VFN
přednosta prof. MUDr. Jiří Štork, CSc.

Čes-slov Derm, 99, 2024, No. 2, p. 92–94

KLINICKÝ PŘÍPAD

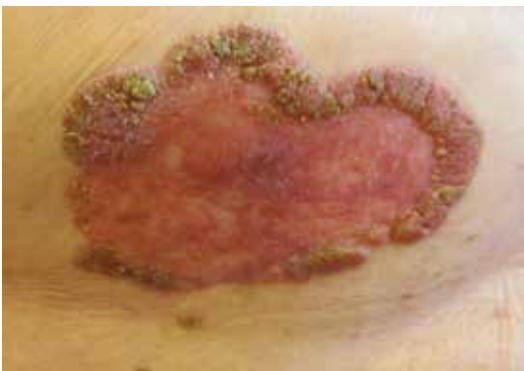Pacientkou byla žena narozená v roce 1947, v jejíž rodinné anamnéze se vyskytovala nádorová onemocnění. Otec pacientky zemřel v 70 letech na kolorektální karcinom a sestra pacientky zemřela v 50 letech na karcinom prsu. Z extenzivní osobní anamnézy byla nejzásadnější nádorová duplicita. Před 8 lety byl pacientce diagnostikován karcinom levého prsu s postižením dvou sentinelových lymfatických uzlin mikrometastázou, indikována byla parciální resekce levého prsu následovaná hormonální terapií a adjuvantní radioterapií, po níž přetrvává remise onemocnění dosud. Nemocná je 7 let dispenzarizována na hematologii pro monoklonální B-lymfocytózu, jež před 5 lety progredovala do obrazu chronické lymfocytární leukemie. Před jedním rokem, pro další progresi tohoto onemocnění, byla zahájena systémová léčba chlorambucilem a obinutuzumabem. Léčba byla ukončena za 6 měsíců po dosažení

remise onemocnění a pacientka je nadále dispenzarizována.

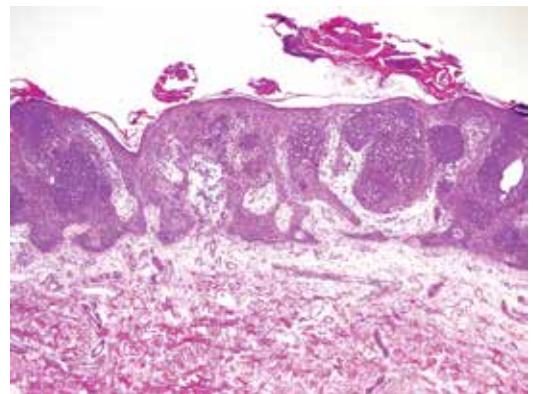
Dále se pacientka dlouhodobě léčila s dyslipidemií, pro kterou užívala simvastatin a později fenofibrát. Před 7 lety prodělala těžkou kryptogenní organizující pneumonii s možným podílem eozinofilní pneumonie s nutností hospitalizace pro respirační insuficienci. Šest let užívala bisfosfonát pro prokázanou osteoporózu.

Pacientka kromě operace levého prsu pro karcinom podstoupila před 21 lety operaci brániční kýly, před 9 lety operaci katarakty obou očí a před 6 lety hysterektomii s bilaterální adnexektomií pro prolaps dělohy.

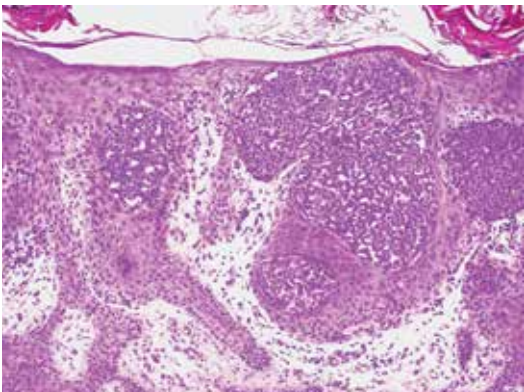
Kožní ambulanci navštívila poprvé před 8 lety pro 2 roky trvající, erytematózní, šupící, oválné ložisko s periferním pruhovitě vyvýšeným, verukózním, hyperkeratotickým lemem celkové velikosti 43 x 20 mm v oblasti dolních kvadrantů pravého prsu (obr. 1). Ložisko svědilo a intermitentně mokvalo. Dermatoskopicky byly patrné četné angiektázie. Provedena byla probatorní excize.



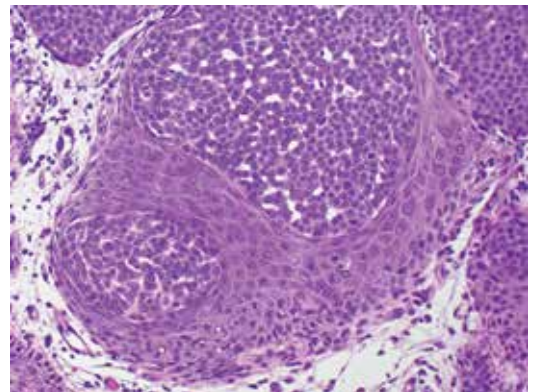
Obr. 1



Obr. 2



Obr. 3



Obr. 4

HISTOPATOLOGICKÝ NÁLEZ

V excizi byla zastižena výrazně nepravidelně akantotická epidermis s objemnými čepy, která byla krytá hyperkeratózou s parakeratózou. Intraepidermálně byla přítomna různě velká hnízda, místy i v celé šíři epidermis, tvořená malými okrouhlými monomorfními buňkami s okrouhlými intracytoplazmatickými duktálními formacemi (obr. 2–4 na s. 92). Ojedinele byly přítomny mitózy. V přilehlém koriu se nacházely řídké perivaskulární mononukleární infiltráty.

Závěr

Hidroacanthoma simplex.

PRŮBĚH

Pacientka byla poučena o benigní povaze projevu a o vhodnosti pravidelných sebekontrol, naplánována byla dispenzarizace. K další kontrole se však pacientka dostavila po 8 letech. Při klinickém vyšetření bylo patrné další zvětšení ložiska na pravém prsu, které nyní dosáhlo velikosti 80 x 50 mm (původně 43 x 20 mm). Pro velikostní progresi byla zopakována probatorní excize, která potvrdila dříve stanovenou diagnózu hidroacanthoma simplex. Vzhledem k tomu, že pacientce ložisko žádné potíže nečiní, je pacientka pouze sledována.

DISKUSE A STRUČNÝ PŘEHLED

Hidroacanthoma simplex (HS) je benigní adnexální nádor patřící do skupiny poromu, adnexálního nádoru s poroidní diferenciací. Nádory této skupiny vycházejí z akrosyringia – terminální části ductu ekrinní potní žlázy (lat. *porus* – cesta, průchod, otvor) a mají benigní biologické chování. Skupina poromu čítá 4 zástupce – ekrinní porom, hidroacanthoma simplex, nádor z dermálního ductu a poroidní hidradenom [6]. HS představuje intraepidermální variantu poromu, oproti němu nádor z dermálního ductu jeho intradermální variantu. Poroidní hidradenom představuje přechodnou variantu mezi poromem a hidradenomem. HS byl poprvé popsán v roce 1956 [2].

Tzv. *apokrinní porom* je velmi vzácným typem poromu, který navíc vykazuje sebaceózní, apokrinní i folikulární diferenciaci. Vzhledem k tomu, že se autoři v minulosti zaměřili právě na popis apokrinní diferenciaci tohoto nádoru, dostal apokrinní porom svůj název [1]. Tento nádor dále dokládá propojenost mezi vlasovým folikulem a sebaceózní a apokrinní potní žlázou, které obě ústí do vlasového folikulu.

Nádory ze skupiny poromu se vyskytují u žen i u mužů ve stejné míře, prakticky v jakékoli dekádě, avšak nejčastěji ve středním a vyšším věku. Jejich vznik je možný prakticky kdekoli na kůži, predilekčními loka-

litami jsou však akrální oblasti. Jejich mnohočetný výskyt je někdy označován jako tzv. poromatóza.

Klinicky se tyto nádory projevují jako papula, nodule či ložisko růžové barvy. Jednotlivé typy poromu od sebe není možné klinicky odlišit. Výjimku do jisté míry tvoří HS, který se často projevuje jako plošné, ostře ohraničené růžové či hnědavé ložisko, lokalizované na trupu či končetinách. Vzácnou variantou je pigmentovaný HS, jehož zabarvení je dáno přítomností dendritických melanocytů produkujících melanin [4].

Dermatoskopický obraz HS je poměrně necharakteristický. Popisovány jsou bělavé globulární struktury často s přítomností pigmentovaných struktur ve formě linií [3].

Histopatologický obraz HS se vyznačuje přítomností vícečetných ohraničených nádorových hnízd lokalizovaných v epidermis, tvořených menšími buňkami s uniformními jádry a s tvorbou aberantních duktálních formací. Korium nádorová hnízda neobsahuje. Existence takovýchto intraepidermálně lokalizovaných hnízd se označuje jako tzv. *Borstův-Jadassohnův fenomén*. Tento fenomén je dobře znám u klonální seboroické keratózy.

Imunohistochemicky je možno u HS prokázat duktální diferenciaci pomocí markerů CEA a EMA. Recentně bylo identifikováno i molekulárně-genetické pozadí HS, konkrétně přítomnost genové fúze *YAP1-MAML2* ve většině analyzovaných případů HS [7].

Zcela vzácně byly popsány případy malignizace HS („maligní HS“). Literatura je nejednotná v názvosloví tohoto nádoru, jelikož je vedle pojmu maligní HS užíváno i názvů porokarcinom či *in situ* porokarcinom, tedy názvů maligních variant dalších nádorů ze skupiny poromu [8]. Klinicky byl zaznamenán výskyt regionálních i vzdálených metastáz. Dermatoskopicky byly u přechodu HS v jeho maligní formu popsány nepravidelně uspořádané zesílené cévy [8]. Histopatologicky se tento nádor ve své maligní podobě odlišuje buněčným pleomorfismem, jadernými atypii a mitotickými figurami.

V klinické diferenciaci diagnostice HS figuruje seboroická keratóza, superficiální bazocelulární karcinom, Bowenova choroba, mamární či extramamární Pagetova choroba, případně další adnexální nádory. Jistotu přinese probatorní či kompletní excize.

V histopatologické diferenciaci diagnostice HS stojí zejména klonální seboroická keratóza, Bowenova choroba a mamární či extramamární Pagetova choroba. Imunohistochemicky lze k odlišení HS a klonální seboroické keratózy užít nukleárního markeru GATA3, který je u HS negativní [5]. Při užití markeru GATA3 je však nutno mít na paměti, že mamární či extramamární Pagetova choroba vykazuje jeho jadernou pozitivitu.

Terapie HS není nutná, kurativní metodou je kompletní excize, případně kryodestrukce či další ablativní metody [3].

SOUHRN**Verukózní anulární ložisko na trupu – hidroacanthoma simplex. Stručný přehled**

Autoři uvádí případ 77leté ženy s pomalu rostoucím verukózním anulárním ložiskem, u něhož byla histopatologicky potvrzena diagnóza hidroacanthoma simplex. Po 8 letech se ložisko dvojnásobně rozšířilo a dosáhlo průměru 8 cm. V diskusi je pojednán klinický, dermatoskopický a histopatologický obraz hidroacanthoma simplex a je uveden současný pohled na problematiku nádorů ze skupiny poromu.

Klíčová slova: hidroacanthoma simplex – histopatologie – porom

SUMMARY**Verrucous Annular Plaque on the Trunk – Hydroacanthoma Simplex. Minireview**

The authors present a case of a 75-year-old woman with a slowly growing verrucous annular plaque, in which the diagnosis of hidroacanthoma simplex was confirmed by the histopathology. The lesion enlarged twice in subsequent 8 years with the diameter of 8 cm. Clinical, dermoscopic and histopathological presentation of hidroacanthoma simplex is discussed. Up-to-date view on the topic of the tumours of the poroma group is added.

Key words: hidroacanthoma simplex – histopathology – poroma

2. COBURN, J. G., SMITH, J. L. Hydroacanthoma simplex; an assessment of a selected group of intraepidermal basal cell epitheliomata and of their malignant homologues. *Br J Dermatol*, 1956, 68 (12), p. 400–418.
3. FURLAN, K. C., KAKIZAKI, P., CHARTUNI, J. C. N., SITTART, J. A., VALENTE, N. Y. S. Hydroacanthoma simplex: dermoscopy and cryosurgery treatment. *An Bras Dermatol*, 2017, 92 (2), p. 253–255.
4. LEE, J. Y., LIN, M. H. Pigmented malignant hidroacanthoma simplex mimicking irritated seborrheic keratosis. *J Cutan Pathol*, 2006, 33 (10), p. 705–708.
5. LIN, C. Y., KUO, T. T., CHANG, Y. C. Comparative immunohistochemical study of hidroacanthoma simplex and clonal seborrheic keratosis with GATA3 and p63. *Am J Dermatopathol*, 2022, 44 (1), p. 17–20.
6. MILLER, A. C., ADJEI, S., TEMIZ, L. A., GILL, P., SILLER, A. Jr., TYRING, S. K. Dermal duct tumor: A diagnostic dilemma. *Dermatopathology (Basel)*, 2022, 9 (1), p. 36–47.
7. SEKINE, S., KIYONO, T., RYO, E. et al. Recurrent YAP1-MAML2 and YAP1-NUTM1 fusions in poroma and porocarcinoma. *J Clin Invest*, 2019, 129 (9), p. 3827–3832.
8. YANG, Y. F., WANG, R., XU, H., LONG, W. G., ZHAO, X. H., LI, Y. M. Malignant form of hidroacanthoma simplex: A case report. *World J Clin Cases*, 2023, 11 (24), p. 5804–5810.

Do redakce došlo dne 18. 1. 2024.

Adresa pro korespondenci:

MUDr. Linda Řandová

Dermatovenerologická klinika 1. LF UK a VFN

U Nemocnice 499/2

128 00 Praha 2

e-mail: linda.randova@vfn.cz

LITERATURA

1. CALONJE, E., BRENN, T., LAZAR, A. J. et al. *McKee's Pathology of the Skin*. 5th Edition. Amsterdam: Elsevier/Saunders, 2019; 2, p. 1637–1638. ISBN 978-0-7020-6983-3.

EDIČNÍ PLÁN**Česko-slovenská dermatologie, 99. ročník, rok 2024**

Číslo 3: Angioedém

Číslo 4: Alopecie

Číslo 5: Očkování

Číslo 6: Dětská dermatologie

Česko-slovenská dermatologie, 100. ročník, rok 2025

Číslo 1: Malé molekuly v dermatologii aktuálně

Číslo 2: Morsus insecti

Číslo 3: Kaposiho sarkom