

Ekzémy očních víček a screening očního postižení u atopické dermatitidy

Benáková N.^{1,2}

¹Dermatoalergologická ordinace Immunoflow Praha, vedoucí lékař prim. MUDr. Martin Fuchs

²Dermatovenerologická klinika 1. LF UK a VFN Praha, přednosta prof. MUDr. Jiří Štork, CSc.

SOUHRN

Ekzém očních víček je složitý z pohledu diagnostiky, terapie i přístupu lékaře k pacientovi. V první části jsou uvedeny jeho nejčastější příčiny, diferenciální diagnóza a výsledky epikutánního testování. V lokální léčbě je pozornost věnována sekvenční strategii a využití lokálních imunomodulátorů. Přehledně jsou pojednány komorbidity a komplikace atopické dermatitidy a jejich význam, se zaměřením na oční postižení. V druhé části je rozvedena atopická keratoconjunktivitida s doporučeními pro dermatologa, jak postupovat u rizikových pacientů včetně základního screeningu pomocí cílených dotazů. Včasnou detekcí a léčbou lze zabránit vzniku a progresi často ireverzibilních komplikací.

Klíčová slova: ekzém očních víček – screening očního postižení – atopická dermatitida

SUMMARY

Eczema of the Eyelids and Screening for Eye Damage in Atopic Dermatitis

Eyelid eczema is complex in terms of diagnosis, therapy and the physician's approach to the patient. In the first part of this article the most common causes and differential diagnosis are presented, as well as the results of patch testing. In topical treatment, attention is paid to sequential strategy and the use of topical immunomodulators. Comorbidities and complications of atopic dermatitis and their significance are reviewed, focusing on ocular involvement. In the second part, atopic keratoconjunctivitis is detailed with recommendations for dermatologists on how to proceed with patients at risk, including basic screening using targeted questions. Early detection and treatment can prevent the onset and development of often irreversible complications.

Key words: eyelid eczema – screening of ocular involvement – atopic dermatitis

Čes-slov Derm, 98, 2023, No. 6, p. 288–294

ÚVOD

Ekzém očních víček má na postiženého značný dopad, přináší mu diskomfort v každodenním osobním i pracovním životě a volnočasových aktivitách. Negativní důsledky chronického ekzému na psychiku i psychosomatiku člověka jsou všeobecně známé. U postižení oka přistupují ke svědění a mnutí i obavy z poškození zraku.

Současná léčba má omezené možnosti a pacient má často nerealistická očekávání. S chronickým průběhem se ne každý dokáže identifikovat. Dodržování preventivních režimových opatření, léčba a péče o kůži víček vyžadují disciplínu, trpělivost a vytrvalost, což není v běžném životě vždy reálné. Dalším úskalím je skutečnost, že víčka nelze zcela ochránit od vlivů zevního prostředí, jež mohou působit jako spouštěče a vést k úpornosti průběhu.

Ekzém očních víček bývá složitý i pro lékaře, a to jak z pohledu diagnostiky, tak terapie a též přístupu lékaře k pacientovi. A jako u všech chronických chorob na rozhraní sliznic a kůže vyvstává v praxi často otázka odborné kompetence. Postižení víček je typickou situací, ilustrující potřebnost mezioborové vstřícné spolupráce mezi dermatologem, oftalmologem a alergologem.

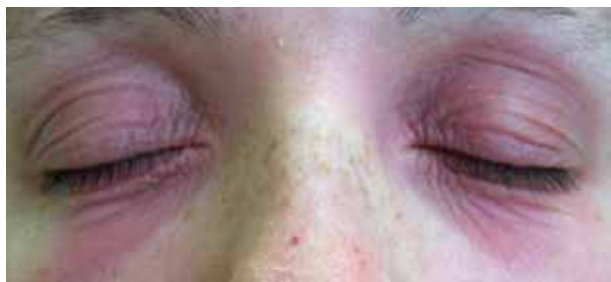EKZÉMY OČNÍCH VÍČEK

Ekzémy víček trpí častěji dospělí než děti, více ženy než muži [1, 2, 3, 11, 26]. Klinický obraz může být, zejména při chronickém průběhu, podobný, ale etiologie odlišná, což má význam pro preventivní opatření. V diferenciální diagnóze je při izolovaném postižení pouze očních víček nejčastější seboroická dermatitida (46,3 %), následovaná kontaktní alergickou

dermatitidou (35,2 %). Ta bývá příčinou při současném postižení všech očních víček anebo při současném postižení víček a obličeje či dalších lokalizací. Pro iritační dermatitidu hovoří postupný vznik projevů v horizontu 2–6 měsíců, pro atopickou dermatitidu (obr. 1) pak osobní anamnéza atopie anebo současné postižení hlavy a krku [1]. Četnost nejčastějších dermatitid očních víček je uvedena v tabulce 1. V širším okruhu je třeba diferenciatně diagnosticky pomýšlet na blefaritidu u rosacey, psoriázu, periorbitální dermatitidu, dermatomyozitidu, lupus erythematosus aj.

Zásadním nástrojem při vyšetřování pacientů s ekzémem víček jsou **epikutánní testy** [2, 26]. Kontaktní alergie může být příčinou, ale i kofaktorem při souběhu se seboroickou či atopickou dermatitidou aj. Při interpretaci výsledků epikutánního testování je třeba posoudit jejich **relevanci**, příčinnou souvislost. O senzibilizaci bez klinické relevance se jedná, pokud pacient vykazuje reaktivitu na testovanou látku, ale ta není příčinou jeho ekzému. Relevantní kontaktní alergen se epikutánními testy u ekzému očních víček však podaří identifikovat jen u určitého procenta případů (20–70 %). V úporných případech, kde jsou v podezření jako příčina ekzému pro pacienta nezbytné oční zevní léky, lze provést k vyššímu záchytu **epikutánní test se skarifikací**.

V Německu byly v letech 1999–2004 nejčastějším zdrojem relevantních kontaktních alergenů u ekzémů očních víček obličejové krémy, oční stíny, oční kapky a léky (31 %). Nejčastějšími ostatními alergeny s pozitivní reakcí pak byly vonné látky (parfémy mix I a Peru balzám), konzervancia (thiomersal) a léky (neomycin



Obr. 1. Atopická dermatitida očních víček a obličeje (fotoarchiv Dermatovenerologické kliniky 1. LF UK a VFN v Praze)

sulfát) [11]. Severoamerická skupina pro kontaktní dermatitidu zjistila v období 1994–2016 jako nejčastější klinicky relevantní příčinu kontaktní senzibilizace v oblasti víček nikl sulfát, dále následovaly parfémy mix I, methylisothiazolinon, natrium thiosulfát zlata a Peru balzám [26]. V jiné práci z USA z roku 2021 byla většina zjištěných relevantních alergenů mimo standardní sady kontaktních alergenů, registrované k epikutánnímu testování v USA [13]. Ve Francii (2018) představovaly nejčastější kontaktní alergeny u ekzému víček methylisothiazolinon, parfémy mix I, nikl, linalool, limonen a Peru balzám. Příčinou ekzému očních víček byly především kosmetické výrobky – 67 % relevantních pozitivních reakcí [2]. V České republice hodnotili brněňští autoři 1881 pacientů s periorbitální dermatitidou testovaných v letech 2001–2016. Zdroji relevantních kontaktních alergenů zde byly nejčastěji kosmetické výrobky, laky na nehty, barvy na vlasy, některé aero-genní alergeny, epoxidové pryskyřice a některé další plastické hmoty. V sestupném pořadí byly nejčastějšími kontaktními alergeny: thiomersal s nízkou klinickou relevancí, neomycin s výraznou klinickou relevancí, benzalkonium chlorid s relativní klinickou relevancí a parabeny bez klinické relevance [19].

Pro diagnostiku příčiny kontaktních dermatitid v oblasti očních víček není k dispozici standardizovaná oční sada hapténů, proto je vhodné **kromě evropské standardní sady testovat i další látky**, jako jsou pacientovy oční léky a kosmetické přípravky, dále thiomersal a benzalkoniumchlorid, případně gentamicin [2, 13, 19]. Benzalkoniumchlorid se často používá ke konzervaci očních kapek, občasné také thiomersal nebo parabeny.

LÉČBA EKZÉMU VÍČEK, NEJEN ATOPICKÉHO

Léčba ekzému víček by měla být včasná, dostatečně účinná a dlouhodobě bezpečná. Často je ekzém víček nedostatečně léčen z obav před nežádoucími účinky kortikoidů [26]. Podobně jako u AD obličeje je optimální sekvenční strategie:

1. úvodní, úlevová léčba – vhodné lokální kortikoidy. Z bezpečnostních důvodů jsou vhodné pouze nehálozenované kortikoidy a velmi krátce; s dobrým

Tabulka 1. Četnost nejčastějších dermatitid a dermatóz na očních víčkách [1, 3, 11, 25]

	Ekzém/dermatitida	Četnost (3) n = 447	Četnost (1) n = 105	Četnost (25) n = 2332	Četnost (11) n = 88
1.	Kontaktně alergická	50,2 %	43,8 %	43,4 %	44,3 %
2.	Kontaktně iritační	20,9 %	7,6 %	17 %	9,1 %
3.	Atopická	13,5 %	2,9 %	13 %	25 %
4.	Seboroická	6,3 %	36,2 %	NA	Rosacea 4,5 %
5.	Nespecifická dermatitida	6,5 %	11,4 %	NA	Airborne 10,2 %
6.	Psoriáza	2,3 %	3,8 %	NA	2,3 %

NA = not applicable (nelze použít)

terapeutickým indexem jsou to v ČR hydrokortison butyrát či metylprednisolon aceponát.

2. **udržovací, stabilizační léčba – lokální imuno-modulátory.** Zavádí se po zklidnění, co nejdříve, jakmile to stav a tolerance kůže dovolí. Lze je používat k souvislé, tzv. *proaktivní* léčbě (zpočátku denně, posléze podle průběhu 2krát týdně). Při příznivém průběhu pak jen dle potřeby (intermitentně, nárazově) k tzv. *reaktivní* léčbě. K dispozici je takrolimus v masti (lépe tolerovaná je 0,03% než 0,1% koncentrace), při problematické toleranci i 1% pimekrolimus v krému. Aplikace 1krát/den (na noc) je ve většině případů dostačující. Při náhlém či výrazném zhoršení ekzému je vhodnější krátké předléčení lokálním kortikoidem než navyšování četnosti aplikace imunomodulátoru. Při dlouhodobé, proaktivní léčbě atopického ekzému více lokálním takrolimem často dochází dokonce i ke zlepšení atopické keratokonjunktivitidy [6, 27], ať už je mechanismus působení přímý (penetrace takrolimu přes víčko ke spojivce) či nepřímý (zhojení ekzému = absence pruritu a mnutí víček).

Zásadní pro dlouhodobou stabilizaci je nejen tlumění zánětu, ale i **péče o kožní bariéru** – pravidelné používání emoliencií, vhodných pro ekzém a oblast víček: jednoduché, nedráždivé vehikulum, bez parfemací, konzervačních látek aj. přísad s kontaktně iritačním či alergickým potenciálem. Výhodný je ventilový či obdobný aplikátor zabráňující mikrobiální kontaminaci. I hygienická péče o kůži víček a minimalizace kosmetiky, včetně dekorativní, jsou důležité. Mechanická ochrana víček může být také prospěšná – **ochranné brýle** s UV filtrem, optimálně sportovního typu, jež kopírují zakřivení lebky a chrání i širší periorbitální oblast před působením vlivů, jako jsou vítr, prach, pyly, viditelné světlo, UV záření apod. Ke komplexní péči lékaře o pacienta s chronickým ekzémem víček patří též **edukace**, kde je smyslem, aby si pacient osvojil znalosti, dovednosti a návyky, jak chorobu zvládat.

ATOPICKÁ DERMATITIDA OČNÍCH VÍČEK A OČNÍ KOMORBIDITY

Atopická dermatitida očních víček, obecně ekzém víček u atopika, může upozorňovat na atopickou keratokonjunktivitidu, oční komorbiditu AD. *Komorbidita AD* se definují jako častější současný výskyt dalších chorob s AD na základě společných úseků v patogenezi či společných rizik. Tím se liší komorbidity choroby od *koexistence chorob*, kde žádné spojení se základní chorobou není.

Z dosavadních údajů vyplývá, že výskyt komorbidit koreluje se závažností atopické dermatitidy. Tedy čím je AD závažnější, tím jsou komorbidity pravděpodobnější a častější. Existence komorbidit u AD se vysvětluje systémovým charakterem atopického zánětu [9, 25]. Didakticky lze rozdělit **komorbidity AD** na **atopické** a **neatopické** (choroby autoimunitní, neuropsychia-

trické, kožní a oční). Aktivní pátrání dermatologa po komorbiditách AD (screening) je velmi vhodné, toto doporučení se objevuje i v recentních doporučených postupech z USA [9]. **Význam komorbidit** u AD lze shrnout následovně:

- Včasné odhalení a léčba komorbidit mohou zabránit často ireverzibilním komplikacím.
- Nepoznané a neléčené komorbidity mohou být příčinou úpornosti atopického ekzému, navzdory správné léčbě a prevenci (nepoznaná potravinová alergie, neléčené astma apod.).
- Významná je role komorbidit při volbě celkové léčby u AD (kontraindikace, interakce s medikací komorbidit či naopak společná účinnost apod.).
- Účinná systémová léčba těžké AD může snižovat riziko vzniku anebo progresu závažných a léčebně nákladných komorbidit, u vzniku v dětství i celoživotnímu kumulativnímu dopadu AD a jejich komorbidit [9, 25].

OČNÍ POSTIŽENÍ U ATOPICKÉ DERMATITIDY

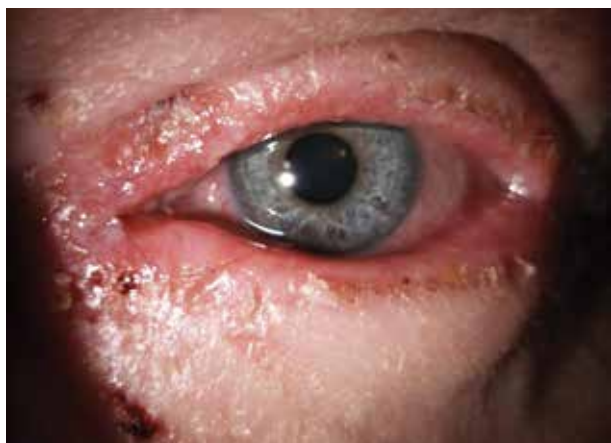Oční postižení u AD se udává v rozptylu 25–50 % [5, 14, 15, 21, 24, 28] a mohou být projevem atopických komorbidit nebo důsledkem komplikací AD či kombinací obou. Pojem *komplikace* (= přímý důsledek choroby, její léčby nebo neléčení choroby) a *komorbidita* (= současný výskyt, asociace dalších chorob s AD na základě vzájemného vztahu) se u některých jednotek překrývá a v odborné literatuře často i směšuje. Může se také jednat o *komplikace komorbidit*, např. atopická keratokonjunktivitida je oční komorbiditou AD. Keratokonus je také komorbiditou AD, může být ale i komplikací atopické keratokonjunktivitidy – v důsledku častého mnutí víček. Mnutí očních víček (bludný kruh svědění-škrábání) se považuje za jeden z patogenetických faktorů nejen u keratokonu, ale i u katarakty a odchlípení sítnice [20].

U dětí bývá frekvence očního postižení vyšší, průměrně 47 % [8, 20, 21], zatímco u dospělých průměrně 28 % [21]. Oční komorbidity a komplikace u AD mohou vést ke zhoršení až trvalé ztrátě zraku. K nejčastějším očním atopickým komorbiditám patří konjunktivitidy – **atopická keratokonjunktivitida** a **alergické konjunktivitidy**, mezi oční komplikace patří:

- katarakta – přední je více specifická pro AD, zadní je spíše důsledkem léčby kortikoidy;
- keratokonus (multifaktoriální etiopatogeneze) a korneální perforace;
- glaukom, především sekundární – postkortikoidní (na primární glaukom nepanuje shoda);
- ektropium, lagoftalmus, ptóza, fisury, jizvení víček, trichiáza, tylóza a madaróza (obr. 2);
- infekční komplikace:
 - stafylokové – konjunktivitidy, blefaritidy; kolonizace konjunktiválního vaku zlatými stafylokoky je u AD 86 % oproti 25 % u ostatní populace;

- herpetické – konjunktivitidy, keratitidy (HSV, VZV) s rizikem ulcerace (obr. 3); recidivují a i hůře reagují na terapii;
- velmi závažné komplikace představují korneální hydrops, infekce po operačních výkonech, odchlípení sítnice a subluxace intraokulární čočky [21].

Četnost jednotlivých chorob očního povrchu („ocular surface diseases“) u AD zachycuje recentní dánská studie (2000–2019, 7044 dospělých): dominovala konjunktivitida v 66,6 % a hordeolum v 63,5 %, pak blefaritida a keratitida (11 % a 9,7 %), dále pterygium, symblepharon a keratokonus. Výskyt konjunktivitid u AD byl vyšší u pacientů: s vyšší závažností AD anebo se současným bronchiálním astmatem a alergickou rinitidou a také u pacientů s AD vzniklou v časném dětství anebo léčených systémovou terapií pro AD [22]. **Nárůst očního postižení se závažností AD** potvrdila i jiná dánská studie (v roce 2017 hodnotila 5766 pacientů s mírnou a 4272 s těžkou AD). Riziko konjunktivitidy bylo 1,5krát vyšší u mírné AD a téměř 2krát vyšší u těžké AD než u běžné populace. Riziko vzniku keratitidy pak bylo téměř 1,5krát vyšší u mírné AD a 3krát vyšší u těžké AD.

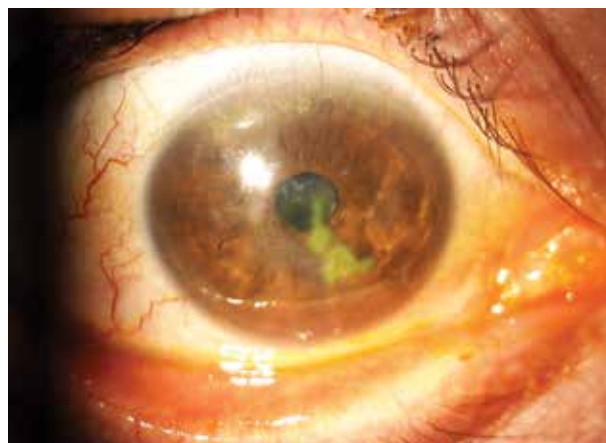


Obr. 2. Těžká atopická blefaritida a ekzém víček (fotoarchiv Centra pro onemocnění spojivky a rohovky Oční kliniky 1. LF UK a VFN v Praze)

Riziko vzniku keratokonu bylo u těžké AD 10krát vyšší (interval 5–19,96) [24].

V souvislosti s léčbou AD biologiky se objevuje i další konjunktivitida, a to při léčbě monoklonálními protilátkami inhibujícími dráhu IL-4 a 13 (dupilumab) [4, 17, 23]. Patrně je pro AD specifická, protože pacienti léčení dupilumabem pro bronchiální astma, eozinofilní ezofagitidu či chronickou rinosinusitidu s nazálními polypy tento nežádoucí účinek téměř nemívají [17]. Rizikové jsou zejména pacienti s těžkou AD a s preexistující konjunktivitidou, případně s perzistujícím faciálním erytémem či eozinofilií po dupilumabu [16] a obecně pacienti s ekzémem víček a obličeje (představuje predispozici k atopické keratokonjunktivitidě). Praktické je proto u pacienta s AD před zahájením tohoto typu biologické léčby provést orientační screening na subjektivní příznaky a objektivní projevy konjunktivitid a případně provést oftalmologické vyšetření (tab. 2 a 3). Během léčby by symptomatické pacienty měl léčit a sledovat oftalmolog. Obvykle tato konjunktivitida nevyžaduje ukončení léčby [17].

Lékař by měl při nálezů ekzému očních víček u atopika zpozornět, zejména při kombinaci s pruritem a mnutím



Obr. 3. Recidivující herpetická keratitida (konkrétně obr. 5) (fotoarchiv Centra pro onemocnění spojivky a rohovky Oční kliniky 1. LF UK a VFN v Praze)

Tabulka 2. Lokální léčba atopické keratokonjunktivitidy

Linie	Účinky	Skupina	Zástupci
1.	protialergické	antihistaminika stabilizátory mastocytů	olopatadin, azelastin, emedastin, epinastin, levokabastin; kromoglykát, ketotifen, lodoxamid
2.	protizánětlivé	kortikoidy	fluorometolon, prednisolon acetát, loteprednol
3.	protizánětlivé, imunomodulační	inhibitory kalcineurinu	cyklosporin A, takrolimus

(upraveno podle [14])

Tabulka 3. Orientační screening příznaků a projevů atopické keratokonjunktivitidy

Subjektivní příznaky	Objektivní projev
svědění, pálení, mnutí, škrábání	aspekce – zarudnutí víček a spojivek, otok, ztlustění víček
pocit těžkých víček, tlaku za víčky, pocit suchého oka, cizího tělesa	anamnesticky – záněty víček a záněty spojivek, otoky víček „červené oko“
slzení, mukoidní sekrece	
bolest, fotofobie, „zamlžené vidění (= alarmující)“	

víček, neboť může být signálem atopické keratokonjunktivitidy. Ta se u AD vyskytuje cca u poloviny pacientů, zatímco u pacientů s ekzémem víček téměř vždy. Představuje jakési pojítko mezi kožními a očními projevy.

ATOPICKÁ KERATOKONJUNKTIVITIDA

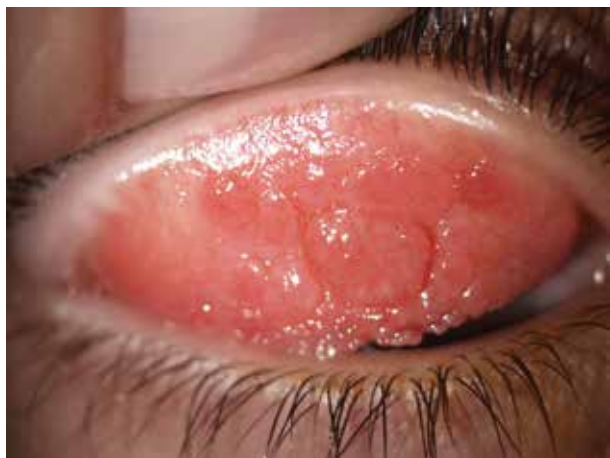Atopická keratokonjunktivitida (AKC) postihuje **spojivku, rohovku a velmi často víčka**. Představuje nejčastější oční komorbiditu s nejméně komplikacemi. Zpravidla se objevuje u mladých dospělých, rozpětí je ve věku 30–50 let. Ženy jsou postiženy 2krát častěji než muži. Rodinná či osobní anamnéza atopie je ve většině případů pozitivní. Údaje o prevalenci u AD se pohybují mezi 20–40 %, ale může být až 77 % [5, 14, 21, 24, 27]. Vysoké riziko vzniku AKC je spojeno s **ekzémem víček nebo ekzémem v obličejí anebo závažnou AD**.

AKC začíná obvykle blefaritidou (zánět distálního okraje víčka u řas), pak přechází na spojivky a někdy i rohovku; postižení bývá symetrické [23, 26]. Onemocnění je chronické, často léčebně refrakterní, průběh je celoroční, bez sezonního průběhu (na rozdíl od vernální konjunktivitidy). Čím časnější je nástup a delší doba trvání, tím vyšší je závažnost [20]. Neléčená může vést

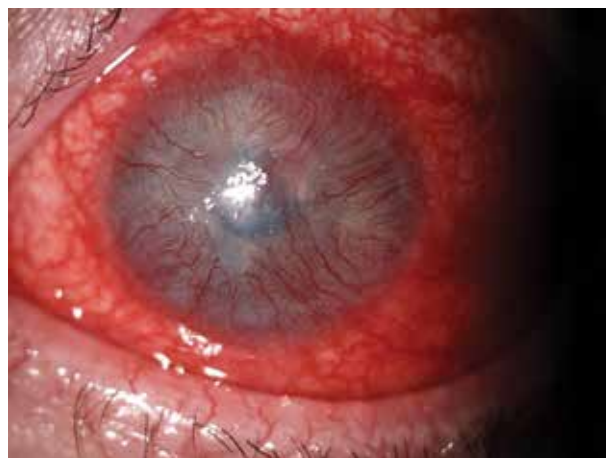až k slepotě, proto jsou včasná diagnostika a léčba tak zásadní [20, 21, 27].

Etiopatogeneze AKC je označována jako multifaktoriální, AKC byla dosud řazena k alergickým konjunktivitidám, s kombinací alergické reakce I. a IV. typu. V recentních pracích se ale objevují údaje o abnormitách očního mikrobiomu, poruše epitelální oční bariéry, změnách proteinů, jako je filagrin a involukrin [7, 10]. Zjednodušeně lze tedy AKC označit jako analogii atopické dermatitidy na spojivce a rohovce, a proto někteří autoři hovoří o mimokožní atopické dermatitidě [7] nebo oční manifestaci AD [21, 28]. Není to v širším kontextu ojedinělá skutečnost, neboť obdobně lze pohlížet na další atopickou jednotku, eozinofilní ezofagitidu, která postihuje také i sliznice, resp. rozhraní rohovějícího a nerohovějícího epitelu. Dynamický vývoj poznání v posledních letech ukazuje na poruchu funkce epitelové bariéry, dysbiózu a imunitní dysregulaci, ústící v zánět 2. typu [18].

Objektivně jsou víčka ztluštělá, zarudlá, intermitentně se objevují otoky. Později se objevuje deskvamace, lichenifikace, melanóza. Spojivky vykazují hyperemii, později i hypertrofii papil (obr. 4). Keratitida může progredovat až do vředu. Hojení je často provázeno jizvením a vaskularizací rohovky (obr. 5), což vede k trvalému poklesu zrakové ostrosti. **Subjektivně** postižení



Obr. 4. Gigantopapilární reakce na horních tarzálních spojivkách při atopické keratokonjunktivitidě (konkrétně obr. 3) (fotoarchiv Centra pro onemocnění spojivky a rohovky Oční kliniky 1. LF UK a VFN v Praze)



Obr. 5. Aktivní vaskularizace rohovky (konkrétně obr. 4) (fotoarchiv Centra pro onemocnění spojivky a rohovky Oční kliniky 1. LF UK a VFN v Praze)

Tabulka 4. Postup dermatologa u pacienta s rizikem atopické keratokonjunktivitidy

	Postup	Obsah
1.	provést orientační screening na AKC	orientační vyšetření víček a spojivek aspekci a cílené vyhledávací dotazy – tabulka 3
2.	odeslat/doporučit pacientovi oční vyšetření	<ul style="list-style-type: none"> • cílený požadavek na vyloučení AKC (+ keratokonu a katarakty) • při pozitivním nálezu má být pacient na očním oddělení léčen a dispensarizován • při potížích navzdory oční léčbě ho směřovat na vyšší oftalmologické pracoviště
		i pacienty bez zjevného očního nálezu motivovat k preventivnímu očnímu vyšetření 1krát/rok
3.	léčit uvážlivě ekzém víček	zavést zavčasu účinnou a dlouhodobě bezpečnou strategii lokální léčby a vhodnou péči o kůži víček

udávají svědění, pálení, slzení, sekreci, zastřené vidění, pocit cizího tělesa apod., při postižení rohovky i bolest a fotofobii [5, 14, 22, 26, 27] – viz tabulka 3. **Diferenciálně diagnosticky** musí oftalmolog vyloučit ostatní jednotky s podobným klinickým obrazem: jiné konjunktivitidy, blefaritidy a obecně stavy shrnované pod pojem syndrom „červeného oka“ [5, 14, 22, 26].

Léčba AKC je dlouhodobá, cílem je ulevit od aktuálních příznaků, stabilizovat průběh (snížit četnost a závažnost exacerbací) a zabránit komplikacím a jejich progresi. Součástí léčby jsou nezbytná režimová, preventivní opatření. Základem je tzv. oční hygiena – časté používání chladivých umělých slz, bez konzervačních látek aj. kontaktních alergenů, označovaná jako „basic eye care“, což lze vnímat jako analogii bazální lokální terapie u AD. **Lokální léčba** AKC zahrnuje lokální protialergické léky, dále lokální kortikoidy s dobrým bezpečnostním profilem (malá penetrace a rychlá inaktivace) a lokální imunomodulátory v očních galenických formách – tabulka 4. Ty jsou v současnosti zastoupeny dvěma molekulami: 0,05% cyklosporin A oph. gtts./eml. a 0,03–0,1% takrolimus oph. susp./ung. V japonském dvouletém sledování dosáhlo remise 85 % pacientů léčených očním takrolimem, a to i u těžších případů, u kterých je ale zapotřebí dlouhodobá a proaktivní léčba jako u AD. Při dvouletém používání se takrolimus v oční suspensi ukázal jako bezpečný lék [12]. V ČR není v očních formách jako HVLP dostupný. **Celková imunosupresivní léčba** je indikována u velmi těžkých případech. Doporučuje se včasné zahájení celkové léčby k zamezení či zpomalení progresu a komplikací. Ke krátké léčbě lze použít celkové kortikoidy a dále pak cyklosporin A [5, 20, 22]. Cyklosporin A je ale kumulativně nefrotoxický, takže při potřebě souvislé léčby delší než dva roky je zvažování prospěchu k rizikům náročné. Cyklosporin A může mít navíc sám oční nežádoucí účinky – trichomegalii (dlouhé, silné řasy) a vzácně i vizuální halucinace a centrální slepotu [5]. Na rozdíl od AD nejsou zatím pro těžkou AKC k dispozici vhodná biologika či malé molekuly. **Chirurgická léčba**, včetně transplantace rohovky, se provádí u závažných komplikací. Jakékoliv operativní oční výkony jsou však u atopiků stran hojení rizikovější než u ostatní populace [28].

Léčba AKC je v kompetenci oftalmologa, závažnější případy pak specializované rohovkové ambulance. Postižení víček u AKC je mezioborovou záležitostí, dermatolog má při léčbě ekzému víček v současnosti díky lokálním imunomodulátorům (a výhledově i lokálním inhibitorům JAK) o něco více možností než oftalmolog. Atopickou **blefaritidu** však musí léčit oftalmolog.

ZÁVĚR

Dermatolog by měl provádět základní, orientační screening na oční postižení u dospělých i dětských pacientů s atopickou dermatitidou, a to zejména u pacientů s ekzémem víček nebo ekzémem v obličejí ane-

bo závažnou atopickou dermatitidou, protože u nich je riziko vzniku atopické keratokonjunktivitidy vysoké. Schematický postup je uveden v tabulkách 2 a 3.

Včasná detekce a léčba mohou zabránit často i ireverzibilním komplikacím, což je obecný princip, platný jak pro další komorbidity, tak pro projevy interních chorob na kůži.

LITERATURA

1. AMIN, K. A., BELSITO, D. V. The aetiology of eyelid dermatitis: a 10-year retrospective analysis. *Contact Dermatitis*, 2006, 55, p. 280–285.
2. ASSIER, H., TETART, F., AVENEL-AUDRAN, M. et al. Is a specific eyelid patch test series useful? *Contact Dermatitis*, 2018, 79, p. 157–161.
3. AYALA, F., FABBRICINI, G., BACCHILEGA, R. et al. Eyelid dermatitis: an evaluation of 447 patients. *Am J Contact Dermat*, 2003, 14, p. 69–74.
4. BANSAL, A., SIMPSON, E. L., PALLER, A. S. et al. Conjunctivitis in Dupilumab Clinical Trials for Adolescents with Atopic Dermatitis or Asthma. *American Journal of Clinical Dermatology*, 2021, 22, p. 101–115.
5. BECK, K. M., SEITZMAN, G. D., YANG, E. J. et al. Ocular CoMorbidities of Atopic Dermatitis. *Am J Clin Dermatol*, 2019, 20, p. 797–805 (Part I), p. 807–815 (Part II).
6. BENAÏM, D., TÉTART, F., BAUVIN, O. et al. Tacrolimus ointment in the management of atopic keratoconjunctivitis. *J Fr Ophtalmol*, 2019, 42, p. 435–440.
7. CALLOU, T. M. P., ORFALI, R. M., SOTTO, M. N. et al. Increase expression of filaggrin and claudin1 in the ocular surface of patients with atopic dermatitis. *JEADV*, 2022, 36, p. 247–254.
8. CARMI, E., DEFOSSEZ-TRIBOUT, C., GANRY, O. et al. Ocular complications of atopic dermatitis in children. *Acta Derm Venereol*, 2006, 86, p. 515–517.
9. DAVIS, D. M. R., DRUCKER, A. M., ALIKHAN, A. et al. American Academy of Dermatology Guidelines: awareness of comorbidities associated with atopic dermatitis in adults. *J Am Acad Dermatol*, 2022, 86, p. 1335–1336.
10. DROITCOURT, C., TOUBOUL, D., GED, C. et al. A prospective study of filaggrin null mutations in keratoconus patients with or without atopic disorders. *Dermatology*, 2011, 222, p. 336–341.
11. FESER, A., PLAZA, T., VOGELSANG, L., MAHLER, V. Periorbital dermatitis – a recalcitrant disease: causes and differential diagnosis. *Br J Dermatol*, 2008, 159, p. 858–863.
12. HIROTA, A., SHOJI, J., INADA, N., SHIRAKI, Y., YAMAGAMI, S. Evaluation of clinical efficacy and safety of prolonged treatment of vernal and atopic keratoconjunctivitis using topical tacrolimus. *Cornea*, 2022, 41, p. 23–30.
13. HUANG, C. X., YANNIAS, J. A., Killian, J. M. et al. Seven Common Allergen Groups Causing Eyelid

- Dermatitis: Education and Avoidance Strategies, *Clinical Ophthalmology*, 2021, 15, p. 1477–1490.
14. HORNER, M. E. et al. The spectrum of oculocutaneous disease. Part I. *JAAD*, 2014, 795, e1–25
 15. HSU, I. H., PFLUGFELDER, S. C., KIM, S. J. Ocular complications of atopic dermatitis. *Cutis*, 2019, 104, p. 189–193.
 16. KIMURA, A., TAKEDA, A., IKEBUKURO, T., HORI, J. Serum IgE reduction and paradoxical eosinophilia associated with allergic conjunctivitis after dupilumab therapy. *J Ophthalmic Inflamm Infect.*, 2021, 11, p. 3.
 17. LIN, T. Y., WANG, C. Y., WANG, F. Y. et al. Association between dupilumab and conjunctivitis. *Pharmaceutics* 2023,15, p. 1031. doi: <https://doi.org/10.3390/pharmaceutics15041031>.
 18. LYLES, J., ROTHENBERG, M. Role of genetics, environment, and their interactions in the pathogenesis of eosinophilic esophagitis. *Curr Opin Immunol*, 2019, 60, p. 46–53.
 19. NEČAS, M., DASTYCHOVÁ, E. Periorbital contact allergic dermatitis – the most common allergens in the Czech Republic. *Int J Ophthalmol Clin Res*, 2017, 4, 074.
 20. ONGUCHI, T., DOGRU, M., OKADA, N. et al. The impact of the onset time of atopic keratoconjunctivitis on the tear function and ocular surface findings. *Am J Ophthalmol*, 2006, 141, p. 569–571.
 21. PIETRUSZYŃSKA, M., ZAWADZKA-KRAJEWSKA, A., DUDA, P. et al. Ophthalmic manifestations of atopic dermatitis. *Postepy Dermatol Alergol*, 2020, 37, p. 174–179.
 22. RØNNSTAD, A. T. M., HANSEN, P. M., HALLING, A. S. et al. Factors associated with ocular surface disease and severity in adults with atopic dermatitis: a nationwide survey. *JEADV*, 2022, 36, p. 592–601.
 23. TÁNCZOSOVÁ, M., SKALICKÁ P., GKALPAKIOTIS, S. Oční komorbidity u atopické dermatitidy a kazuistika pacienta se závažnými očními komplikacemi léčeného dupilumabem. *Remedia*, 2020, 31.
 24. THYSSEN, J. P., TOFT, P. B., HALLING-OVERGAARD, A. S. et al. Incidence, prevalence, and risk of selected ocular disease in adults with atopic dermatitis. *JAAD*, 2017, 77, p. 280–286.
 25. THYSSEN, J. P., HALLING-OVERGAARD, A. S., SCHMID-GRENDELMEIER, P. et al. Comorbidities of atopic dermatitis – what does the evidence say ? *J Allergy Clin Immunol.*, 2023, in press. doi: <https://doi.org/10.1016/j.jaci.2022.12.002>.
 26. WARSHAW, E. M., VOLLER, I. M., MAIBACH, H. I. et al. Eyelid dermatitis in patients referred for patch testing: retrospective analysis of North American Contact Dermatitis Group data, 1994–2016. *JAAD*, 2021, 84, p. 953–964.
 27. WESTLAND, T., DE BRUIN-WELLER, M. S., VAN DER LELIJ, A. Treatment of atopic keratoconjunctivitis in patients with atopic dermatitis: is ocular application of tacrolimus an option? *JEADV*, 2013, 27, p.187–189.
 28. FARD, S. Ophthalmologic manifestation of atopic dermatitis. *Medscape*, 2022. Dostupné na [www: https://emedicine.medscape.com/article/1197636-overview](https://emedicine.medscape.com/article/1197636-overview).

Konflikt zájmů

Autorka prohlašuje, že nemá v souvislosti se zpracovaným tématem konflikt zájmů.

Poděkování

Poděkování patří paní as. MUDr. P. Skalické, Ph.D., z Centra pro onemocnění spojivky a rohovky Oční kliniky 1. LF UK a VFN v Praze za poskytnutí fotodokumentace a také recenzentům za cenné rady.

Do redakce došlo dne 31. 10. 2023.

Adresa pro korespondenci:
MUDr. Nina Benáková, Ph.D.
Dermatoalergologie ImmunoFlow,
Rychnovská 681
199 00 Praha 9
e-mail: nina.benakova@email.cz

EDIČNÍ PLÁN

Česko-slovenská dermatologie, 99. ročník, rok 2024

- Číslo 1: Kalcinózy
- Číslo 2: Vaskulopatie
- Číslo 3: Angioedém
- Číslo 4: Alopecie
- Číslo 5: Očkování