

Případ kombinovaného névu s pigmentovaným epiteloidním melanocytem. Popis případu

Drlík Z.^{1,2}, Drlík L.¹, Pock L.³

¹Dermatologická ambulance Mohelnice

²Klinika chorob kožních a pohlavních FN a LF UP Olomouc
přednosta odb. as. MUDr. Martin Tichý, Ph.D.

³Bioptická laboratoř Plzeň s. r. o.

odborná vedoucí lékařka prof. MUDr. Alena Skálová, CSc.

SOUHRN

Autoři popisují případ 38letého muže sledovaného po odstranění dysplastických névů, u něhož byl v okcipitální oblasti excidován névus s tmavým ostrovem. Histologicky se jednalo o kombinovaný smíšený melanocytární névus a pigmentovaný epiteloidní melanocytom, který má potenciál zakládat uzlinové metastázy, ale jehož klinický průběh je indolentní. Následovala reexcize s dodatečným lemlem a ultrazvukové vyšetření spádových uzlin s negativním výsledkem. Předkládán je krátký přehled současných poznatků.

Klíčová slova: kombinovaný melanocytární névus – pigmentovaný epiteloidní melanocytom – smíšený névus – léčba

SUMMARY

Combined Naevus with Pigmented Epithelioid Melanocytoma. Case Report

The authors describe the case of a 38-year-old otherwise healthy male, followed after dysplastic naevi removal, who underwent an excision of a naevus with dark island in occipital region. Histologic examination showed combined compound melanocytic naevus and pigmented epithelioid melanocytoma, which has metastatic potential, but its clinical course is indolent. Subsequently a re-excision with additional margins and regional lymph nodes ultrasonography was performed, both with negative results. A brief review of current knowledge is presented.

Key words: combined melanocytic naevus – pigmented epithelioid melanocytoma – compound naevus – treatment

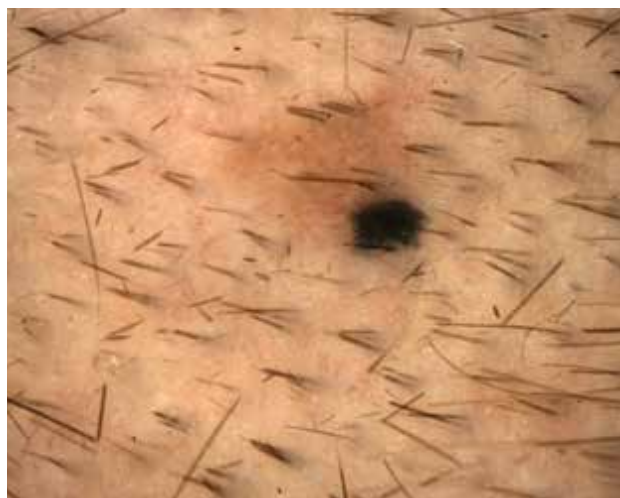Čes-slov Derm, 96, 2021, No. 5, p. 233–236

ÚVOD

Při preventivních vyšetřeních pigmentových névů i v pravidelné dispenzární péči je nutno vyšetřovat celý kožní povrch pacienta včetně plosek nohou, kožních záhybů, oblastí pod spodním prádlem a vlasové části hlavy. Nález névu s barevně odlišným ostrovem by měl vždy upoutat pozornost vyšetřujícího lékaře. Vzácně se vyskytující pigmentovaný epiteloidní melanocytom je kožním tumorem zvláště mladších pacientů, jeho biologické chování není dosud zcela přesně objasněno.

KLINICKÝ PŘÍPAD

Pacientem je 38letý zdravý muž. Je dispenzarizován v dermatologické ambulanci po excizích dysplastických melanocytárních névů. V rodině se vyskytl povrchově

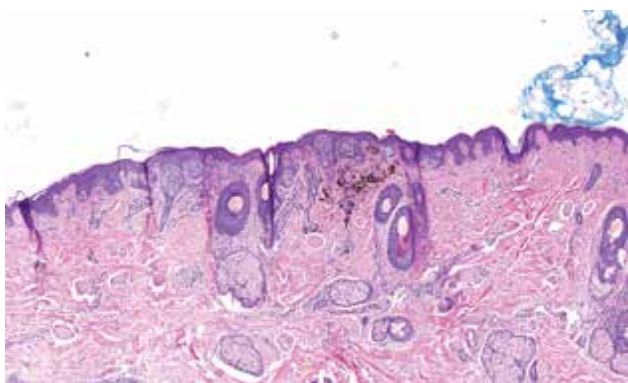


Obr. 1. Dermatoskopický obraz
Světle hnědá symetrická léze s dlaždicím podobnými tmavšími okrsky a excentrickým šedočerným bezstrukturním ostrovem.

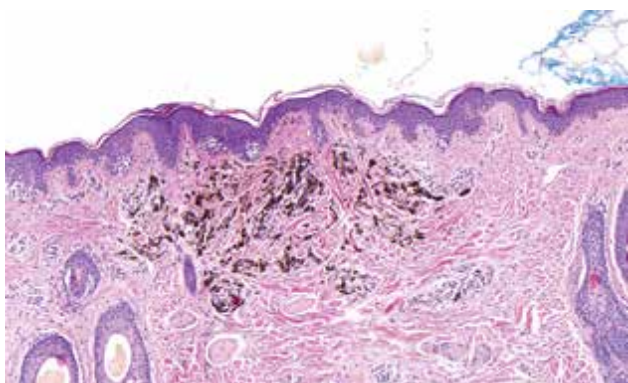
se šířící melanom u matky pacienta. Při pravidelné kontrole v září 2020 byla pozorována světle hnědá makula s černou tečkou nacházející se v capillitiu okcipitálně vpravo, o které pacient nevěděl. Dermatoskopicky byla patrna léze velikosti 3,5 mm symetrického trojúhelníkového tvaru světle hnědé barvy s neostře ohraničenými diskretními, dlaždicím podobnými tmavšími okrsky a excentricky umístěným šedočerným bezstrukturním ostrovem v jednom cípu (obr. 1). Spádové uzliny nebyly palpačně zvětšeny. Po provedení totální excize na dermatochirurgickém sálku následovalo histologické vyšetření.

HISTOLOGICKÝ NÁLEZ

V jedné laterální straně smíšeného névocelulárního névu je okrsek o průměru 1 mm, který je cytologicky i architektonicky odlišný. Tvoří jej nepříliš četné oválné až vřetenité, silně pigmentované melanocyty provázené četnými melanofágy. Junkční složka nad tímto úsekem má znaky standardní junkční složky névové. Zánětlivé infiltráty, mitózy melanocytů ani jejich pagetoidní šíření nejsou patrné (obr. 2, 3).



Obr. 2. Histopatologický obraz (HE, 40x)
V pravém okraji smíšeného melanocytárního névu je v korisek silně pigmentovaných buněk.



Obr. 3. Histopatologický obraz (HE, 100x)
Pigmentované buňky představují objemnější melanofágy, štíhlé melanocyty dendritické a epiteloidní.

Závěr histologického vyšetření: smíšený névocelulární névus kombinovaný s fenotypicky odlišnou dermální komponentou stojící nejbliže pigmentovanému epiteloidnímu melanocytomu. Tato druhá komponenta nevykazuje známky malignity, v kontextu s literaturou je však nutno jí přisoudit nejisté biologické vlastnosti, v daném případě nejspíše v benigní části spektra. Tato komponenta koreluje s šedočerným ostrovem. Její vertikální rozměr je 0,7 mm, léze nezasahuje do krajů ani spodiny excize, minimální nepostižený okraj v laterální straně je 2 mm, na spodině 3 mm.

PRŮBĚH

Po obdržení histologického nálezu byla provedena reexcize s lemem 5 mm. Ultrazukové vyšetření lymfatických uzlin krku a šíje bylo bez nálezu patologických změn. Pacient zůstává nadále v dispenzární péči, při kontrole po 4 měsících nebyly shledány známky recidivy tumoru.

DISKUSE

Pigmentovaný epiteloidní melanocytom (PEM) je vzácný kožní melanocytární tumor s tendencí k tvorbě uzlinových metastáz a indolentním klinickým průběhem. Termín PEM zavedl v roce 2004 Zembowicz, zahrnuje dříve používaný název epiteloidní modrý névus (sporadický nebo jako součást Carneyho komplexu) a melanom zvířecího typu (animal-type) [9]. PEM se může vyskytnout v každém věku a jakékoliv tělní krajině. Nejčastěji postihuje mladé dospělé (průměrný věk 24–27 let). Vyskytuje se u obou pohlaví a v různých etnických skupinách [1, 9].

Klinicky se nachází pomalu rostoucí tmavě pigmentovaná makula, papula či nodulus s modravým nádechem, někdy s ulcerací na povrchu [1, 4, 5, 9]. PEM může vznikat de novo jako solitární léze nebo v kongenitálních či získaných névocelulárních névech [7]. V tom případě jde o kombinované névy, synonymum névy s fenotypickou heterogenitou. Tyto névy se zaměřením na podskupinu klonálních névů byly dermatoskopicky a histologicky podrobně popsány v práci Pock et al. v roce 2015 [6]. Jedná se o névy s určitou částí cytologicky odlišných melanocytů v různém architektonickém uspořádání – v centru, excentricky nebo v celé šíři névu, v jeho horní nebo dolní polovině, s velkou variabilitou v klinickém, dermatoskopickém i histologickém obraze. Cytologické znaky sekundární komponenty umožňují rozdělení projevů na kombinace névocelulárního névu s hluboko penetrujícím névem, modrým névem, névem Spitzové nebo melanocytomem.

Při genetickém vyšetření se nalézá různý počet a charakter mutací v jednotlivých částech léze. Důsledkem sekundárních genetických mutací melano-

cytárních buněk v preexistujícím névu je subklonální růst [8].

V dermatoskopickém obraze (první popis 2015 Moscarella et al.) se PEM vyznačuje homogenní modrou pigmentací, která může být kombinována s černou, hnědou a bílou barvou, případně v polarizovaném světle lesklými bělavými proužky (crystalline structures). Specifický dermatoskopický znak nebyl doposud nalezen [4]. Jeden případ byl popsán v oblasti nehtu palce ruky pod obrazem modrého nodulu a longitudinální melanonychie, dermatoskopicky vyjádřené jako modročerné pruhy a černé tečky [5]. Byl publikován také případ stopkatého PEM v okcipitální oblasti 12letého chlapce, dermatoskopicky vykazující homogenní černou barvu bez modré, polymorfní cévy a šupiny lpějící na ulcerovaném povrchu [2]. Histopatologicky je PEM silně pigmentovaný melanocytární tumor s infiltrativními okraji v dermis, v některých případech se šíří do podkoží podél perianexální pojivové tkáně vlasových folikulů, mm. arrectores pilorum, potních žláz a nervově cévních svazků. Může být přítomna ulcerace. Léze se může nacházet ve smíšeném nebo kongenitálním névu. Nádor je tvořen dendritickými a epiteloidními/vřetenitými melanocyty s prominujícími jádérky a s množstvím pigmentu, které jsou provázeny četnými melanofágy [1, 2, 4, 9].

Podle práce Moscarella et al. nebyla v souboru 9 pacientů s PEM zjištěna korelace mezi dermatoskopickými a histologickými změnami a je zapotřebí větších studií [4].

V diferenciální diagnostice melanocytomu stojí na prvním místě maligní melanom, dále modrý a hluboko penetrující névus. U kombinovaného névu s melanocytomem klinicky a dermatoskopicky připadá v úvahu zejména sekundární melanom v névu či névus kombinovaný s névem modrým či hluboko penetrujícím včetně névu klonálního. Takové léze, zejména v případě anamnézy růstu, tedy nezůstávají neléčeny.

Znalosti biologického chování jsou omezené pro malý počet pacientů, u kterých byl PEM diagnostikován [1, 9]. Ve studii se 40 pacienty s PEM byla vyšetřena sentinelová uzlina u 24 z nich, přičemž přítomnost nádorových buněk se potvrdila u 11 pacientů (46 %), jeden pacient měl metastázu v játrech [9]. V menším souboru 9 pacientů popisují Bax et al. vyšetření sentinelové uzliny u 5 z nich, přičemž u 3 pacientů byla tato s pozitivním nálezem, průměrná hloubka tumoru podle Breslowa byla 4,0 mm. Excize tumoru byly prováděny široce, v některých případech byla širší okraje volena analogicky jako u melanomu příslušné hloubky. Průměrná doba sledování byla 38,5 měsíce, přičemž žádný z pacientů nezemřel, neměl vzdálené metastázy ani recidivu. Dva z tumorů byly testovány na genetické mutace asociované s melanomem, a to s negativním výsledkem [1].

Literární prameny týkající se genetického vyšetření melanocytomů a kombinovaných névů jsou ojedině-

lé, významnější práce se datují až z posledních dvou let a ukazují variabilitu genetických aberací zahrnující PRKAR1A (regulační podjednotka proteinkinázy A), mutaci BRAF V 600E, GNAQ (guanin nucleotide binding protein) a MAP2K1 (mitogen activated protein kinase 1) [3, 8]. V souborné práci z roku 2020 jsou detailně popsány nálezy genetických aberací u širokého spektra melanocytárních afekcí včetně kombinovaných névů, névu Spitzové, melanocytomu a hluboko penetrujícího névu. Nálezy genetických aberací v melanocytomu jsou častější než v névocelulárních névech [8]. Melanocytom představuje na škále biologického chování střed mezi pigmentovým névem a melanomem, jde o low-grade melanocytární tumor. Možnost přechodu melanocytomu v melanom je vyšší než u névů. Genetické vyšetření může pomoci v odlišení melanocytomu, zejména od jiných vysoce pigmentovaných tumorů [8]. Pro složitost problematiky, její prospěšnost a zjevný diagnostický potenciál v pochopení a správném zařazení zejména středně rizikových pigmentových afekcí, odkazujeme na uvedenou publikaci.

Podle práce de Oliveira et al. by léze měla být kompletně excidována s bezpečnostním okrajem, nicméně nepovažuje za standard řídit se hodnotou podle Breslowa, stejně tak odebírat sentinelovou uzlinu u všech pacientů, neboť pozitivita uzliny neovlivňuje prognózu. Nicméně pacienti s prokázanou uzlinovou metastázou by měli podstoupit lymfadenektomii bez další systémové léčby [2].

Náš pacient byl věkem blíže k horní hranici obvyklé u PEM. Jeho névocelulární névus tvořil většinu léze, kombinovaný PEM byl rozsahem menší, než je u tohoto tumoru obvyklé. Protože nebyla známa doba jeho trvání ani dynamika, lze jen spekulovat, že byla léze zachycena ve velmi časně fázi rozvoje. Složka epiteloidní byla v drobném asociovaném tumoru nevýrazná a byla brzy vykrájena, čímž bylo přiřazení k PEM spíše per exclusionem – kombinovaná komponenta neměla charakter modrého, hluboko penetrujícího névu ani drobné povrchní komponenty klonálního névu, které jsou v kombinovaných névech častější. Genetické vyšetření k identifikaci chromozomálních aberací nebylo provedeno z důvodu malých rozměrů.

ZÁVĚR

Pigmentovaný epiteloidní melanocytom je vzácný melanocytární kožní nádor. Vyskytuje se zejména u mladých dospělých pacientů, klinicky se projevuje nejčastěji jako papula s modravým nádechem, čemuž dermatoskopicky odpovídá nespecifická homogenní modrá pigmentace. Rozhodující pro diagnózu je histopatologický nález s případným genetickým vyšetřením nádoru. Terapeuticky je postačující excize s menším bezpečnostním lemlem. Ačkoliv má PEM tendenci šířit se do spádových uzlin, je prognóza velmi dobrá.

LITERATURA

1. BAX, M. J., BROWN, M. D., ROTHBERG, P. G. et al. Pigmented epithelioid melanocytoma (animal-type melanoma): An institutional experience. *JAAD*, 2017, 77(2), p. 328–332.
2. DE OLIVEIRA, R. T. G., LANDMANN, G., LOCATELLI, D. S. et al. Pigmented epithelioid melanocytoma: A case report. *J Cutan Pathol.*, 2020, 47, p. 109–112.
3. ISALES, M. C., MOHAN, L. S., OUAN, V. L. et al. Distinct Genomic Patterns in Pigmented Epithelioid Melanocytoma: A Molecular and Histologic Analysis of 16 Cases. *Am J Surg Pathol.*, 2019, 43(4), p. 480–488.
4. MOSCARELLA, E., RICCI, R., ARGENTIANO, G. et al. Pigmented epithelioid melanocytoma: clinical, dermoscopic and histopathological features. *Br J Dermatol.*, 2016, 174(5), p. 1115–1117.
5. OGATA, D., ARAI, E., TAGUCHI, M. et al. Case of pigmented epithelioid melanocytoma affecting the thumbnail. *J Dermatol.*, 2017, 44(11), p. 1322–1323.
6. POCK, L., KOTRLÁ, M., DRLÍK, L. Klonální melanocytární névy. *Čes-slov Derm*, 2015, 90(1), s. 13–19.
7. TONČÍČ, R. J., SUSIC, S. L., CURKOVIC, D. et al. Pigmented Epithelioid Melanocytoma in Congenital Nevus of Medium Size in Children. *Dermatol Pract* *Concept*, 2020, 10(3), p. e2020067. DOI: <https://doi.org/10.5826/dpc.1003a67>.
8. YEH, I. New and evolving concepts of melanocytic nevi and melanocytomas. *Modern Pathology*, 2020, 33, p. 1–14.
9. ZEMBOWICZ, A., CARNEY, J. A., MIHM, M. C. Pigmented Epithelioid Melanocytoma. A Low-grade Melanocytic Tumor With Metastatic Potential Indistinguishable From Animal-type Melanoma and Epithelioid Blue Nevus. *Am J Surg Pathol.*, 2004, 28(1), p. 31–40.

Prohlášení o střetu zájmů

Autoři v souvislosti s tématem práce v posledních 12 měsících nespolupracovali s žádnou farmaceutickou firmou.

Do redakce došlo dne 20. 4. 2021.

Adresa pro korespondenci:

MUDr. Zdeněk Drlík

Dermatologická ambulance Mohelnice

Nádražní 82/35

789 85 Mohelnice

e-mail: drlik.zdenek@gmail.com



FAKTORY ROZVOJE ATOPICKÉ DERMATITIDY NEJSOU VŽDY PATRNÉ NA PRVNÍ POHLED^{1,2}

**IDENTIFIKUJTE
HLAVNÍHO
PODEZŘELÉHO
KTERÝ JE PŘÍČINOU ZÁNĚTU²**

Cytokiny Th2 včetně IL-13 jsou klíčovými faktory rozvoje zánětu u atopické dermatitidy.^{2,3}

Pokud se chcete o roli IL-13 dozvědět více, navštivte <https://cz.dermaworld.eu/il-13>.

Reference: 1. Suárez-Farinas M, Tintle S, Shemer A, et al. Non-lesional atopic dermatitis (AD) skin is characterized by broad terminal differentiation defects and variable immune abnormalities. *J Allergy Clin Immunol.* 2011;127(4):954–964.e1–4. 2. Tazawa T, Sugiura H, Sugiura Y, Uehara M. Relative importance of IL-4 and IL-13 in lesional skin of atopic dermatitis. *Arch Dermatol Res.* 2004;295(11):459–464. 3. Gittler JK, Shemer A, Suárez-Farinas M, et al. Progressive activation of Th2/Th22 cytokines and selective epidermal proteins characterizes acute and chronic atopic dermatitis. *J Allergy Clin Immunol.* 2012;130(6):1344–1354.

All LEO Pharma trademarks mentioned belong to the LEO Pharma Group. ©2019 LEO Pharma A/S

MAT-52552

LEO Pharma s.r.o. | Lomnického 1705/7, 140 00 Praha 4

