

Generalizovaný toxoalergický exantém po koronarografii iomeprolem

Tomková H.

Kožní oddělení, Krajská nemocnice T. Bati, a. s., Zlín
přednosta prim. MUDr. Jan Šternberský, CSc.

SOUHRN

Jodové kontrastní látky jsou často využívány v moderní zobrazovací diagnostice. Článek popisuje případ 71leté ženy, u které vznikl generalizovaný exantém do dvou dnů po aplikaci iomeprolu při koronarografickém vyšetření. Epikutánní testy ukázaly pozitivní alergickou reakci na iomeprol a také zkříženou přecitlivělost na další kontrastní látky: ioversol, iopromid a iodixanol. Jsou shrnuty současné poznatky týkající se možností provádění kožních testů u pacientů s hypersenzitivitou na jodové kontrastní látky.

Klíčová slova: jodové kontrastní látky – alergie – polékový exantém – kožní testy

SUMMARY

Generalized Drug Eruption Following Iomeprol Coronarography

Iodine contrast media are frequently utilized in modern diagnostic imaging. The article presents the case of a 71 year-old woman with generalized eruption which appeared within two days after the use of iomeprol in coronarography. Patch tests showed the positive allergic reaction to iomeprol and also crossed hypersensitivity to other contrast media, namely ioversol, iopromid and iodixanol. Up-to-date knowledge concerning the possibilities of skin testing in patients with iodine contrast media hypersensitivity is summarized.

Key words: iodine contrast media – allergy – drug eruption – skin tests

ÚVOD

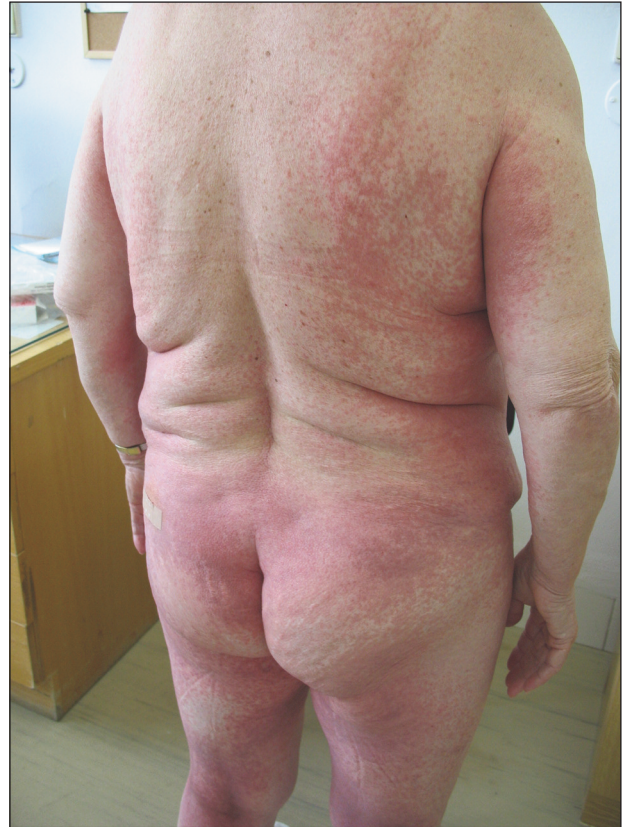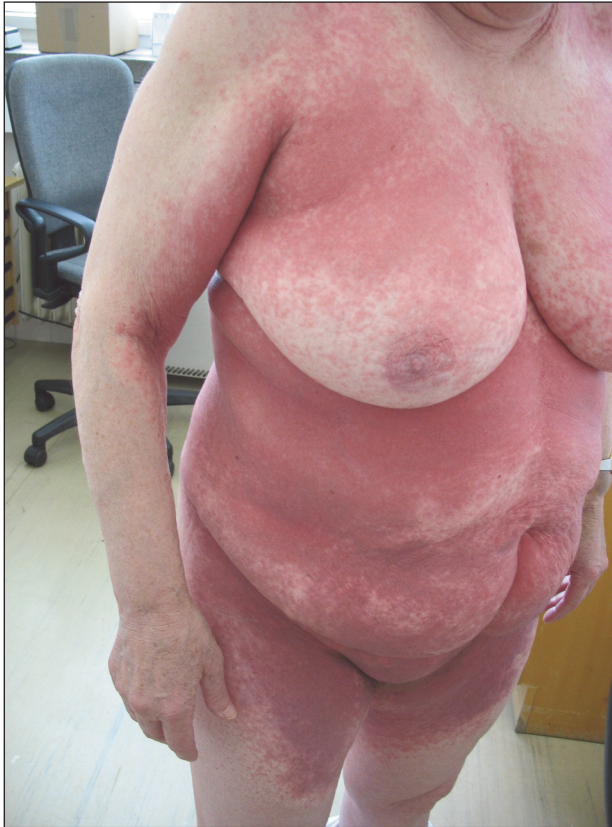Jodové kontrastní látky patří mezi nejčastější parenterálně používané látky v radiologii. Ačkoli jsou považovány za relativně bezpečné, nežádoucí účinky se vyskytují u nezanedbatelného počtu vyšetřovaných pacientů. Tyto reakce rozdělujeme na časně, vznikající během první hodiny po aplikaci, a pozdní, které nastupují za více než hodinu po aplikaci kontrastního média.

Jsou častější u mladých dospělých, u žen, u pacientů s pozitivní anamnézou atopie či lékovou alergií, u předchozí reakce na kontrastní látku, u diabetu, onemocnění ledvin, jater a srdce [9, 10, 11], dále pak u pacientů léčených interleukinem-2 [8] a betablokátory [9].

POPIS PŘÍPADU

71letá žena s anamnézou exantému po penicilinu a po ná-

plasti před mnoha lety byla odeslána do naší ambulance v květnu 2008, pátý den po provedené koronarografii s použitím kontrastní látky iomeprolu (Imeron®) o koncentraci 400 mg/ml v dávce 150 ml (maximální dávka u dospělých: 250 ml). Následující den po vyšetření začala pociťovat svědění celého těla a postupně se rozvinul svědivý makulopapulózní, místy výrazně splývající exantém na trupu i končetinách (obr. 1). Byla léčena pro ischemickou chorobu srdeční s anginou pectoris, hypertenzní chorobu a hypercholesterolémii. Její zavedená celková medikace byla beze změny a zahrnovala acidum acetylsalicylicum (Anopyrin®), selektivní betablokátor bisoprolol (Concor®), perindopril (Prestarium Neo Forte®), amlodipin (Agen®), trimetazidin (Preductal MR®), isosorbid mononitrát (Mono Mack depot®), hydrochlorothiazid (Hydrochlorothiazid®), simvastatin (Simgal®) a citalopram (Citalon®). Po aplikaci methylprednisolonu (Solu-Medrol®) v dávce 40 mg i. m. po tři po sobě následující dny, užívání bisulepinu (Dithiaden®) v počáteční dávce třikrát denně 2 mg per os a při lokálním ošetřování tekutým pudrem s triamcinolonem v ambulanci péči toxoalergický exantém během asi 10 dnů regredoval.



Obr. 1a, b. Klinický obraz generalizovaného makulopapulózního exantému po iomeprolu při prvním vyšetření pacientky

Některé studie z poslední doby ukázaly, že epikutánní testy hodnocené standardním způsobem (po 48 a 72 hodinách) a intradermální testy odečítané v intervalu 24, 48 a 72 hodin po aplikaci jsou užitečné pro potvrzení pozdní alergické reakce na kontrastní látky a ke studiu zkřížené přecitlivělosti, s cílem doporučit alternativní kontrastní látky pro případ budoucího vyšetření [3, 4, 12]. Čtyři měsíce po odeznění exantému byly proto provedeny epikutánní testy s roztoky všech čtyř kontrastních látek používanými v naší nemocnici a dále byl testován jód ve formě Lugolova roztoku a povidon jód (Betadine® sol.) v koncentracích, které jsou uvedeny v tabulce 1. Používaná koncentrace iomeprolu 400 mg/ml a ioversolu 350 mg/ml byla zředěna pomocí aqua pro injectione na kon-

Tabulka 1. Přehled testovaných látek v epikutánních testech pacientky

| Číslo | Název testované látky | Koncentrace |
|-------|--|-------------------------|
| 1 | Iomeron® (iomeprol) | 300 mg/ml |
| 2 | Optiray® (ioversol) | 300 mg/ml |
| 3 | Ultravist® (iopromid) | 300 mg/ml |
| 4 | Visipaque® (iodixanol) | 320 mg/ml |
| 5 | Aqua pro inj. (negativní kontrola) | |
| 6 | Betadine® sol. (povidon jód) | 100 mg/ml (10 %) |
| 7 | Betadine® sol. (povidon jód) | 10 mg/ml (1 %) |
| 8 | Betadine® sol. (povidon jód) | 1 mg/ml (0,1 %) |
| 9 | Lugolův roztok (jód a jodid draselný) | 50 a 100 mg/ml (5 %) |

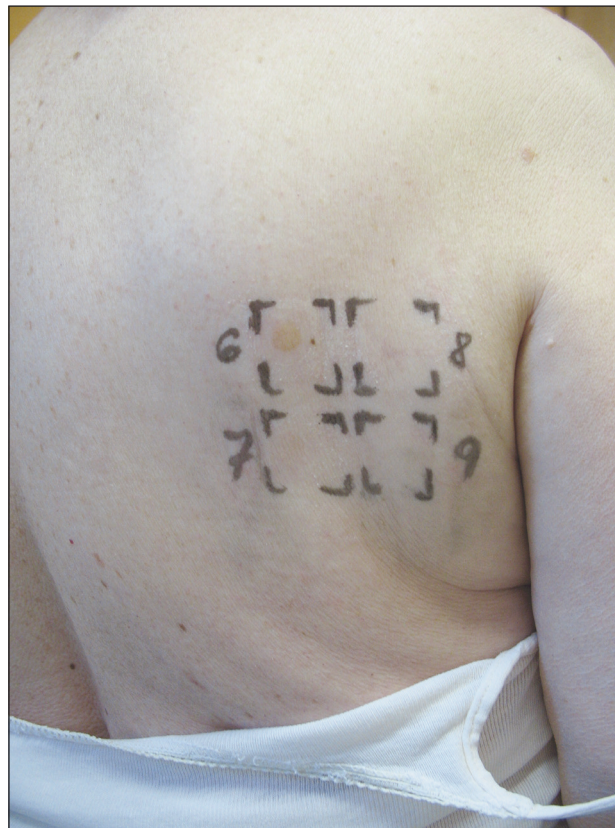
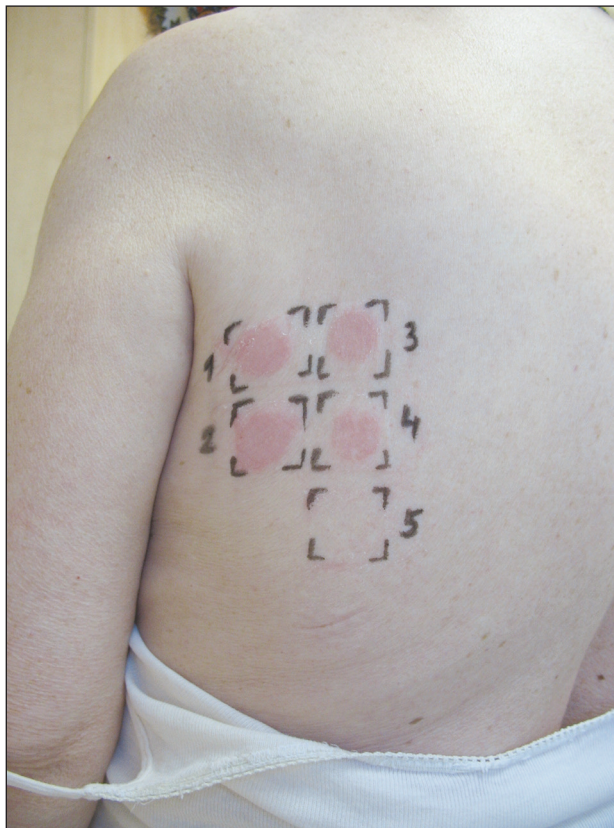
centraci 300 mg/ml doporučenou k epikutánním testům. Iopromid a iodixanol byly radiology používány v koncentracích, které nevyžadovaly naředění roztoků pro potřeby provedení epikutánních testů (iopromid 300 mg/ml a iodixanol 320 mg/ml).

Epikutánní testy, jak ukazuje obrázek 2, potvrdily pozitivní papulózní alergickou reakci při odečítání testů za 48 i 72 hodin nejen u aplikovaného iomeprolu (Iomeron®), ale také zkříženou pozitivní reakci stejné intenzity u ostatních testovaných kontrastních látek: ioversol (Optiray®), iopromid (Ultravist®) a iodixanol (Visipaque®). Povidon jód, jód ve formě Lugolova roztoku a kontrolní aqua pro injectione vykazovaly negativní reakci.

Pozitivní papulózní reakce byla přítomna nejen u iomeprolu (č. 1), ale i u ostatních testovaných jodových kontrastních látek (č. 2–4). Testované látky a použité koncentrace jsou uvedeny v tabulce 1.

DISKUSE

Jodové kontrastní látky jsou nedílnou součástí moderní diagnostické medicíny. Všechny současně používané kontrastní látky jsou chemickými modifikacemi 2,4,6-trijodovaného benzenového kruhu. Jsou klasifikovány na základě svých fyzikálních a chemických vlastností (tab. 2) jako je chemická struktura, osmolalita, obsah jódu a ionizace v roztoku [13, 14].



Obr. 2a, b. Výsledky epikutánních testů (za 48 hod.)

Klinické symptomy hypersenzitivních reakcí na kontrastní rentgenové látky jsou shrnuty v tabulce 3. Pruritus a mírná urtikarie jsou nejčastějšími manifestacemi časných reakcí a vyskytují se až u 70 % postižených pacientů [2].

U pozdních reakcí je nejčastější makulopapulózní exantém, který byl pozorován u více než 50 % pacientů s pozdní přecitlivělostí [7] a byl to i případ uvedené pacientky. Jsou rozlišovány 2 typy rozsáhlého erytematózního exantému: těžší makulopapulózní typ a mírnější makulózní exantém, který je někdy provázen svěděním, je velmi

prechavý a připomíná rubeolu [14]. Zvláštní formou makulózního exantému je symetrický lékově indukovaný intertriginózní flexurální exantém (SDRIFE, dříve označovaný jako baboon syndrom), postihující typicky oblast hýždí a vnitřní strany proximálních partií stehen [1].

Četnost vzniku pozdních reakcí není přesně známa, ačkoli jejich vznik je u neionických jodovaných kontrastních látek odhadován na 2–31 % případů [10, 11]. U pacientů, kteří vyžadovali další expozici kontrastní látce, byly reakce pozdní přecitlivělosti publikovány i po předchozí pro-

Tabulka 2. Klasifikace jodovaných RTG kontrastních látek podle chemické struktury

| RTG kontrastní látka | Generický název | Komerční název |
|-------------------------------|--|--|
| Ionický trijodovaný monomer | amidotrizoat ioxithalamat | Urografin® Telebrix® |
| Ionický hexajodovaný dimer | ioxaglat | Hexabrix® |
| Neionický trijodovaný monomer | iomeprol iopamidol iopentol iohexol ioversol iopromid iobitridol | Iomeron® Iopamiro® Imagopaque® Omnipaque® Optiray® Ultravist® Xenetix® |
| Neionický hexajodovaný dimer | iodixanol | Visipaque® |

(upraveno podle [14])

Tabulka 3. Symptomy časných a pozdních reakcí na jodové kontrastní látky

| Časné reakce | Pozdní reakce |
|---------------------------------------|---|
| Pruritus | Pruritus |
| Urticaria | Urticaria |
| Angioedém | Angioedém |
| Flushing | Exantém – makulózní, Makulopapulózní |
| Nauzea, průjem | Erythema multiforme minor |
| Dyspnoe, kašel, chraptot, Rhinitis | Fixní lékový exantém |
| Hypotenze, tachykardie, arytmie | Stevens-Johnsonův syndrom |
| Kardiovaskulární šok | Toxická epidermální nekrolýza |
| Srdeční zástava | Reakce typu GVHD |
| Respirační zástava | Vaskulitida |

(upraveno podle [2])

GVHD – graft versus host disease

fylaktické premedikaci celkovými kortikosteroidy [2]. Anafylaktoidní reakce jsou častější u látek s vyšší osmolalitou, zatímco kardiovaskulární dekompenzace je častější naopak u látek s osmolalitou nižší [6]. Mortalita je odhadována přibližně na jeden případ na 100 000 vyšetření [5].

Hypersenzitivní reakce na kontrastní látky byly dříve považovány za nealergické reakce a kožní testy za nevhodný prostředek u pacientů, kteří takové reakce prodělali. Avšak v posledních letech byly některými autory publikovány pozitivní výsledky kožních testů u časných i pozdních reakcí z přecitlivělosti, což ukazuje, že by zde mohly hrát roli imunologické mechanismy [3].

Na vzniku časných hypersenzitivních reakcí na kontrastní látky se jistě z části podílí uvolněný histamin z bazofilů a mastocytů v důsledku přímého membránového účinku (např. u často popisovaného svědění a mírné urtikarie), který má vztah k osmolalitě roztoku kontrastní látky nebo k její chemické struktuře, dále se může uplatnit aktivace komplementu nebo mechanismy zprostředkované IgE. Důkazy pro reakce zprostředkované IgE byly nalezeny především u vzácných případů život ohrožujících reakcí. Většina pozdních kožních exantémů vzniká na podkladě alergické reakce zprostředkované T lymfocyty [2].

Nedávná studie zkoumala vliv jódu v patogenezi časných a pozdních reakcí přecitlivělosti na jodové kontrastní látky. U pacientů s anamnézou přecitlivělosti na kontrastní látku byly provedeny kožní prick testy, intradermální a epikutánní testy a také expoziční test s Lugolovým roztokem podaným per os. U tří z 9 pacientů s časnou reakcí byly zjištěny pozitivní testy na jednu kontrastní látku a jeden pacient s negativními kožními testy reagoval vznikem urtikarie na perorální podání jódu ve formě Lugolova roztoku. U všech 10 pacientů s pozdní přecitlivělostí byla zjištěna přecitlivělost na jednu nebo (u 7 pacientů) více jodových kontrastních látek a dva pacienti z této skupiny reagovali mírným exantémem na perorální podání Lugolova roztoku. U většiny pacientů tedy byly vyvolávajícími sloučeninami molekuly jodovaných RTG kontrastních látek a nikoli samotný jód [12].

Další studie zabývající se významem kožních testů u pacientů reexponovaných jodovým kontrastním látkám zjistila, že negativní prediktivní hodnota kožních testů byla 96,6 %, přičemž žádná reakce u pacientů s negativními kožními testy nebyla závažná [4].

Evropská multicentrická studie zahrnující 220 pacientů, kteří prodělali reakci na kontrastní látku, srovnávala výsledky prick testů, intradermálních a epikutánních testů. Specifická časného odečítání intradermálních testů (za 20 min.) byla 96,3%. U odečítání intradermálních testů v den 1, 2 a 3 činila stejně jako u epikutánních testů 100 %. Pro testy prováděné v období od 2 do 6 měsíců po reakci byla pozorována pozitivita kožního testu až v 50 % případů časných reakcí (vzniklých \leq 1 hod. po aplikaci kontrastní látky), přičemž nejsenzitivnější metodou byly intradermální testy. Testování bylo pozitivní až ve 47 % případů pozdních reakcí ($>$ 1 hod.), u kterých byla pro optimální senzitivitu nutná kombinace odečítání intradermálních testů

v den 1, 2 a 3 s epikutánními testy. Zajímavým zjištěním studie bylo, že 49 % časných a 52 % pozdních symptomů vzniklo u pacientů bez předchozí expozice kontrastní látky. Mnozí z těchto pacientů vykazovali pozitivitu v kožních testech, což znamená, že v době první expozice kontrastní látky již byli senzibilizováni. Chemická struktura či struktury zodpovědné za tuto senzibilizaci nejsou známy [3]. Nejčastější manifestací pozdní přecitlivělosti byla exantematózní kožní reakce vznikající hodiny až dny po aplikaci kontrastní látky (obvykle do 48 hodin). Provedené intradermální a epikutánní kožní testy byly nejčastěji pozitivní právě u pacientů s makulopapulózním exantémem a jen velmi vzácně pozitivní u pacientů s pozdním exantémem urtikariálního charakteru [3].

Ve srovnání se skupinou časných reakcí byla u reakcí pozdního typu častější zkřížená senzitivita. První skupina látek, která zahrnovala ioxaglat, iopamidol, iopromid a iobitridol, vykazovala limitovanou zkříženou přecitlivělost s druhou skupinou zahrnující iodixanol, iohexol, iopentol, ioversol a iomeprol. Naproti tomu zkřížená přecitlivělost mezi produkty druhé skupiny byla pozorována často [3].

U prezentované pacientky byly testovány epikutánními testy čtyři jodové kontrastní látky, které jsou používány v naší nemocnici, v koncentracích 300–320 mg/ml doporučených i nedávnou evropskou studií. Tato studie v případě provádění intradermálních testů doporučuje naředění roztoků 1 : 10 [3]. U pacientky byla potvrzena pozitivní alergická reakce na iomeprol a zjištěna zkřížená přecitlivělost iomeprolu se dvěma dalšími produkty druhé skupiny (ioversol a iodixanol) a s iopromidem z první skupiny.

ZÁVĚR

Epikutánní testy provedené dermatologem mohou přispět k diagnostice pozdní přecitlivělosti na jodové kontrastní látky, a pomoci tak alergologům při testování a specialistům jiných oborů při výběru kontrastní látky pro případ příštího vyšetření konkrétního pacienta.

U pozdních reakcí je ke zvýšení senzitivity testování doporučeno provedení intradermálních a epikutánních testů, protože u některých pacientů byl pozitivní jen jeden z těchto testů. Dalším důležitým doporučením pro praxi je, že epikutánní i intradermální testy je vhodné provést do šesti měsíců od prodělané reakce, protože v pozdějším období již četnost pozitivních testů klesala, a to především u pacientů s časným typem reakce. Příčinou by mohla být, jako u jiných lékových alergií, ztráta přecitlivělosti v čase nebo menší spolehlivost anamnestických údajů uváděných pacientem [3].

Poděkování: As. MUDr. Martinu Gřivovi z Kardiovaskulárního centra interní kliniky a prim. MUDr. Zdeňku

Trávníčkovi z Oddělení vaskulární diagnostiky a intervenční radiologie Krajské nemocnice T. Bati, a. s., ve Zlíně za laskavé poskytnutí roztoků jodových kontrastních látek k epikutánním testům.

LITERATURA

1. ARNOLD, A. W., HAUSERMANN, P., BACH, S., BIRCHER, A. J. Recurrent flexural exanthema (SDRIFE or baboon syndrome) after administration of two different iodinated radio contrast media. *Dermatology*, 2007, 214, p. 89–93.
2. BROCKOW, K., CHRISTIANSEN, C., KANNY, G. et al. Management of hypersensitivity reactions to iodinated contrast media. *Allergy*, 2005, 60, p. 150–158.
3. BROCKOW, K., ROMANO, A., ABERER, A. et al. Skin testing in patients with hypersensitivity reactions to iodinated contrast media – a European multicenter study. *Allergy*, 2009, 64, p. 234–241.
4. CAIMMI, S., BENYAHIA, B., SUAUI, D. et al. Clinical value of negative skin tests to iodinated contrast media. *Clin. Exp. Allergy*, 2010, 40, p. 805–810.
5. CARO, J. J., TRINDADE, E., MCGREGOR, M. The risk of death and of severe nonfatal reactions with high- vs low-osmolality contrast media: a meta-analysis. *Am. J. Roentgenol.*, 1991, 156, p. 825–832.
6. COCHRAN, S. T., BORMYEA, K., SAVRE, J. W. Trends in adverse events after IV administration of contrast media. *Am. J. Roentgenol.*, 2001, 176, p. 1385–1388.
7. HOSOYA, T., YAMAGUCHI, K., AKUTSU, T. et al. Delayed adverse reactions to iodinated contrast media and their risk factors. *Radiat. Med.*, 2000, 18, p. 39–45.
8. CHOYKE, P. L., MILLER, D. L., LOTZE, M. T. Delayed reactions to contrast media after interleukin-2 immunotherapy. *Radiology*, 1992, 183, p. 111–114.
9. LANG D, M., ALPERN, M. B., VISINTAINER, P. F., SMITH, S. T. Elevated risk of anaphylactoid reactions from radiographic contrast media is associated with both beta-blocker exposure and cardiovascular disorders. *Arch. Intern. Med.*, 1993, 153, p. 2033–2040.
10. MIKKONEN, R., KONTKANEN, T., KIVISAARI, L. Acute and late adverse reactions to low-osmolar contrast media. *Acta Radiol.*, 1995, 36, p. 72–76.
11. NEWMAN, B. Delayed adverse reaction to non-ionic contrast agents. *Pediatr. Radiol.*, 2001, 31, p. 597–599.
12. SCHERER, K., HARR, T., BACH, S., BIRCHER, A. J. The role of iodine in hypersensitivity reactions to radio contrast media. *Clin. Exp. Allergy*, 2010, 40, p. 468–475.
13. SINGH, J., DAFTARY, A. Iodinated contrast media and their adverse reactions. *J. Nucl. Med. Technol.*, 2008, 36, p. 69–74.
14. VERNASSIERE, C., TRECHOT, P., COMMUN, N. et al. Low negative predictive value of skin tests in investigation delayed reactions to radio-contrast media. *Contact Dermatitis*, 2004, 50, p. 359–366.

Do redakce došlo dne 27. 1. 2011.

Kontaktní adresa:

MUDr. Hana Tomková, Ph.D.

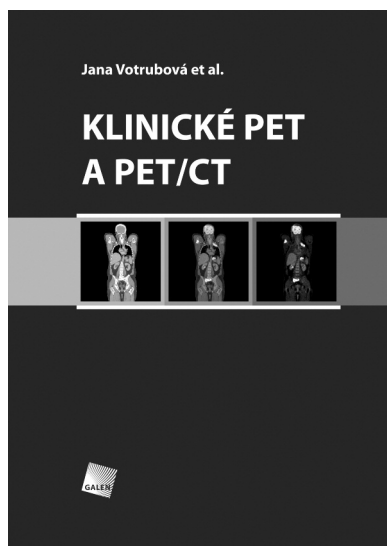
Kožní oddělení

Krajská nemocnice T. Bati, a. s.

Havlíčkovo nábřeží 600

762 75 Zlín

e-mail: tomkova@bnzlin.cz



KLINICKÉ PET A PET/CT

Jana Votrubová et al.

Galén, 2009, 207 str.

ISBN: 978-80-7262-619-9

Cena: 900 Kč

195 x 280 mm, vázané, barevně

První vydání

Hybridní zobrazovací metoda pozitronové emisní tomografie (PET) a počítačové tomografie (CT) představuje kombinaci funkčního a morfológico-anatomického celotělového zobrazování. Záměrem autorů je podat ucelený přehled o základních principech PET, CT a hybridního zobrazování a o nejdůležitějších klinických indikacích. Těžiště publikace »Klinické PET a PET/CT« je v onkologické problematice, která tvoří většinu indikací k hybridnímu vyšetření. Kromě vyhledávání ložisek maligních nádorů, stagingu a kontroly terapeutického efektu zvolené léčby je pozor-

nost věnována epileptologii, kardiologii a vyhledávání zánětlivých ložisek.

Nakladatelství Galén děkuje Nemocnici Na Homolce za spolupráci a podporu při vydání této publikace.

Objednávky zasílejte e-mailem nebo poštou: Nakladatelské a tiskové středisko ČLS JEP, Sokolská 31, 120 26 Praha 2, fax: 224 266 226, e-mail: nts@cls.cz. Na objednávce laskavě uveďte i jméno časopisu, v němž jste se o knize dozvěděli.