

Kontroverzie dysplastického névu

Rychlý B.¹, Szép Z.^{1,2}, Švajdler M. ml.³

¹CYTOPATHOS, spol. s r.o. – bioptické a cytologické laboratórium, Bratislava
vedúci spoločnosti: Doc.MUDr.Dušan Daniš,CSc.

²Kožná konzultačná a bioptická ambulancia, Kožné odd. Nemocnice sv. Michala, Bratislava
vedúci oddelenia: prim.MUDr.Lubomír Zaujec

³Oddelenie patológie FNŠP L. Pasteura, Košice
vedúci oddelenia: prim.MUDr.Marian Švajdler ml.

Súhrn

Kontroverzie dysplastického névu

Dysplastický névus patrí medzi najkontroverzejšie termíny zavedené do dermatologickej praxe. Koncepcia dysplastických névov bola rozpracovaná Clarkom v roku 1978. Clark vychádzal zo štúdie rodín a jedincov s početnými melanocytovými névami a so sklonom k vzniku malígnych melanómov, ktoré vykazovali určité klinické a histologické črty – boli nazvané dysplastickými névami. Neskôr došlo k výraznej divergencii názorov na tieto lézie, ich diagnostické kritéria, prevalenciu a signifikanciu, resp. na ich existenciu v zmysle diagnostickej jednotky. Na základe vlastných skúseností a nedávno publikovanej literatúry autori rozoberajú príčiny rozdielných názorov na problematiku dysplastických névov a na jeho miesto v modernej dermatopatológii.

Kľúčové slová: dysplastický névus – klasifikácia – klinické kritéria – histopatologické kritéria – kontroverzie

Summary

Controversions of Dysplastic Nevus

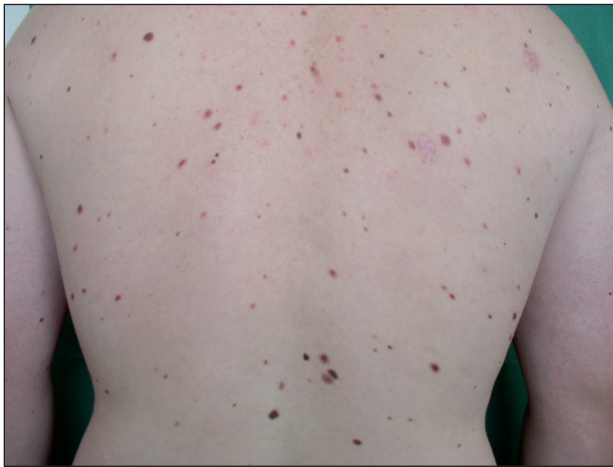Dysplastic naevus is one of the most controversial topics in dermatology. The concept of dysplastic naevi was introduced by Clark in 1978. It was based on the study of families and individuals with multiple melanocytic naevi with predisposition to development of malignant melanoma, characterized by specific clinical and histological features – called dysplastic naevi. Later, the significantly divergent opinions concerning diagnostic criteria, prevalence and significance as diagnostic entity of these lesions appeared. Authors upon their own experience and recently published papers analyse causes of different views on dysplastic naevi and place of dysplastic nevi in modern dermatopathology.

Key words: dysplastic nevus – classification – clinical criteria – histopathologic criteria – controversion

Koncept dysplastických névov, od svojho uvedenia Clarkom v roku 1978, vyvolával kontroverzie a rozdeľoval odborníkov na dve skupiny. Zástancovia obhajovali dysplastický névus ako samostatnú klinickú a histopatologickú jednotku s definovaným zvýšeným rizikom malígneho melanómu. Odporcovia poukazovali na nereprodukovateľnosť klinických aj histologických kritérií, prípadne až úplne odmietali existenciu dysplastického névu ako jednotky. Po viac ako 30 rokoch sa názory na dysplastický névus v publikovanej literatúre stále rozchádzajú.

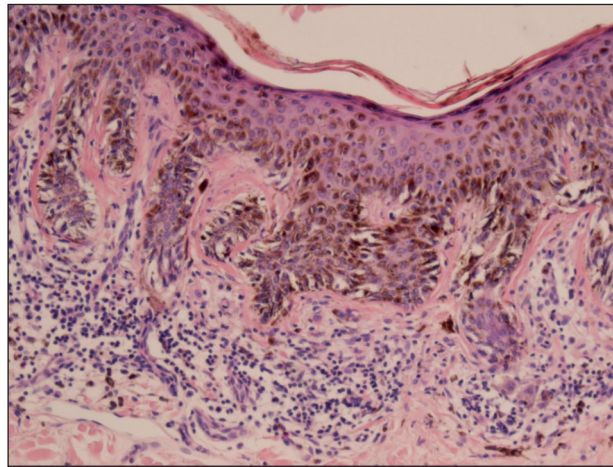
V poslednej WHO klasifikácii kožných nádorov z roku 2006 (10) je uvádzaný dysplastický névus ako samostatná jednotka, ale s relatívne vágnou definíciou: ide o solitárne alebo viacpočetné névy variabilnej farby, okrajov

a veľkosti, s predilekčnou lokalizáciou na hornej časti trupu a na končatinách. Môže sa vyskytnúť sporadicky alebo familiárne a môže progredovať do malígneho melanómu. Dysplastické névy sú teda významné vo vzťahu k vzniku malígneho melanómu v tom, že ho môžu klinicky či histologicky napodobňovať, predstavujú marker jedincov so zvýšeným rizikom malígneho melanómu a zriedkavo môžu byť i jeho priamym prekurzorom (6). V roku 1978 Clark a spol. sledovali 60 jedincov zo siedmich rodín s familiárnym melanómom (4). Použili označenie BK-mole syndróm. Tento názov bol odvodený od iniciál priezvisk dvoch pacientov ich súboru. Névy v rámci BK-mole syndrómu považovali za prekurzor melanómu. Následne sa ukázalo, že podobné lézie sa vyskytujú aj

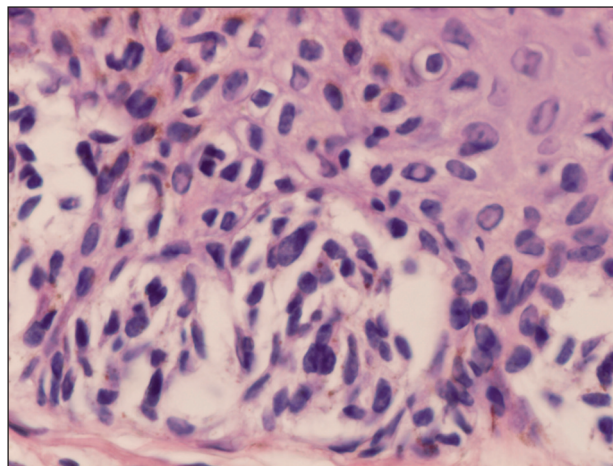


Obr.1. Klinický obraz syndrómu dysplastických névov (FAMMM syndróm).

mimo familiárneho kontextu malígnych melanómov a BK-mole syndróm bol premenovaný na syndróm dysplastických névov. V súčasnosti sa označuje ako FAMMM syndróm (Familial Atypical Multiple Mole – Melanoma syndrome). Sporadické, histologicky potvrdené dysplastické névy sa vyskytujú až u 50% jedincov bielej rasy. Údaje o ich prevalencii sa v literatúre rozchádzajú, v závislosti od toho, aké striktné histologické kritéria sú použité (10). Vzhľadom na vysoký výskyt takýchto lézií a nejednoznačnosť histologickej signifikancie daného dysplastického névu bola celá koncepcia neskôr spochybňovaná, až po názor, že nič také ako dysplastický névus neexistuje, ani histopatologicky ani klinicky. Najvýznamnejším odporcom dysplastických névov sa stal B. Ackerman, ktorého názory preberali a ďalej rozpracovali mnohí významní dermatopatológovia. Situáciu tiež komplikovalo to, že pre identické lézie sa časom začali používať mnohé ďalšie označenia: atypický névus, Clarkov névus, névus s architektonickou a cytologickou atypiou. FAMMM syndróm sa používa u pacientov, ktorí majú 100 a viac névov, aspoň jeden névus je väčší ako 8mm a aspoň jeden z nich má klinicky atypické črty, resp. je histologicky označený ako dysplastický (11). Niektoré zdroje uvádzajú počet minimálne 50 névov (2). Syndróm sa môže vyskytnúť vo familiárnej (malígny melanóm u jedného alebo viacerých prvo- alebo druhostupňových príbuzných) alebo sporadickej forme. U familiárnej formy je pri dosiahnutí veku 70 rokov prakticky 100% riziko vzniku malígneho melanómu (2). Toto riziko je u sporadickej formy nižšie. Vzhľa-



Obr.2. Architektonická dysplázia v dysplastickom néve. Lamelárna fibróza okolo predĺžených a čiastočne fúzovaných epidermálnych čapov, lymfocytová reakcia a proliferácia kapilár v hornej derme (HE, 100x).



Obr.3. Nepravidelne roztrúsená cytologická atypia v junkčných hniezdach dysplastického névu, jadrá niektorých melanocytov sú zväčšené, hyperchrómne, nepravidelne konturované, iné vyzerajú pomerne pravidelne (HE, 400x).

dom na veľkú nejednotnosť nomenklatúry bola v roku 1992 v Spojených štátoch amerických zorganizovaná konsenzuálna konferencia o dysplastických névoch. Bol odporúčaný termín „névus s architektonickou a cytologickou atypiou“ s uvádzaním stupňa dysplázie. Dotazníkový prieskum z roku 2004 (13) medzi dermatopatológmi ale ukázal, že napriek snahe o unifikáciu nomenklatúry varia-

Tab.1. Klinické a histologické kritériá dysplastických névov podľa Blessinga (3)

Klinické	Histologické
veľkosť > 5mm a aspoň dva z nasledujúcich 3 znakov:	lentiginózna proliferácia alebo tvorba junkčných hniezd
• variabilná pigmentácia	cytologická atypia
• nepravidelné asymetrické okraje	lymfocytárna reakcia
• neostré ohraničenie	proliferácia dermálnych kapilár
	predĺženie a fúzia susedných epidermálnych čapov
	elongované až vretenovité melanocyty orientované horizontálne
	lamelárna fibroplázia okolo epidermálnych čapov

bilita v terminológii stále pretrvávajú a WHO- klasifikácia z roku 2006 stále používa termín dysplastický névus. Rozlišujeme klinické a histologické kritériá dysplastického névu. Klinické kritéria pre dysplastický névus zahŕňajú nepravidelnú farbu, nepravidelný okraj lézie, zlé ohraničenie, veľkosť 5 mm a viac, preferenčnú lokalizáciu na trupe (ide viac-menej o klinické kritéria malígneho melanómu). Histologické kritéria zahŕňajú architektonickú a cytologickú atypiu. Architektonická atypia je charakterizovaná lentiginóznou proliferáciou s tvorbou hniezd, lymfocytárnu reakciu v hornej derme, predĺženie a fúziu epidermálnych akantotických čapov, lamelárnu fibropláziu okolo papíl epidermy. Cytologická atypia zahŕňa zväčšenie bunkového jadra, nepravidelné kontúry jadrovej membrány, hyperchromáziu chromatínu, prítomnosť a veľkosť jadriek, objemnosť cytoplazmy (5).

Na to, aby sme histologicky označili névus ako dysplastický, musí byť súčasne prítomná aj cytologická atypia, ktorá je teda najdôležitejším histologickým znakom (tab. 1.). Zároveň ale ide o najmenej reprodukovateľný znak (3). Korelácia medzi klinicky a histologicky dysplastickým névom nie je ideálna. Névy bez klinických atypických znakov môžu mať viaceré histologické črty dysplastických névov a naopak, klinicky atypické névy nemusia mať žiadne histologické črty atypických névov. Odporcovia koncepcie dysplastického névu argumentujú nedostatočnými klinickými a dermatoskopickými kritériami. Väčšina dermatologických kníh uvádza ako definíciu dysplastického névu – niektoré alebo všetky znaky malígneho melanómu, čo naozaj neumožňuje odlišenie dysplastického névu od malígneho melanómu. Problematické sú aj histologické kritéria, pretože aspoň jeden z klasických mikroskopických znakov dysplastických névov možno pozorovať u väčšiny bežných zložených névov (12). Biologická významnosť dysplastických névov je tiež nejasná a väčšina z nich neprogreduje do malígneho melanómu, a nie sú konzistentné dáta o genetike syndrómu dysplastických névov. Naopak, podľa zástancov dysplastických névov je koncepcia podporovaná existenciou rodín a jedincov s vysokým počtom dysplastických névov, ktorí majú zvýšené riziko vzniku malígneho melanómu. Zvyšky dysplastického névu bývajú bežne zachytené v teréne malígneho melanómu a niektoré imunohistochemické a genetické znaky, napríklad mikrosatelitová instabilita, vykazujú intermediálne charakteristiky medzi malígnymi melanómami a bežnými benígnymi névami (8,9).

Ak pripustíme, že malígne melanómy môžu vznikáť v teréne melanocytových névov, tak odmietnutie a zrušenie dysplastického névu ako diagnostickej kategórie nerieši hlavný problém, ako identifikovať névy, ktoré budú progredovať do malígneho melanómu. Túto dilemu by pravdepodobne mohla v budúcnosti vyriešiť genetika (7), ale to, že zatiaľ neboli identifikované spoľahlivé histologicko-morfologické kritéria rizikových lézií nevylučuje, že neexistujú (Helicobacter bol desiatky rokov prehladaný v biopsiách žalúdka). V rozsiahlom publikovanom prehľade o dysplastických névoch (11) autori pred-

kladajú štatistické údaje (incidencia malígneho melanómu 10 / 100 000, 10% jedincov má jeden alebo viac dysplastických névov, 20% malígnych melanómov pravdepodobne vzniká v teréne dysplastických névov), z ktorých odvodzujú, že 1 z 10 000 dysplastických névov bude progredovať do malígneho melanómu. To poukazuje na fakt, že profilaktická excízia takejto lézie je prakticky zbytočná. Rovnaké čísla ale možno použiť k odvodeniu zdanlivo opačného záveru. Ak dysplastický névus vznikne v 25-tich rokoch a priemerná dĺžka života je 75 rokov, tak 1 zo 100 jedincov s dysplastickým névom bude mať v priebehu života malígnu melanóm na podklade dysplastického névu, čo pravdepodobne už oprávňuje reexcíziu pri pozitívnom okraji excidovaného, histologicky dysplastického névu.

V súčasnosti väčšina dermatológov, patológov a dermatopatológov akceptuje dysplastický névus ako jednotku. Patológovia by však mali striktno dodržiavať diagnostické histologické kritéria (architektonické aj cytologické), inak sa bude diagnostikovať veľký počet dysplastických névov a celá koncepcia stratí akýkoľvek klinický význam. Väčšina dysplastických névov pravdepodobne neprogreduje do malígneho melanómu. Zatiaľ však nevieme spoľahlivo identifikovať tie, ktoré budú. Pri histologickej diagnóze dysplastického névu a pri pozitívnom okraji by sa mala robiť reexcízia.

WH. Clark, „duchovný otec“ koncepcie dysplastických névov, prestal tento termín používať a najväčší odporca dysplastických névov AB. Ackerman bol pôvodne recenzentom Clarkovej práce a odporučil ju k publikácii (1). 30 rokov stará kontroverzia dysplastických névov pokračuje aj v súčasnosti.


LITERATÚRA

1. ACKERMAN, AB., MASSI, D., NIELSEN, TA. et al. Dysplastic nevus: Atypical mole or typical myth? *Histopathology*, 1999, 35 (5), p.474-475.
2. ARUMI-URIA, M. Dysplastic nevus: the eye of the hurricane. *J Cutan Pathol*, 2008, 35 (Suppl. 2), p.16-19.
3. BLESSING, K. Benign atypical naevi: diagnostic difficulties and continued controversy. *Histopathology*, 1999, 34 (3), p.189-198.
4. CLARK, WH., REIMER, RR., GREENE, M. et al. Origin of familial malignant melanomas from heritable melanocytic lesions. 'The B-K mole syndrome'. *Arch Dermatol*, 1978, 114 (5), p.732-738.
5. CULPEPPER, KS., GRANTER, RS., MCKEE, PH. My approach to atypical melanocytic lesions. *J Clin Pathol*, 2004, 57 (11), p.1121-1131.
6. ELDER, DE. Dysplastic naevi: an update. *Histopathology*, 2010, 56 (1), p.112-20.
7. GERAMI, P., AMANDA WA., MAFEE, M. et al. Fluorescence in situ hybridization for distinguishing nevoid melanomas from mitotically active nevi. *Am J Surg Pathol*, 2009, 33 (12), p.1783-1788.
8. HUSSEIN, MR. Melanocytic dysplastic naevi occupy the

- middle ground between benign melanocytic naevi and cutaneous malignant melanomas: emerging clues. *J Clin Pathol*, 2005, 58 (5), p.453–456.
9. HUSSEIN, MRA., WOOD, GS. Molecular aspects of melanocytic dysplastic nevi. *J Mol Diagn*, 2002, 4 (2), p.71–80.
 10. LÉBOIT, PE., BURG, G., WEEDON D. *Pathology and genetics of skin tumours*. vyd. Lyon: IARC Press, 2006.355 s., World Health Organization, sv. I. ISBN 9283224140.
 11. NAEYAERT, JM., BROCHEZ, L. Dysplastic nevi, *N Engl J Med*, 2003, 349 (23), p.2233–2240.
 12. RABKIN, MS. The limited specificity of histological examination in the diagnosis of dysplastic nevi. *J Cutan Pathol*, 2008, 35 (Suppl.2), p.20–23.
 13. SHAPIRO, M., CHREN, MM., LEVY, RM. et al. Variability in nomenclature used for nevi with architectural disorder and cytologic atypia (microscopically dysplastic nevi) by dermatologists and dermatopathologists. *J Cutan Pathol*, 2004, 31 (8), p.523–530.

Došlo do redakce: 31. 5. 2010

MUDr. Boris Rychlý
CYTOPATHOS, spol. s r.o.
Limbová 5, 83303 Bratislava
www.cytopathos.sk
rychly@cytopathos.sk



VELKÝ LÉKAŘSKÝ SLOVNÍK, 9. VYDÁNÍ

Martin Vokurka, Jan Hugo a kolektiv

Maxdorf 2009, 1160 str.
ISBN: 978-80-7345-202-5
cena: 1495 Kč
formát: B5, váz.

Deváté rozšířené a aktualizované vydání obsahuje 41 000 hesel ze všech klinických i teoretických oborů současné medicíny. Slovník je svou *odbornou úrovní* vhodný pro lékaře, zdravotníky a studenty medicíny, svou *srozumitelností* pak vychází vstříc tradičnímu zájmu české veřejnosti o medicínu.

Lékařům slovník umožňuje držet krok se závratným tempem vědeckého pokroku. Molekulární a buněčná biologie mění medicínu prakticky před očima, lékařská terminologie se ročně rozšiřuje o 30 až 60 nových pojmů, které jsou často spojeny také s novými mechanismy a principy.

Laická veřejnost jistě ocení několik tisíc hesel věnovaných nemocem a syndromům, a to od běžných, přes civilizační a závažné nemoci až po vzácné dědičné choroby. U nemocí jsou uvedeny příznaky (časté i méně obvyklé), naopak u hesel věnovaných příznakům (symptomům) jsou vyjmenovány nejčastější nemoci a syndromy. Dozvíme se např., že *stenokardie* je název pro bolest na hrudi typickou pro některá onemocnění srdce (anginu pectoris či infarkt myokardu), u hesla *bolest na hrudi* naopak zjistíme, že příčinou může být kromě nemoci srdce také např. zápal plic, zánět pohrudnice, bronchogenní karcinom, poruchy páteře či orgánů dutiny břišní. Obvykle jsou zdůrazněny varovné příznaky důležité pro včasné odhalení zákeřných nemocí, často je uváděna také prognóza a možné komplikace onemocnění.

Velký význam mají rovněž stavy, které člověku působí psychické strádání. Nemocem a příznakům z oblasti duševních chorob je věnováno více než 2000 hesel, včetně jejich nového názvosloví. Podrobně jsou vysvětleny nemoci z okruhu deprese a mánie (tzv. afektivní poruchy), schizofrenie i poruchy neurotického rázu. Podrobně je vysvětlena také např. Alzheimerova či Parkinsonova choroba, včetně nových teorií o jejich původu.

Velký počet hesel je věnován ženským nemocem a celé problematice těhotenství a porodu. K trendům moderní medicíny ovšem patří i zájem o nemoci mužů, zejména v oblasti sexuality a reprodukčního zdraví. Sexuálními poruchami trpí nemalé procento populace, přičemž zdánlivá otevřenost médií vůči sexuální tematice zastírá fakt, že většině z nás stud brání se s nimi někomu svěřit. Přitom současná sexuologie se může pochlubit velkými terapeutickými úspěchy.

Laikům slovník umožňuje porozumět tomu, co lékaři říkají a píší, obsahuje prakticky veškeré pojmy užívané v lékařské dokumentaci (chorobopisech, zprávách, žádankách) včetně velkého počtu jinak málo srozumitelných zkratk. Velký lékařský slovník tak podporuje koncepci otevřeného vztahu mezi lékařem a pacientem založeném na právu na informace o svém zdraví. K naplnění tohoto práva však nestačí pouze *informace sdělit*, ale také mít možnost jim *porozumět*.

Vydání obsahuje i rozsáhlou přílohu normálních laboratorních hodnot.

Objednávky zasílejte e-mailem nebo poštou: Nakladatelské a tiskové středisko ČLS JEP, Sokolská 31, 120 26 Praha 2, fax: 224 266 226, e-mail: nts@cls.cz. Na objednávce laskavě uveďte i jméno časopisu, v němž jste se o knize dozvěděli.