

PNEUMATICKÁ VITREOLÝZA S VYUŽITÍM PLYNU C3F8 U NAIVNÍCH PACIENTŮ S VITREOMAKULÁRNÍ TRAKCÍ

Marková Kateřina, Němec Pavel, Červený Petr, Havlík Jan, Rejmont Leoš, Tesař Jan, Morin Hana, Šín Martin

Oční klinika 1. LF UK a ÚVN, Ústřední vojenská nemocnice – Vojenská fakultní nemocnice Praha

Autoři práce prohlašují, že vznik i téma odborného sdělení a jeho zveřejnění není ve střetu zájmů a není podpořeno žádnou farmaceutickou firmou. Práce nebyla zadána jinému časopisu ani jinde otištěna.

Do redakce doručeno dne: 14. 2. 2024

Přijato k publikaci dne: 3. 4. 2024

Publikováno on-line: 1. 7. 2024



MUDr. Kateřina Marková
Oční klinika 1. LF UK a ÚVN Praha
U Vojenské nemocnice 1200
169 02 Praha 6
E-mail: markova.katerina@uvn.cz

SOUHRN

Cíl studie: zhodnocení účinnosti pneumatické vitreolýzy pro rozrušení vitreomakulární trakce (VMT) na vlastním souboru pacientů.

Materiál a metodika: Prospektivní sledování 21 očí 18 pacientů s fokální VMT (šířka adheze < 1500 μm), kteří podstoupili intravitreální aplikaci 0,3 ml 100% perfluoropropanu v období od ledna 2015 do prosince 2020. Pacienti byli sledováni po dobu 90 dnů.

Výsledky: Uvolnění VMT bylo dosaženo 28. den sledování u 15 očí z 21 (71,4 %), 90. den u 19 z 21 očí (90,5 %). Průměrná šířka adheze našich pacientů byla 382 μm ($\pm 212 \mu\text{m}$). Průměrná nejlepší korigovaná zraková ostrost našeho souboru byla vstupně 0,77 ($\pm 0,21$), po 28 dnech 0,74 ($\pm 0,30$), po 3 měsících 0,82 ($\pm 0,21$). Na konci sledovacího období jsme nepozorovali statisticky významné zlepšení zrakové ostrosti. U dvou očí se po aplikaci vytvořila makulární díra, která se ale spontánně uzavřela do 1 měsíce sledování, více komplikací jsme v souboru nepozorovali.

Závěr: Pneumatická vitreolýza intravitreální injekcí plynu C3F8 představuje účinnou a levnou variantu řešení symptomatické vitreomakulární trakce. Výskyt závažných nežádoucích účinků v našem sledování byl výrazně nižší než u recentně publikovaných souborů. Metodu řešení je potřeba volit individuálně dle parametrů adheze, makulární díry a přidružených patologií oka.

Klíčová slova: intravitreální injekce, pars plana vitrektomie, odchlípení sklivce, C3F8, perfluorokarbyny, prospektivní studie

SUMMARY

PNEUMATIC VITREOLYSIS USING C3F8 GAS IN TREATMENT NAIVE PATIENTS WITH VITREOMACULAR TRACTION

Purpose: Evaluation of the effectiveness of pneumatic vitreolysis in disrupting vitreomacular traction in our own cohort of patients.

Methodology: Prospective follow-up of 21 eyes of 18 patients with focal VMT (adhesion width < 1500 μm) who underwent intravitreal injection of 0.3 ml of 100% perfluoropropane between January 2015 and December 2020. The patients were observed for 90 days.

Results: Release of VMT was achieved on the 28th day of observation in 15 out of 21 eyes (71.4%), and by the 90th day in 19 out of 21 eyes (90.5%). The average width of adhesion in our patients was 382 μm ($\pm 212 \mu\text{m}$). Average best corrected visual acuity in our cohort was initially 0.77 (± 0.21), after 28 days 0.74 (± 0.30), and after 3 months 0.82 (± 0.21). At the end of the follow-up period, we did not observe a statistically significant improvement in vision. Macular holes developed in two eyes, but spontaneously closed within 1 month of observation, and no more complications were observed in the cohort.

Conclusion: Pneumatic vitreolysis by intravitreal injection of C3F8 gas is an effective and inexpensive option for the management of symptomatic vitreomacular traction. The incidence of serious adverse events in our follow-up was significantly lower than in recently published series. The method of management should be selected individually according to the parameters of adhesion, macular hole and associated ocular pathologies.

Key words: intravitreal injection, pars plana vitrectomy, vitreous detachment, C3F8, perfluorocarbons, prospective study

Čes. a slov. Oftal., 80, 2024 No. x, p. xx–xx

ÚVOD

Vitreomakulární trakce (VMT) spadá do spektra poruch vitreoretinálního rozhraní, tedy patologie na úrovni zadní sklivcové membrány a vnitřní limitující membrány sítnice v oblasti makuly. Předstupněm VMT je vitreomakulární adheze (VMA), kdy při odlučování sklivce v rámci normálního stárnutí, přetrvává spojení

zadní sklivcové membrány se sítnicí v oblasti foveoly, ale nedochází k narušení cytoarchitektoniky. V případě VMT již tahem sklivce k narušení architektiky vrstev neuroretiny dochází. VMT se může vyskytovat izolovaně, v takovém případě se označuje jako idiopatický vitreomakulární trakční syndrom. VMT a VMA mohou být součástí jiných patologických stavů, například cystoidního makulárního edému (CME), lamelárního

defektu, kompletní makulární díry (MD), makulárního puckeru nebo diabetického makulárního edému (DME) [1,2]. Odhaduje se, že přibližně 1,5 % populace je postiženo očními chorobami spojenými s VMA a jeho roční incidence v USA je 0,6 na 100 000 očí [3].

Mezi současné přístupy k symptomatické VMT patří observace, pars plana vitrektomie (PPV), intravitreální aplikace ocriplasminu (Jetrea; TromboGenics NV, Leven, Belgie) a pneumatická vitreolýza (PVL). Každá z metod má své výhody i nevýhody. Neinvasivním postupem je observace. Názory na četnost spontánního uvolnění VMT se dle dostupných studií liší. Hikichi a kol. popsali kompletní odloučení zadního sklivce pouze u 11 % očí během sledování, které trvalo u většiny očí mezi 1–3 roky. U 64 % očí došlo ke zhoršení zrakové ostrosti (ZO) o 2 řádky na Snellenových optotypech [4]. John a kol. ve své práci, již s využitím OCT, popsali výrazně vyšší míru spontánního uvolnění VMT. Jejich průměrná doba sledování byla 2 roky, uvolnění pozorovali u 32 % očí, prokázali stabilitu zrakové ostrosti během sledovacího období a relativně nízké procento případů s progresí do závažnější formy (16 %) [5]. Spolehlivě předpovědět průběh ke spontánnímu uvolnění VMT nebo naopak ke vzniku kompletní MD zatím nelze. Z tohoto důvodu není pozorování nejlepší volbou pro všechny případy VMT a zůstává rezervováno spíše pro případy méně pokročilých stádií VMT [6]. PPV naproti tomu zastupuje nejvíce invazivní řešení, které má sice potenciál pro uvolnění VMT u většiny pacientů a stále představuje léčbu volby v této indikaci, ale zároveň s sebou nese výraznou finanční zátěž a rizika, jako jsou například intraokulární infekce, retinální trhliny nebo odchlípení sítnice či progresse katarakty.

Farmakologická vitreolýza intravitreální aplikací ocriplasminu je novější a méně invazivní řešení, které bylo u pacientů s VMT syndromem schváleno FDA (Americký úřad pro kontrolu potravin a léčiv) v říjnu 2012 [7]. Ocriplasmin je rekombinantní zkrácená verze lidského plasminu, která štěpí laminin, fibronectin a kolagen typu 4, vyvolává zkapalnění sklivce a pomáhá uvolňovat a rozpouštět sklivcové adheze k sítnici [8]. Ve studii Microplasmin for Intravitreal Injection-Traction Release without Surgical Treatment (MIVI-TRUST) sice autoři prokázali vyšší míru uvolnění VMT po jedné intravitreální injekci ocriplasminu ve srovnání s injekcí fyziologického roztoku (26,5 % vs. 10,1 %), ale i tak je úspěšnost uvolnění trakce mnohem nižší než u PPV [9]. Metoda je zatížena nežádoucími účinky jako je přechodná ztráta zraku, subluxace čočky, změny elektroretinogramu, změny elipsoidní zóny sítnice, dyschromatopsie a další [10]. Léčba Ocriplasminem je navíc stejně jako PPV poměrně nákladná.

Poslední metodou pro uvolnění zadního sklivce je injekce expanzivního plynu. Bublina 100% SF6 se během 24 až 48 hodin rozšíří na přibližně dvojnásobek vstříknutého objemu a zůstává v oku 1 až 2 týdny. Bublina 100% C3F8 se během 72 až 96 hodin zvětší přibližně na čtyřnásobek svého původního objemu a ve sklivcové dutině se

trvá 6 až 8 týdnů. Tuto metodu popsal v r. 1995 Chan et al. u pacientů s kompletní makulární dírou s VMT s využitím C3F8, jejich úspěšnost byla 96 % v uvolnění VMT a uzavření 57 % malých MD stadia 2 [11]. Později reportovali úspěšné využití této metody u jednotek případů v roce 2001 Costa et al. a v roce 2006 Jorge et al. se 100% úspěšností v uvolnění trakce a 83% úspěšností uzávěru MD stadia 2 [12,13]. V roce 2007 publikoval Mori et al. serii případů s využitím plynu SF6 a polohováním. Jejich úspěšnost byla podobně vysoká, 95 % v uvolnění VMT a 50 % v uzavření MD [14]. Rodrigues et al. v r. 2013 u idiopatického syndromu VMT s použitím plynu C3F8. Jeho úspěšnost v uvolnění VMT byla 40 % po měsíci a 60 % do půl roku [2]. Kolegové z Fakultní nemocnice Královské Vinohrady publikovali v roce 2019 soubor 14 očí s VMT s vysokou úspěšností uvolnění trakce po aplikaci C3F8. Do 28 dnů se trakce uvolnila u 84,6 % očí, celkem za sledovací období u 92,9 % očí. Průměrná zraková ostrost sledovaného souboru se statisticky významně zlepšila [15].

Na našem pracovišti jsme 3 měsíce prospektivně sledovali 21 naivních očí s VMT, u kterých byla provedena intravitreální aplikace perfluoropropanu (C3F8).

MATERIÁL A METODY

Studie popisuje prospektivní koncepční sérii 21 očí 18 pacientů s VMT, kteří podstoupili intravitreální aplikaci perfluoropropanu v období od ledna 2015 do prosince 2020. Studie byla provedena v souladu se správnou klinickou praxí s ohledem na Helsinskou deklaraci a byla schválena etickou komisí Vojenské fakultní nemocnice v Praze. Od všech účastníků byl získán písemný informovaný souhlas, přičemž každý z nich mohl studii kdykoli bez vysvětlení opustit. V našem sledovacím souboru figurovali 4 muži a 14 žen ve věku 52–90 let (průměr 74 ± 8 let). 7 z 21 očí bylo fakických. Pacienti podstoupili shodné vstupní vyšetření a poté kontrolu 1., 7., 28. a 90. den po aplikaci. Kritéria pro zařazení do studie byla následující: VMT do 1500 μm (fokální typ) v okruhu 3000 μm od fovey prokázaná optickou koherenční tomografií (OCT) a věk nad 50 let. Vylučujícími kritérii byly anamnéza intravitreální injekce ocriplasminu, anamnéza intravitreálního podání jakéhokoli léku, přítomnost vlhké formy věkem podmíněné makulární degenerace, DME, CME, MD, sítnicové venózní okluze, glaukomu a myopie nad 6 dioptrií. Primárním koncovým cílem bylo stanovit úspěšnost uvolnění VMT v 1. a 3. měsíci po aplikaci expanzivního plynu C3F8 a sekundárními koncovými cíli hodnocení výsledné nejlepší korigované zrakové ostrosti (NKZO), vývoj nitroočního tlaku během sledování, určení časového horizontu vymizení bubliny plynu ze sklivce a zhodnocení množství a typu komplikací zákroku během sledovacího období studie. Demografické údaje, základní charakteristiky a charakteristiky po léčbě jsou shrnuty v Tabulce 1.

Všechny kontroly zahrnovaly vyšetření nejlepší korigované zrakové ostrosti dle Snellena (optotyp Auto

chart projector ACP 8, Topcon, Japonsko), biomikroskopii předního a zadního segmentu (Slit lamp Topcon a Zeiss), bezkontaktní tonometrii (Auto kerato-refractometer TRK-2P, Topcon, Japonsko) a OCT (Spectralis OCT, Heidelberg Engineering, Heidelberg, Německo).

Mydriázy ošetřovaného oka bylo dosaženo aplikací fenylefrinu 10 % (Neosynephrin-POS 10 %, Ursapharm Arzneimittel GmbH.) a tropikamidu 1,0% (Unitropic 1% gtt., Unimed Pharma).

Výkon byl proveden v ambulantním režimu v topické anestézii (Benoxi 0,4% gtt, Unimed Pharma) na operačním sále. Okolí oka a spojivkový vak byly vydezinfikovány roztokem Betadine (5% roztok povidon-jodu v poměru ředění 1:16, Egis) v operačním poli krytém sterilní rouškou s nasazeným rozvěračem. Bulbus jsme hypotonizovali paracentézou rohovky a poté jsme aplikovali 0,2 ml 100% perfluoropropanu (GOT Multi C3F8, Alchimia) cestou pars plana. Aplikace byla provedena 30Ga jehlou ve vzdálenosti 3,5 mm od limbu rohovky u artefakických očí a 4 mm u očí fakických. Na závěr proběhla kontrola tonizace bulbu a případné snížení tlaku původní paracentézou.

Po ukončení výkonu byl proveden opětovný výplach roztokem Betadine a dále byl pacientům aplikován Ofloxacin 5 mg/ml gtt.1x (Ofloquix 0,05%, Santen OY) a Timolol 5 mg/ml gtt 1x (Arutimol 0,05%, Chauvin).

Sterilní krytí pacienti ponechávali do večera aplikacího dne. Nebyla doporučena žádná režimová opatření ani nebyla indikována další antiglaukomová či antibiotická medikace po výkonu. Aplikace plynu proběhla u všech očí pouze jednou.

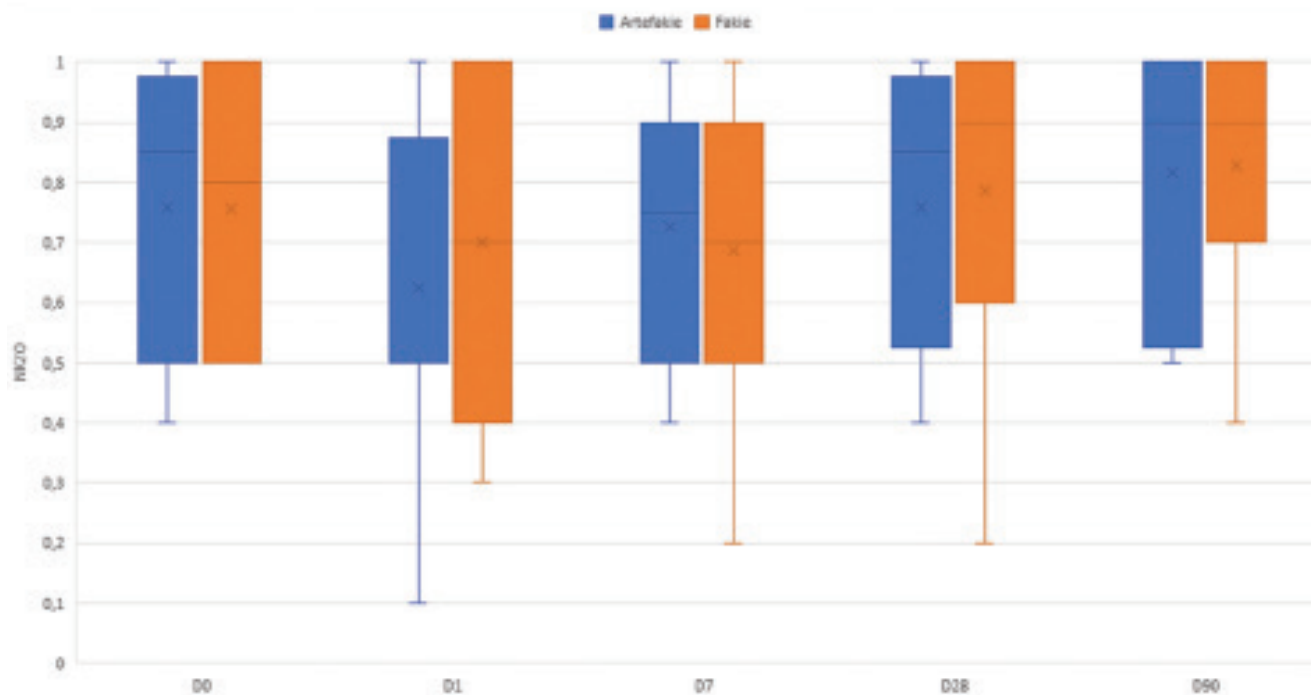
VÝSLEDKY

Uvolnění VMT bylo dle kontrolního OCT (Obrázek 1) dosaženo u 19 z 21 (90,5 %) očí. U dvou očí (9,5 %) bylo uvolnění pozorováno již při kontrole 1.den po aplikaci, po týdnu pak u dalších 9 očí (42,9 %, celkem 52,5 %), do 28. dne od aplikace se trakce uvolnila u dalších 4 očí (19 %, celkem 71,4 %). Do 3 měsíců došlo k uvolnění ještě u 4 očí (19 %), u 2 očí se VMT nepodařilo jednou aplikací plynu uvolnit (9,5 %). Průměrná šíře adheze našich pacientů byla $382 \pm 212 \mu\text{m}$.

Průměrná vstupní NKZO našeho souboru byla $0,77 \pm 0,21$, průměrná NKZO po 28 dnech byla $0,74 \pm 0,30$, po 3 měsících $0,82 \pm 0,21$. Zlepšení nebo stabilní NKZO jsme pozorovali po 1 i 3 měsících u 14 z 19 očí s uvolněnou VMT (zlepšení u 8, stabilní u 6 očí), u obou očí s přetrvávající trakcí se zraková ostrost nezhoršila. Zhoršení NKZO bylo pozorováno u 5 očí, u 4 méně než o 1 řádek dle Snellenových optotypů, u jednoho o 2 řádky. K elevaci nitroočního tlaku nad 25 mmHg došlo pouze v jednom případě při 1. kontrole. Pozorované hodnoty NKZO a NOT jsou znázorněny v Grafech 1 a 2.

Vymizení bubliny plynu bylo pozorováno u 2 očí po týdnu, v 10 případech za jeden měsíc, u zbylých 8 pacientů vymizela bublina do dvou měsíců a v jednom případě přetrvávala i po třech měsících.

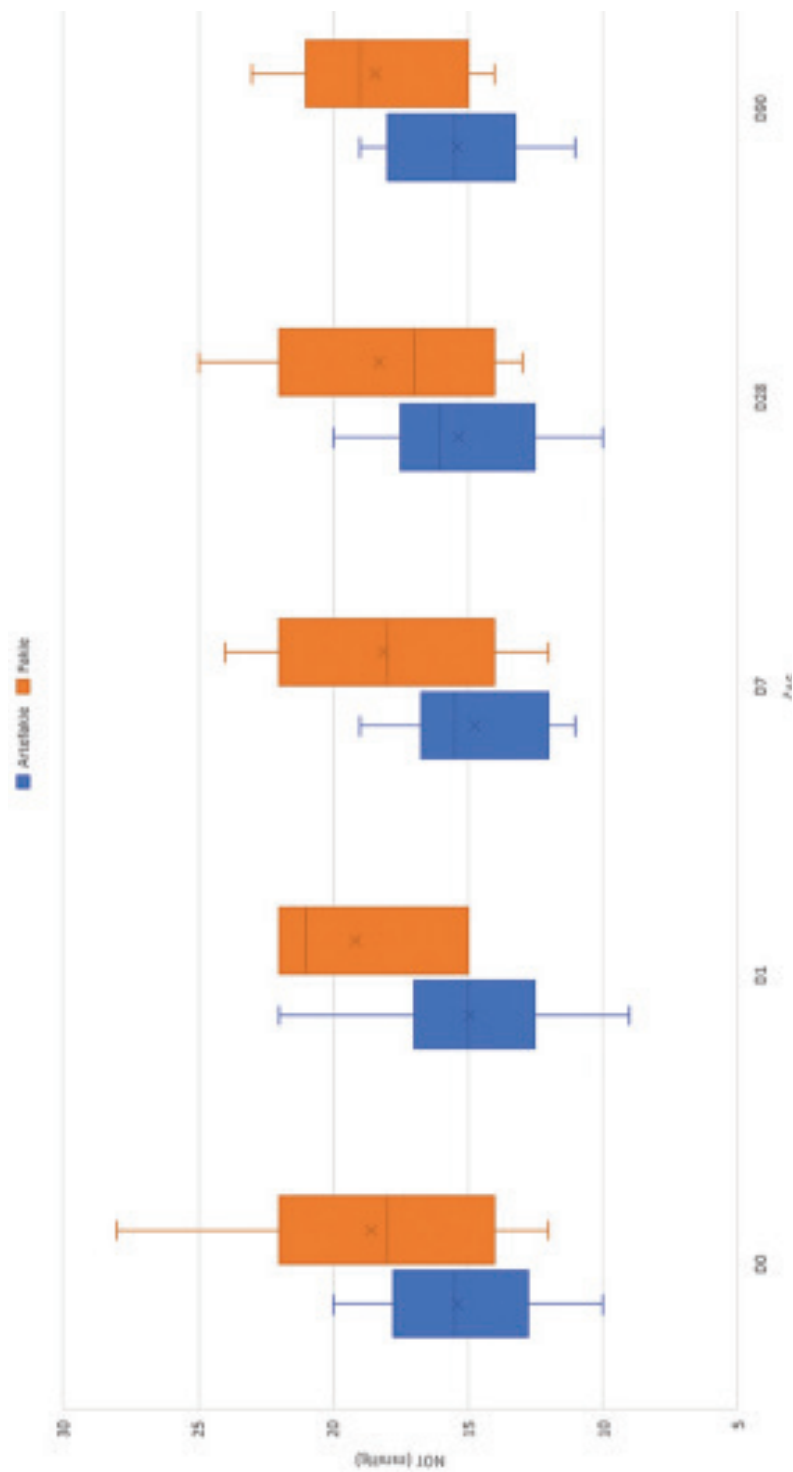
Data jsme statisticky analyzovali ve skupině fakických a artefakických pacientů pro proměnné NKZO a NOT. Jako hladinu statistické významnosti jsme stanovili $p < 0,05$. Normální rozložení skupin bylo testováno Schapiro-Wilkovým testem a QQ grafy, předpoklady homogenity rozptylu a kovariance byly testovány Leveno-



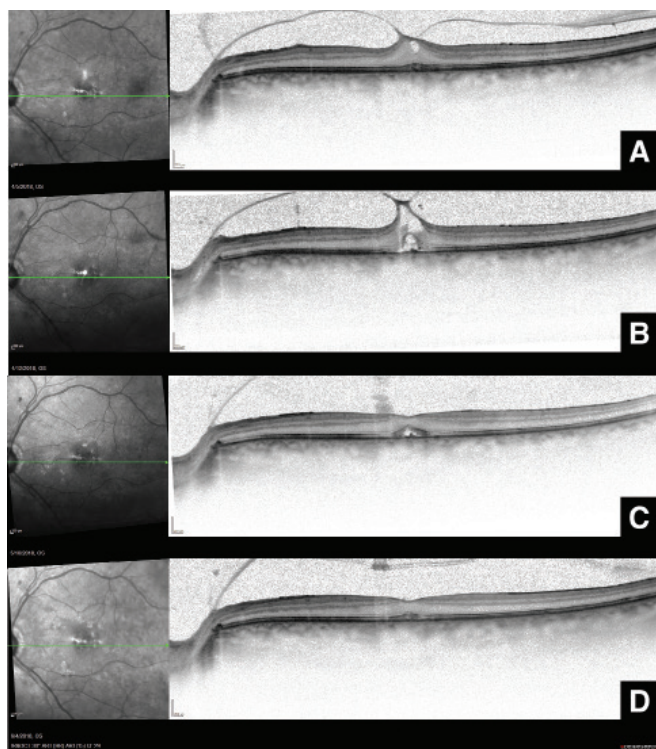
Graf 1. Vývoj zrakové ostrosti během sledování: D0 – v den aplikace, D1 – 1.den po aplikaci, D7 – týden po aplikaci, D28 – měsíc po aplikaci, D90 – 3 měsíce po aplikaci

16	žena	83	OP	artefakie	418	ne	1	15	1	14	*	X	1	16	**	X	1	16	-	37. den Y	1	15	-	-
17	žena	80	OL	artefakie	254	VPMD	0,9	18	0,8	18	*	X	0,9	16	*	X	1	16	*	X	1	17	**	41. den Y
18	žena	72	OP	fakie	234	NPDR	0,7	22	0,7	21	*	X	0,7	20	*	X	0,8	25	*	X	0,7	21	**	43. den Y
			OL	fakie	255	NPDR	0,8	28	0,7	22	*	X	0,7	24	*	X	0,9	22	*	X	1	23	*	40. den Y

OP – oko pravé, OL – oko levé, C3F8 – perfluoropropan, VMTS – vitreomakulární trakční syndrom, NKZO – nejlépe korigovaná zraková ostrota do dálky, VPMD – Věkem podmíněná makulární degenerace, NOT – nitrooční tlak, ERM – epiretinální membrána, NPDR – neproliferativní diabetická retinopatie, * – přítomnost vitreomakulární trakce, ** – uvolnění vitreomakulární trakce, X – přítomnost bubliny perfluoropropanu, Y – vymizení bubliny perfluoropropanu



Graf 2. Vývoj nitroočního tlaku během sledování: D0 – v den aplikace, D1 – 1. den po aplikaci, D7 – týden po aplikaci, D28 – měsíc po aplikaci, D90 – 3 měsíce po aplikaci



Obrázek 1. sekvence OCT s postupným odlučováním sklivce a normalizací stratifikace neuroretiny při PVL s využitím C3F8 – (A) před intravitreální aplikací, (B) týden po aplikaci, (C) 1 měsíc po aplikaci, (D) 2 měsíce po aplikaci

PVL – vitreomakulární trakce

vým testem a Boxovým M-testem. 2 oči byly ze statistiky vyloučeny pro nekompletní údaje.

Vliv měření v čase a fakie na hodnoty NKZO a NOT jsme analyzovali metodou ANOVA, předpoklad sféricity byl testován Mauchlyho testem.

Nenašli jsme statisticky signifikantní vliv jednotlivých měření v čase na NOT, vliv na NKZO byl signifikantní po aplikaci korekce nesféricity Greenhouse-Geisser epsilon (GGe) a Huynh-Feldt epsilon (HFe). Nenašli jsme statisticky signifikantní vliv skupiny na NKZO ani NOT závislý na čase ani vliv času závislý na skupině. Nenašli jsme statisticky signifikantní vliv skupiny na NKZO. Našli jsme statisticky signifikantní vliv skupiny na NOT, kdy ve skupině artefakických očí byl NOT signifikantně nižší než ve skupině fakických očí. Párové testy s Bonferroniho korekcí prokázaly signifikantní rozdíl NKZO mezi kontrolou 7. den a kontrolou 28. a 90. den.

Během sledovacího období jsme v souboru nepozorovali trhliny sítnice, odchlípení sítnice ani endoftalmitidu. U 2 očí v našem souboru se objevila po PVL kompletní makulární díra, která se ale spontánně uzavřela do 1 měsíce.

DISKUZE

V naší práci jsme vyzkoušeli bezpečnost a účinnost pneumatické vitreolýzy za použití plynu C3F8. Naše

úspěšnost rozrušení VMT (71,4 % po 28 dnech) zhruba odpovídá výsledkům publikovaným v nové metaanalýze Quiroz-Reyez et al. z roku 2023, kteří udávají průměrnou míru uvolnění VMT při využití ocriplasminu 46 %, u plynu 68 % a u PPV 100 % [16]. Úspěšnost PVL lze do určité míry ovlivnit výběrem pacientů dle nálezu na OCT, což už v roce 2013 publikovali Rodrigues et al. Jako prediktivní faktory pro dobrou anatomickou odpověď na léčbu definovali maximální horizontální vitreomakulární adhezi menší než 750 μm , maximální tloušťku fovey menší než 500 μm a nízkou reflektivitu sklivce [2]. U očí se všemi těmito vlastnostmi byla v jejich práci anatomická úspěšnost 100 %. Chan et al. identifikovali celofánovou makulopatii a přítomnost diabetu mellitu jako negativní prognostické faktory úspěchu metody. Naopak jednorozměrnou analýzou prokázali vyšší úspěšnost u očí s rozsahem trakce stejným nebo menším než průměr papily zřakového nervu, u očí s MD stadia 2 a u očí nepostížených diabetem [3]. V našem souboru se trakce neuvolnila u oka s šíří trakce 255 μm a projevy neproliferativní diabetické retinopatie a u oka s šíří trakce 581 μm bez přidružených onemocnění makuly.

Úspěšnost PVL je ovlivněna i volbou typu expanzivního plynu nebo sterilního vzduchu. Steinle et al. v retrospektivní studii zaznamenali 84% úspěšnost řešení VMT pomocí plynu C3F8 [17]. V samostatné prezentaci stejní autoři uvedli 84% úspěšnost s plynem C3F8, 56% s plynem SF6 a 48% s ocriplasminem při uvolnění VMT ve srovnávací retrospektivní sérii případů léčby syndromu VMT (Steinle et al., nepublikovaná data, ARVO 2016, Seattle, 2. května 2016). V prospektivním sledování Čokl et al. [18] se C3F8 ukázalo jako účinnější u trakcí s adhezí širší než 500 μm , u menšího rozsahu byl účinek obou plynů srovnatelný. Gruchociak et al. později srovnávala aplikaci 0,3 ml neředěného plynu C3F8 a 0,3 ml filtrovaného vzduchu. Trakce se uvolnila celkem u 11 očí z 24 po měsíci od aplikace, z toho u 7 z 11 s aplikací C3F8 (64 %) a 3 z 13 s aplikací vzduchu (23 %). Tento rozdíl byl statisticky významný [19].

Vliv fakie na úspěšnost uvolnění VMT zatím není zcela prokázán. Data ze studií s využitím ocriplasminu ukazují vyšší pravděpodobnost úspěšného uvolnění VMT u fakických očí než u artefakických [20,21]. U PVL jednoznačné výsledky publikovány nebyly. Day et al. sice publikovala soubor 9 očí, kde 5 bylo fakických (55,6 %) a u daných fakických očí se VMT rozrušila v 80 % a u artefakických pouze ve 20 %, tento výsledek ale nebyl statisticky významný [7]. Claus et al. dosáhl uvolnění u všech 3 artefakických očí a naopak u 3 fakických z 17 k uvolnění VMT nedošlo [9]. Gruchociak et al. i Steinle et al. dosáhli podobných výsledků u fakických i artefakických očí (Steinle 89 % vs. 75 %, $p = 0,3173$) [17,19]. Baumann et al. ve své práci z r. 2022 jako první zaznamenali statisticky významný rozdíl ve prospěch artefakických očí. Došlo k uvolnění trakce u 100 % artefakických očí (10/10) a jen u 67,6 % fakických očí (25/37, $p = 0,03$) [22]. V našem souboru byla na rozdíl od většiny předchozích prací převaha artefakických očí. Fakických očí bylo pou-

ze 7 z 21, u 6 z nich došlo k uvolnění trakce (86 %), ze zbylých 14 artefakických očí došlo u 13 k uvolnění trakce (93 %). Statisticky významný rozdíl jsme nezaznamenali.

Ze sledovaných studií je patrné, že změny NKZO u očí po PVL jsou spíše mírné. Rodrigues et al. ve své práci nepozoroval žádné zlepšení průměrné NKZO. Ale při riziku zhoršení vidění u neléčené vitreomakulární trakce, může být i stabilizace zrakové ostrosti dostatečným výsledkem [2]. Neffendorf et al. ve své literární syntéze udává průměrné zlepšení zrakové ostrosti po úspěšné PVL přibližně o 1 řádek na Snellenových optotypech. Předpokládá dále, že tato změna nemusí plně vystihnout potenciální symptomatický přínos dosažený u této skupiny pacientů vzhledem k tomu, že odstranění metamorfopsií může být přinejmenším stejně důležité jako zlepšení zrakové ostrosti [23]. U pacientů se základní diagnózou MD bývá udáváno větší zlepšení NKZO ve srovnání s izolovanou VMT [19,23] a to samé bylo prokázáno při terapii ocriplasminem i PPV [24].

V otázce nežádoucích událostí u PVL se donedávna zdálo, že je metodou velmi bezpečnou s minimem komplikací v podobě progresu VMT do MD, vzniku trhlin sítnice, odchlípení sítnice či výskytu endoftalmitid. V poslední době ale přibýlo několik studií, které částečně mění pohled na PVL jako dobrou metodu první volby pro svou účinnost, bezpečnost a oproti PPV finanční nenáročnost.

V roce 2022 publikovali Baumann et al. retrospektivní sérii 47 očí s VMT či VMT s MD do průměru 400 μ m, u kterých provedli PVL s C3F8. V jejich souboru ale 12 z 33 očí (36,4 %) ve skupině izolované VMT a 10 ze 14

(71,4 %) ve skupině s MD podstoupilo po 1 měsíci sledování vitrektomii. Důvodem bylo neuvolnění VMT (6 z 33), vznik nové MD (u 4 z 33 očí s VMT), neuzavření MD po aplikaci (10 z 14), rozšíření původních MD a odchlípení sítnice (u 4 z 47 očí, 8,5 %) [22]. Oproti metaanalýze Giny et al. z r. 2016 [8] pozorovali Baumann et al. vyšší počet nově vzniklých MD (12 % vs. 4,1 %), které byly ve všech případech klasifikovány jako velké MD (nad 555 μ m průměru). Zároveň byla zachycena výrazně vyšší incidence odchlípení sítnice (8,5 % vs. 0 %).

Tyto výsledky odpovídají pozorování z DRCR Retina Network protokolů AG a AH publikovaných v r. 2021, kde došlo během 24 týdnů k odchlípení sítnice nebo vzniku trhliny sítnice u 12 % očí, což vyvolalo obavy v otázce bezpečnosti při využití PVL k uvolnění VMT a bylo důvodem pro předčasné ukončení studie [25].

Naše výsledky nežádoucích událostí se s těmito pozorováními neshodují, což může být dáno chybou malého souboru.

ZÁVĚR

Pneumatická vitreolýza intravitreální injekcí plynu C3F8 představuje účinnou a levnou variantu řešení symptomatické vitreomakulární trakce. Výskyt závažných nežádoucích účinků v našem sledování byl výrazně nižší než u recentně publikovaných souborů. Metodu řešení je potřeba volit individuálně dle parametrů adheze, MD a přidružených patologií oka.

LITERATURA

- Duker JS, Kaiser PK, Binder S, et al. The international vitreomacular traction study group classification of vitreomacular adhesion, traction, and macular hole. *Ophthalmology* 2013 December;120(12):2611-2619. <https://doi.org/10.1016/j.ophtha.2013.07.042>
- Rodrigues IA, Stangos AN, McHugh DA, Jackson TL. Intravitreal injection of expansile perfluoropropane (C3F8) for the treatment of vitreomacular traction. *Am J Ophthalmol* 2013;155(2):270-276. <https://doi.org/10.1016/j.ajo.2012.08.018>
- Chan CK, Mein CE, Crosson JN. Pneumatic vitreolysis for management of symptomatic focal vitreomacular traction. *J Ophthalmic Vis Res* 2017 October;12(4):419-423. https://doi.org/10.4103/jovr.jovr_146_17
- Hikichi T, Yoshida A, Trempe CL. Course of vitreomacular traction syndrome. *Am J Ophthalmol* 1995 January;119(1):55-61. [https://doi.org/10.1016/s0002-9394\(14\)73813-9](https://doi.org/10.1016/s0002-9394(14)73813-9)
- John VJ, Flynn HW, Smiddy WE, et al. Clinical course of vitreomacular adhesion managed by initial observation. *Retina* 2014 March;34(3):442-446. <https://doi.org/10.1097/IAE.0b013e3182a15f8b>
- Chan CK, Crosson JN, Mein CE, Daher N. Pneumatic vitreolysis for relief of vitreomacular traction. *Retina* 2017 October;37(10):1820-1831. <https://doi.org/10.1097/IAE.0000000000001448>
- Day S, Martinez JA, Nixon PA, et al. Intravitreal sulfur hexafluoride injection for the treatment of vitreomacular traction syndrome. *Retina* 2016 April;36(4):733-737. <https://doi.org/10.1097/IAE.0000000000000760>
- Yu G, Duguay J, Marra K V, et al. Efficacy and safety of treatment options for vitreomacular traction: A Case Series and Meta-Analysis. *Retina* 2016 July;36(7):1260-1270. <https://doi.org/10.1097/IAE.0000000000000909>
- Claus MG, Feron E, Veckeneer M. Pneumatic release of focal vitreomacular traction. *Eye (Basingstoke)* 2017 March;31(3):411-416. <https://doi.org/10.1038/eye.2016.231>
- Kaiser PK, Kampik A, Kuppermann BD, et al. Safety profile of ocriplasmin for the pharmacologic treatment of symptomatic vitreomacular adhesion/traction. *Retina* 2015 June;35(6):1111-1127. <https://doi.org/10.1097/IAE.0000000000000448>
- Chan CK, Wessels IF, Friedrichsen EJ. Treatment of idiopathic macular holes by induced posterior vitreous detachment. *Ophthalmology* 1995 May;102(5):757-767. [https://doi.org/10.1016/s0161-6420\(95\)30958-x](https://doi.org/10.1016/s0161-6420(95)30958-x)
- Costa RA, Cardillo JA, Morales PH, et al. Optical coherence tomography evaluation of idiopathic macular hole treatment by gas-assisted posterior vitreous detachment. *Am J Ophthalmol* 2001 August;132(2):264-266. [https://doi.org/10.1016/S0002-9394\(00\)00903-X](https://doi.org/10.1016/S0002-9394(00)00903-X)
- Jorge R, Costa RA, Cardillo JA, et al. Optical Coherence Tomography Evaluation of Idiopathic Macular Hole Treatment by Gas-assisted Posterior Vitreous Detachment. *Am J Ophthalmol* 2006 November;142(5):869-871. <https://doi.org/10.1016/j.ajo.2006.05.062>
- Mori K, Saito S, Gehlbach PL, Yoneya S. Treatment of Stage 2 Macular Hole by Intravitreal Injection of Expansile Gas and Induction of Posterior Vitreous Detachment. *Ophthalmology* 2007 January;114(1):127-133. <https://doi.org/10.1016/j.ophtha.2006.07.001>
- Veith M. Treatment of Vitreomacular Traction with Intravitreal Injection of Perfluoropropane. *Cesk Slov Oftalmol.* 2020 January;75(4):182-187. <https://doi.org/10.31348/2019/4/2>
- Quiroz-Reyes MA, Quiroz-Gonzalez EA, Quiroz-Gonzalez MA, Lima-Gomez V. Pneumatic vitreolysis versus vitrectomy for the treatment of vitreomacular traction syndrome and macular holes: complication analysis and systematic review with meta-analysis of

- functional outcomes. *Int J Retina Vitreous* 2023 December;9(1):1-16. <https://doi.org/10.1186/s40942-023-00472-x>
17. Steinle NC, Dhoot DS, Quezada Ruiz C, et al. Treatment of vitreomacular traction with intravitreal perfluoropropane (C3F8) injection. *Retina* 2017 April;37(4):643-650. <https://doi.org/10.1097/IAE.0000000000001237>
 18. Čokl N, Petrovič MG. Intravitreal injection of perfluoropropane is more efficacious than sulfur hexafluoride in releasing vitreomacular traction. *Acta Clin Croat* 2018;57(2):327-334. <https://doi.org/10.20471/acc.2018.57.02.14>
 19. Gruchociak S, Djerada Z, Afriat M, et al. Comparing intravitreal air and gas for the treatment of vitreomacular traction. *Retina* 2020 November;40(11):2140-2147. <https://doi.org/10.1097/IAE.0000000000002733>
 20. Haller JA, Stalmans P, Benz MS, et al. Efficacy of intravitreal ocriplasmin for treatment of vitreomacular adhesion: Subgroup analyses from two randomized trials. *Ophthalmology* 2015 January;122(1):117-122. <https://doi.org/10.1016/j.ophtha.2014.07.045>
 21. Feng HL, Roth DB, Hasan A, et al. Intravitreal ocriplasmin in clinical practice: Predictors of Success, Visual Outcomes, and Complications. *Retina* 2018 January;38(1):128-136. <https://doi.org/10.1097/IAE.0000000000001505>
 22. Baumann C, Sabatino F, Zheng Y, et al. Anatomical and functional outcomes of pneumatic vitreolysis for treatment of vitreomacular traction with and without macular holes. *Graefes Arch Clin Exp Ophthalmol* 2022 July;260(7):2209-2215. <https://doi.org/10.1007/s00417-022-05568-y>
 23. Neffendorf JE, Simpson ARH, Steel DHW, et al. Intravitreal gas for symptomatic vitreomacular adhesion: a synthesis of the literature. *Acta Ophthalmol* 2018 November;96(7):685-691. <https://doi.org/10.1111/aos.13547>
 24. Enzymatic Vitreolysis with Ocriplasmin for Vitreomacular Traction and Macular Holes. *N Engl J Med* 2012 November;367(21):2052-2054. <https://doi.org/10.1056/nejmc1211068>
 25. Chan CK, Mein CE, Glassman AR, et al. Pneumatic Vitreolysis with Perfluoropropane for Vitreomacular Traction with and without Macular Hole: DRCR Retina Network Protocols AG and AH. *Ophthalmology* 2021 November;128(11):1592-1603. <https://doi.org/10.1016/j.ophtha.2021.05.005>