

# MULTIMODÁLNE ZOBRAZOVANIE CHOROIDÁLNYCH NODULOV PRI NEUROFIBROMATÓZE TYPU I

**Kecer Filip, Sharashidze Ana, Popová Veronika, Bušányová Beáta, Gerinec Anton, Tomčíková Dana**

**Klinika detskej oftalmológie Národného ústavu detských chorôb a Lekárskej fakulty Univerzity Komenského v Bratislave**

*Autori práce prehlasujú, že vznik aj téma odborného oznámenia a jeho zverejnenia nie je v strete záujmov a nie je podporené žiadnou farmaceutickou firmou. Ďalej autori prehlasujú, že práca nebola zadaná inému časopisu ani inde vytlačená, s výnimkou kongresových abstraktov.*

*Prednesené na XVI. Sympóziu detskej oftalmológie v júni 2023 (Bratislava) a na XXVIII. Kongrese Slovenskej oftalmologickej spoločnosti v októbri 2023 (Vysoké Tatry).*

**Do redakcie doručeno dne: 18. 11. 2023**

**Prijato k publikácii dne: 13. 12. 2023**

**Publikováno on-line: 14. 2. 2024**



Ing. Filip Kecer  
Klinika detskej oftalmológie NÚDCH  
a LF UK  
Limbová 1  
831 01 Bratislava  
E-mail: filip.kecer@gmail.com

## SÚHRN

**Ciel:** Objasniť možnosti a úlohu zobrazovania zadného segmentu oka u pacientov s diagnózou neurofibromatózy typu 1 (NF1) a poukázať na výskyt prejavov tohto ochorenia u detskej populácie na Slovensku.

**Materiál a metodika:** Donedávna sa očné konzíliá pri pacientoch s NF1 obmedzovali najmä na observáciu Lischových uzlíkov dúhovky a výskytu gliómu zrakového nervu. Rozvoj zobrazovacích možností však umožňuje skúmať a popisovať nové zistenia o očných prejavoch tohto ochorenia. Od októbra 2020 do novembra 2021 sme na našej klinike vyšetřili predný aj zadný segment 76 očí (38 detí – 12 chlapcov a 26 dievčat) s geneticky potvrdenou mutáciou génu NF1. Vek pacientov bol 4–18 rokov. Na prednom segmente sa kontrolovala prítomnosť Lischových uzlíkov biomikroskopicky štrbinovou lampou. Na zadnom segmente sa kontrolovala prítomnosť choroidálnych nodulov rôznymi zobrazovacími metódami – fundus kamerou, infračervenou konfokálnou selektívnou laserovou oftalmoskopiou, MultiColor zobrazením, OCT a OCT angiografiou. Všetci pacienti mali realizovanú magnetickú rezonanciu pre možné zistenie gliómu zrakového nervu za účelom diagnostiky. Sledovali sme koreláciu medzi vekom pacienta, prítomnosťou Lischových uzlíkov a prítomnosťou choroidálnych nodulov. Osem pacientov malo zároveň iné prejavy ochorenia – gliómy zrakového nervu či mikrovaskulárne zmeny (tzv. „corkscrew“ cievy).

**Výsledky:** Z celkového počtu 38 pacientov boli Lischove uzlíky dúhovky prítomné u 20 pacientov (53 %) a choroidálne noduly u 24 pacientov (63 %). Nebola zistená žiadna pozitívna korelácia medzi prítomnosťou týchto dvoch prejavov v rámci jedného pacienta, či oka, avšak je zrejma korelácia medzi prítomnosťou choroidálnych nodulov a vekom pacienta.

**Záver:** Z výsledkov možno vyvodit, že donedávna neznámy očný prejav neurofibromatózy typu 1, choroidálny nodul, má aj u detskej populácie vyšší výskyt ako Lischove uzlíky a je možné ho jednoducho zobrazit pomocou rôznych zobrazovacích modalít. Dôležitá bude zaradiť sledovanie tohto nálezu medzi štandardné kontroly očných nálezov pri NF1 a veľmi zaujímavé bude korelovať tento nález s presnou mutáciou NF1.

**Kľúčové slová:** neurofibromatóza typu 1, von Recklinghausen, choroidea, choroidálne noduly, zobrazovacie metódy

## SUMMARY

### MULTIMODAL IMAGING OF CHOROIDAL NODULES IN NEUROFIBROMATOSIS TYPE I

**Aim:** To clarify the possibilities and role of posterior segment imaging in patients with neurofibromatosis type I (NF1), and to show the prevalence of this disease in the pediatric population in Slovakia.

**Material and methods:** Until recently, ophthalmologic consultations in patients with NF1 were limited mainly to the observation of Lisch nodules of the iris and the presence of optic nerve glioma. However, advances in imaging capabilities have made it possible to investigate and describe new findings concerning the ocular manifestations of this disease. Between October 2020 and November 2021, we examined the anterior and posterior segment of 76 eyes (38 children – 12 boys and 26 girls) with genetically confirmed NF1 gene mutation at our clinic. The age of the patients ranged from 4 to 18 years. The anterior segment was checked for the presence of Lisch nodules biomicroscopically with a slit lamp. On the posterior segment, the presence of choroidal nodules was checked by various imaging methods – fundus camera, infrared confocal selective laser ophthalmoscopy, MultiColor imaging, OCT, and OCT angiography. All the patients had magnetic resonance imaging performed in order to detect potential optic nerve gliomas for the purpose of diagnosis. We observed the correlation between the patients' age, presence of Lisch nodules and the presence of choroidal nodules. Eight patients also had other manifestations of the disease – optic nerve gliomas or microvascular changes (so-called “corkscrew” vessels).

**Results:** Out of 38 patients, Lisch iris nodules were present in 20 patients (53%) and choroidal nodules in 24 patients (63%). There was no positive correlation between the presence of these two manifestations within the same patient or eye, but there is a clear correlation between the presence of choroidal nodules and patient age.

**Conclusion:** The results suggest that a previously unknown ocular manifestation of neurofibromatosis type I, namely choroidal nodules, has a higher prevalence than Lisch nodules also in the pediatric population and can be easily visualized using various imaging modalities. It will be important to include follow-up observation of this finding among the standard controls for ocular findings in NF1, and it will be very interesting to correlate this finding with the exact NF1 mutation.

**Key words:** neurofibromatosis type 1, von Recklinghausen's disease, choroidea, choroidal nodules, imaging modalities

Čes. a slov. Oftal., 80, 2024, No. 2, p. 86–91

## ÚVOD

Neurofibromatóza typu 1 je jedno z najčastejších autozómovo dominantných ochorení (incidencia 1:2500–3000) s potenciálne závažnými komplikáciami, progresívnym charakterom, a variabilnou klinickou manifestáciou [1,2]. Je zapríčinená patogénnymi variantmi v NF1 géne na chromozóme 17q11.2 a charakterizovaná kožnými pigmentovými anomáliami, ako sú škvrny typu café-au-lait, pehy v oblasti axíl a ingvín, alebo kožné neurofibrómy. Navyše, títo pacienti môžu mať poruchy učenia či sústredenia, hyperaktivitu, skeletálne abnormality, či plexiformné neurofibrómy [3]. Prvá celosvetovo uznaná klasifikácia neurofibromatózy vychádza z National Institute of Health Consensus Conference z roku 1987, kde boli zároveň zadefinované diagnostické kritéria pre neurofibromatózu typu 1 [4]:

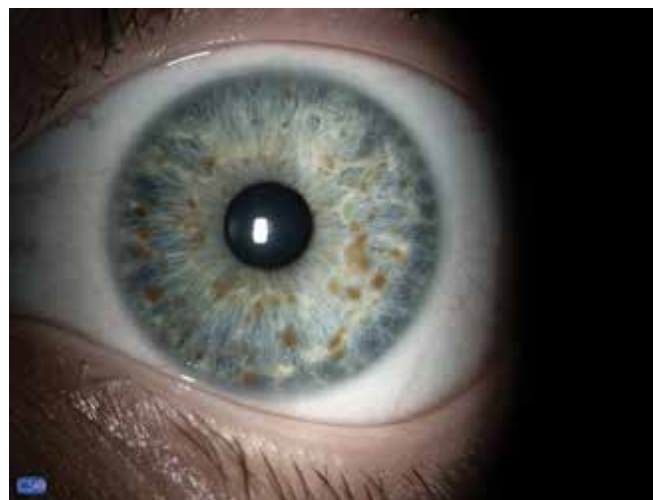- Šesť alebo viac škvŕn typu café-au-lait, > 15 mm u dospelých, > 5 mm u detí
- Dva alebo viac neurofibrómov alebo jeden plexiformný neurofibróm
- Pehy v oblasti axíl a ingvín
- Dva alebo viac Lischových uzlíkov dúhovky
- Glióm zrakového nervu
- Prvostupňový príbuzný s diagnostikovaným NF1 ochorením
- Charakteristická dysplázia skeletu (napr. Pseudoartróza tibie či predozadné ohnutie tibie [4])

K stanoveniu diagnózy je potrebné, aby jedinec spĺňal aspoň dve zo spomenutých siedmych kritérií [5]. Z očných prejavov ide o Lischove uzlíky dúhovky (Obrázok 1) a glióm zrakového nervu. Lischove uzlíky sú hamartómy dúhovky dobre viditeľné štrbinovou lampou. Spočiatku sú svetlé, s vekom tmavnú a pribúdajú. Objavujú sa v detstve (ale vyskytujú sa len u malého percenta detí vo veku do 6 rokov), ale u dospelých s NF1 sú prítomné až v 95 % prípadov. Od névov dúhovky môžu byť rozlíšené svojím trojrozmerným vzhľadom pripomínajúcim nodul. Lischove uzlíky dúhovky nespôsobujú poruchy zraku [5,6]. Glióm zrakového nervu u jedincov s NF1 je väčšinou asymptomatický a ostáva tak celý život [6]. Klinický priebeh gliómu zrakového nervu viazaného na NF1 je zvyčajne miernejší ako u izolovanej formy, je stabilný alebo iba s miernou progresiou [7]. Symptomatické gliómy

zrakového nervu viazaného na NF1 sú zvyčajne prítomné už pred šiestym rokom života a spôsobujú zníženie centrálnej zrakovej ostrosti, exoftalmus alebo strabizmus [8].

Rozvoj nových zobrazovacích modalít priniesol nové a rozšírené možnosti diagnostiky očných prejavov aj tohto ochorenia. Ako prvý popísal choroidálne abnormality u pacientov s NF1, v tom čase popisovanú ako "choroidálnu neurofibromatózu", Takahuru Yasunari v roku 2000. Vyšetrením zadného segmentu oka dospelých pacientov s ochorením NF1 pomocou infračerveného zobrazenia (IR) konfokálnou skenovacou laserovou oftalmoskopiou (cSLO), zistil prítomnosť viacerých svetlých škvŕn na zadnom póle a jeho okolí u všetkých vyšetovaných pacientov. U tých, ktorým bola vykonaná aj indocyanínová zelená angiografia (ICGA), boli nájdené hypofluorescentné oblasti korešpondujúce s nálezom svetlých škvŕn na IR zobrazení. Naopak, žiadne abnormality korešpondujúce s týmto nálezom neboli nájdené u pacientov vyšetrených fluoresceínovou angiografiou (FA) alebo štandardným funduskopickým vyšetrením [9].

Medzi relatívne nové zobrazovacie modalities, ktoré sme použili a budú popisované neskôr v článku, patrí aj MultiColor a OCT angiografia. Zobrazovacia modalita MultiColor využíva simultánne emitované laserové lúče



**Obrázok 1.** Lischove uzlíky dúhovky môžu byť od névov rozlíšené svojím trojrozmerným vzhľadom

**Tabuľka 1.** Revidované diagnostické kritéria pre neurofibromatózu typu 1

**A. Diagnostické kritéria pre NF1 sú splnené u jedinca, ktorý nemá rodiča s diagnózou, ak sú prítomné dva alebo viac z nasledujúcich znakov:**

- šesť alebo viac café-au-lait škvŕn s priemerom > 15 mm u dospelého jedinca alebo > 5 mm u prepupertálnych jedincov
- pehy v oblasti axíl a ingvín
- dva alebo viac neurofibrómov akéhokoľvek typu alebo jeden plexiformný neurofibróm
- glióm zrakového nervu
- dva alebo viac Lischových uzlíkov dúhovky identifikovaných vyšetrením na štrbinovej lampe alebo dve a viac choroidálnych abnormalít, definovaných ako svetlé škvŕnité noduly zobrazené pomocou optickej koherentnej tomografie alebo infračerveného zobrazenia
- výrazná kostná lézia, ako napríklad dysplázia klinovej kosti, anterolaterálne vyklenutie tibie alebo pseudoartróza dlhých kostí
- heterozygotný patogénny variant NF1 s podielom variantných alel 50 % v zdanlivo normálnom tkanive

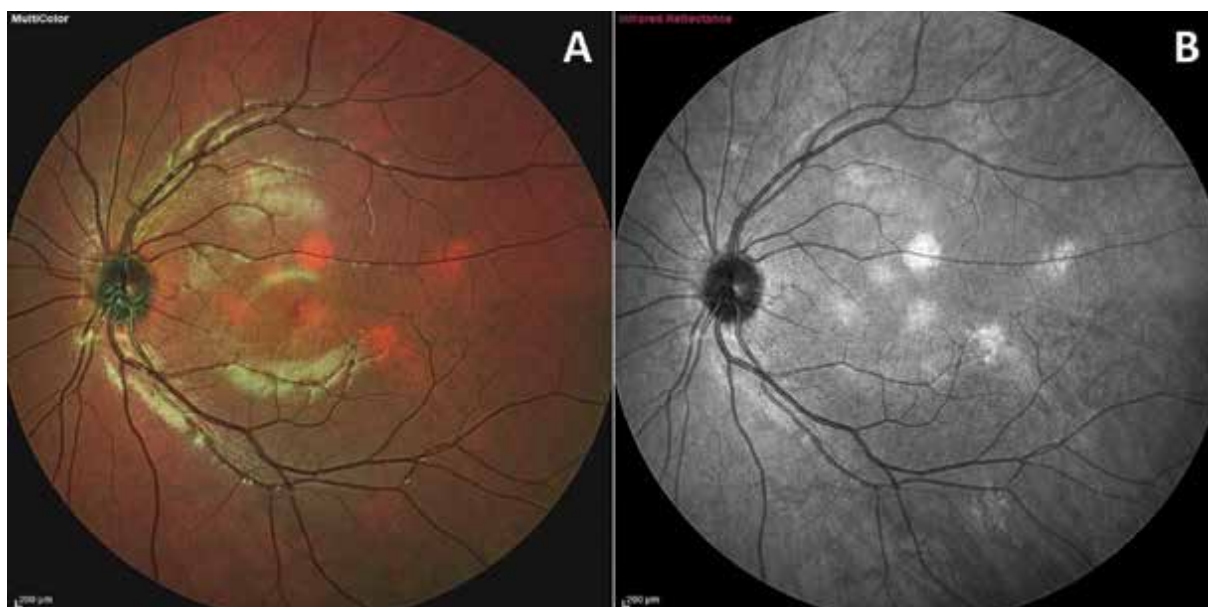
**B. Dieťaťu rodiča, ktorý spĺňa diagnostické kritéria špecifikované v odseku A., stačí k stanoveniu diagnózy prítomnosť jedného alebo viacerých znakov z odseku A.**

o troch rôznych vlnových dĺžkach (488 nm, 518 nm a 815 nm), za účelom zobrazenia fundu v rôznych hĺbkach. Výsledkom sú tri monochromatické a jeden konsolidovaný MultiColor snímok. OCT angiografia je neinvazívna metóda slúžiaca k znázorneniu cievneho systému sietnice a choroidei.

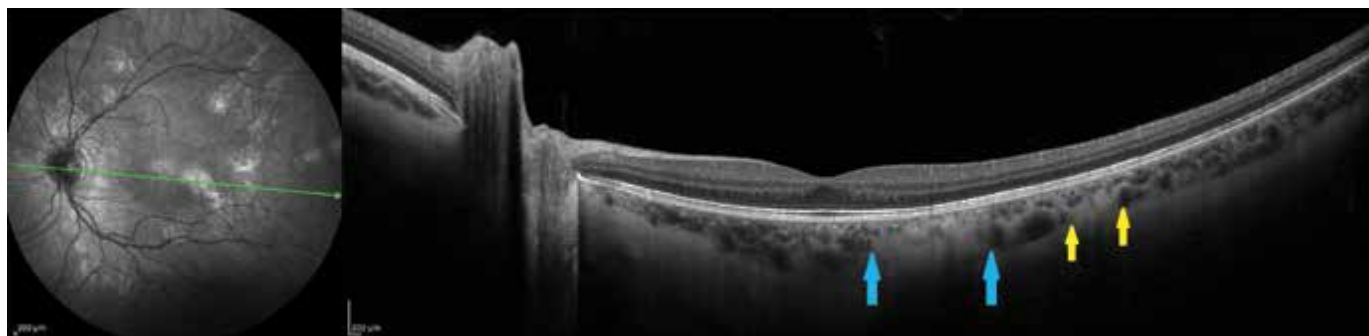
Na základe viacerých publikácií venovaných tejto téme bola v máji 2021 publikovaná aktualizácia diagnostických kritérií pre neurofibromatózu typu 1 (Tabuľka 1), ktorá dopĺňa kritérium „dva alebo viac Lischových uzlíkov dúhovky“ na „dva alebo viac Lischových uzlíkov dúhovky identifikovaných štrbinovou lampou alebo dve a viac choroidálnych abnormalít, definovaných ako svetlé škvrnité noduly zobrazené pomocou optickej koherentnej tomografie alebo infračerveného zobrazenia“ [10]. Dôvodom zaradenia choroidálnych abnormalít ako oftalmologického kritéria je vysoká senzitivita a špecifita pre NF1 a vysoká (60–70 %) prítomnosť prejavu u pediatrického pacienta [11], ktorá u tejto skupiny pacientov prevyšuje aj prítomnosť Lischových uzlíkov dúhovky [12].

## MATERIÁL A METODIKA

Vrámci našej kliniky bolo v období od októbra 2020 do novembra 2021 vyšetrených 38 detí (76 očí), z toho 12 chlapcov a 26 dievčat, odoslaných z iného pracoviska za účelom vykonania oftalmologického konzília. Všetci títo pacienti mali geneticky potvrdenú mutáciu génu NF1. Vyšetrení boli štrbinovou lampou za účelom zistenia prítomnosti Lischových uzlíkov dúhovky a následne po aplikácii mydriatik bolo vyšetrené aj očné pozadie. Keďže bola dôležitá spolupráca, najmladší pacient zahrnutý v tejto skupine mal 4 roky, najstarší 18 rokov. Zadný segment bol zosnímaný cSLO (IR a MultiColor zobrazením), optickou koherentnou tomografiou a OCT angiografiou (Spectralis, Heidelberg Engineering). Cieľom týchto vyšetrení bolo zistiť prítomnosť a početnosť očných prejavov neurofibromatózy typu 1 u detskej populácie na Slovensku, so zreteľom na choroidálne noduly. Zisťovali sme, či existuje korelácia medzi prítomnosťou týchto dvoch prejavov v rámci jedinca či oka, alebo medzi ich prítomnosťou a vekom



**Obrázok 2.** Porovnanie vizualizácie choroidálnych nodulov na pseudofarebnom MultiColor zobrazení (A) a s použitím infračervenej vlnovej dĺžky (B). Choroidálny nodule môže byť rôzneho tvaru či veľkosti, ohraničený ale aj difúzny, vyskytuje sa však výlučne na zadnom póle a v okolí terča zrakového nervu



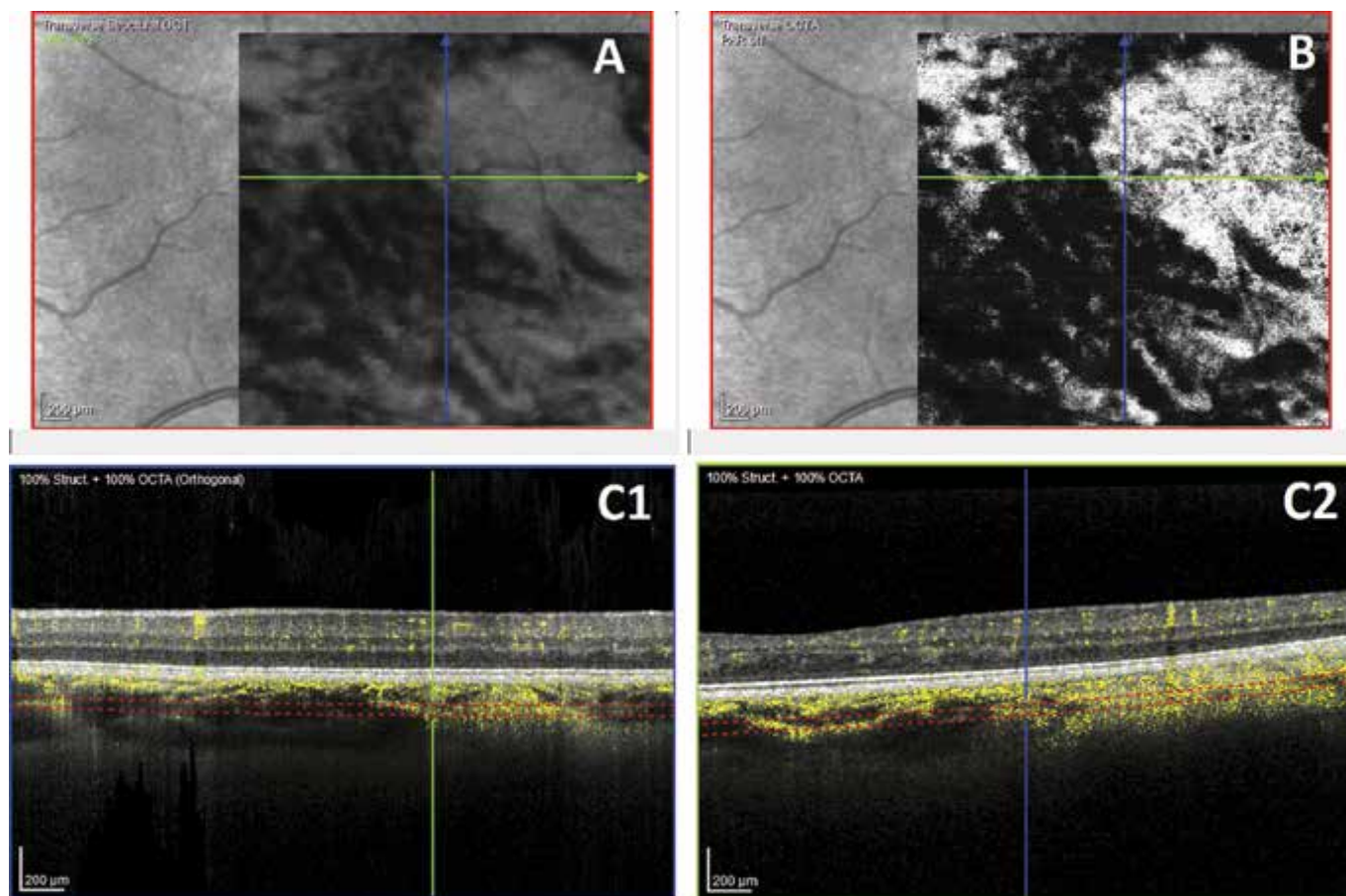
**Obrázok 3.** 55° IR snímok s OCT rezom vedeným skrz dva choroidálne noduly znázorňuje hyperreflektívne ložisko dotýkajúce sa vrstvy choriocapillaris (medzi modrými šípkami) a druhé, uložené v hlbkej choroidei (medzi žltými šípkami)

jedinca. Zároveň boli použité relatívne nové zobrazovacie metódy – MultiColor a OCT angiografia.

U každého pacienta sme použili infračervené (815 nm) cSLO zobrazenie štandardnou 30° a širokouhlou 55° šošovkou, so simultánnym SD-OCT skenovaním zadného pólu. Ak bola prítomná hyperreflektivita pripomínajúca choroidálny nodul, pristúpili sme k jej bližšiemu preskúmaniu použitím MultiColor modalít, ktorá nám umožňuje nahliadnúť do rôznych úrovní sietnice vďaka použitiu rôznych vlnových dĺžok počas snímania, čo nám pomohlo rýchlo lokalizovať pôvod hyperreflektívneho signálu do sietnice či choroidei (Obrázok 2). Oblasť signálu bola potom zosnímaná denzným OCT vzorom, najčastejšie o rozmeroch 25° x 5° a vzdialenosťou medzi

B-skenmi maximálne 60 µm. Pri každom OCT skenovaní bola zároveň použitá funkcia EDI (Enhanced Depth Imaging) pre dosiahnutie zvýšenej citlivosti zobrazovania hlbokých štruktúr (Obrázok 3). OCT angiografia bola podľa potreby vykonaná v rôznych veľkostiach skenov, na získanie dodatočných informácií o cievnych zmenách v choroidei (Obrázok 4).

Aby bolo možné včas zachytiť štrukturálne zmeny terča zrakového nervu z dôvodu možného výskytu gliómov u týchto pacientov, každému z nich bol štandardne vyšetrený BMO-MRW parameter (Bruchs Membrane Opening – Minimal Rim Width) a hrúbka vrstvy nervových vlákien s 12° peripapilárnym RNFL (Retinal Nerve Fiber Layer) skenom.



**Obrázok 4.** En-face snímok hlbokoj choroidei derivovaný zo štruktúrneho OCT (A) a en-face snímok OCTA dát (B) zobrazujú hyperperfúzne oblasti korešpondujúce s miestom nálezu choroidálnych nodulov. Oblasť vyznačené žltou farbou na vertikálnom a horizontálnom B-scane (C1, C2) vedenom skrz tento nodul označujú signál pochádzajúci z perfúzovaných štruktúr

**Tabuľka 2.** Výsledky porovnania výskytu choroidálnych uzlíkov a Lischových nodulov v detskej populácii na Slovensku

Porovnanie výskytu choroidálnych nodulov a Lischových uzlíkov v detskej populácii na Slovensku				Σ
<b>Veková skupina</b>	4–8	9–13	14–18	
<b>Počet pacientov</b>	8	17	13	<b>38</b>
<b>Lischove uzlíky</b>	5 (63 %)	9 (53 %)	6 (46 %)	<b>20 (53 %)</b>
<b>Choroidálne noduly</b>	4 (50 %)	11 (65 %)	9 (69 %)	<b>24 (63 %)</b>

Našich pacientov sme zoradili do troch vekových skupín – (A) od 4 do 8 rokov ( $n = 8$ ), (B) od 9 do 13 rokov ( $n = 18$ ) a (C) od 14 do 18 rokov ( $n = 13$ ). Na spracovanie údajov sme použili základné štatistické metódy.

## VÝSLEDKY

V skupine s najmladšími pacientmi boli choroidálne noduly aj Lischove uzlíky dúhovky detekované najskôr vo veku 6 rokov. Lischové uzlíky, ako dlhoročné diagnostické kritérium pre NF1, bolo v skupine A prítomné u 5 detí (63 %), v skupine B u 9 detí (53 %) a v skupine C u 6 detí (46 %). Naopak, choroidálne noduly ako nové diagnostické kritérium, bolo v skupine A prítomné u 4 detí (50 %), v skupine B u 11 detí (65 %) a v skupine C u 9 detí (69 %). Celkovo v našej vzorke 38 detí to znamená 20 detí (53 %) s Lischovými uzlíkmi a až 24 detí (63 %) s choroidálnymi nodulmi (Tabuľka 2). Nebola zistená žiadna pozitívna korelácia medzi prítomnosťou týchto dvoch prejavov v rámci jedného oka či pacienta, je však zrejma korelácia medzi prítomnosťou choroidálnych nodulov a vekom pacienta.

Sekundárne nás zaujímala aj prítomnosť iných očných prejavov NF1 u detskej populácie, a síce glióm zrkovéhého nervu a taktiež v niektorých publikáciách uvádzané mikrovaskulárne zmeny na sietnici (tortuozity), tzv. corkscrew vessels. Glióm, diagnostikovaný na základe MR vyšetrenia, bol prítomný u 5 detí, z toho u jedného pacienta bilaterálne. Tortuozity, detekované funduskopicky alebo na SLO snímke, boli prítomné u 6 detí. Ich presná podstata v súvislosti s neurofibromatózou typu I však zatiaľ nebola objasnená.

## DISKUSIA

Aktuálne dostupné diagnostické prístroje umožňujú vysokokvalitné neinvazívne zobrazovanie rôznych štruktúr a dejov v sietnici a umožňujú ďalšie štúdiom doteraz neznámych prejavov širokej škály ochorení. Jedným z nich sú aj choroidálne abnormality, tzv. noduly alebo uzlíky, ktoré ako prvý popísal Yasunari v roku 2000 [9] a pomocou IR zobrazenia a ICG angiografie ich dokázal indetifikovať u všetkých vyšetovaných dospelých pacientov s diagnózou NF1. V tejto práci pokračovali ďalší, ktorí popisujú ich prítomnosť v 82–100 % prípadov u dospelého pacienta [9,12], zatiaľ čo u detského pacienta do 12 rokov je to 60,5–78,9 % [11–13]. Prvou významnejšou publikáciou venujúcou sa prítomnosti choroidálnych prejavov neurofib-

romatózy typu I v pediatrickej populácii bola štúdia Vagge et al. [11], ktorá bola vykonaná na vzorke 78 detských pacientov s NF1 a porovnaná s kontrolnou skupinou 96 zdravých detí. Choroidálne noduly boli prítomné u 69,2 % detí, zatiaľ čo Lischove uzlíky dúhovky u 48,7 % detí. Najmladší pacient s nálezom choroidálnych nodulov mal iba 2 roky. Táto štúdia zároveň načrtla, že topografická distribúcia choroidálnych nodulov sa odvíja od veku.

Zaujímavé zistenie priniesol aj Cassiman et. al. v roku 2017 [14], či Tucci v tom istom roku [15], ktorí popisujú, že pri NF1 pacientoch sú choroidálne noduly prítomné vždy aspoň dva, v 56 % prípadov dokonca viac ako štyri. Toto je dôležité pri diferenciálnej diagnostike s Legius syndrómom, ktorý má taktiež café-au-lait škvrny ako dôležitý diagnostický znak a v detskom veku môže byť klinický obraz nerozlišiteľný. Pri Legius syndróme sa však noduly v choroidei vyskytujú len v 18 % prípadov a nikdy nie viac, ako jeden.

## ZÁVER

Naše výsledky naznačujú, že prítomnosť choroidálnych nodulov narastá s vekom a prevyšuje výskyt Lischových uzlíkov dúhovky u detskej populácie, čo súhlasí so zisteniami v zahraničných publikáciách. Výhodou je, že je možné zobraziť ich pomocou už teraz bežne dostupných neinvazívnych a bezpečných zobrazovacích metód. V súčasnosti však nemáme vedomosť o žiadnych dostupných dátach o ich výskyte u batoliat a detí do dvoch rokov veku, k tomuto je však potrebné špecifické vybavenie, ktoré nie je na očných pracoviskách štandardom. Zaujímavé by tiež mohlo byť korelovať tento nález s presnou mutáciou génu NF1.

V našich výsledkoch sa nám nepodarilo preukázať akúkoľvek progresiu v náleze choroidálnych nodulov, k tomu je však potrebná oveľa väčšia vzorka pacientov a ich dlhodobé sledovanie. V tom nám bráni nepravidelnosť ich návštev na očnej klinike, keďže títo pacienti sú odosielaní na konziliárne vyšetrenia od dermatovenerológov či onkológov, kde sú dispenzarizovaní. Ako detská očná klinika sme limitovaní vekom pacienta a preto sú u nás po dovŕšení dospelosti vyradení z evidencie.

Keďže tieto noduly nie sú uniformné z hľadiska tvaru, intenzity, sýtosti či ohraničenia, považujeme za potrebné stanoviť ich klasifikáciu, ktorá môže pomôcť oftalmológom alebo iným špecialistom popísať nálezy presnejšie, eventuálne korelovať s inými nálezmi a lepšie predikovať vývoj ochorenia.

## LITERATURA

1. Bolcekova A, Nemethova M, Zatkova A, et al. Clustering of mutations in the 5' tertile of the NF1 gene in Slovakia patients with optic pathway glioma. *Neoplasma*. 2013;60(6):655-665. doi: 10.4149/neo\_2013\_084 PMID: 23906300
2. Rybárová A, Ilenčíková D, Hlavatá A, Kovács L. Juraj s hnedými škvrnami a podkožnými uzlíkmi mal náhle bolesti brucha. *Pediatr. Prax*, 2011;12(1):33-34. Slovak.
3. Kehrer-Sawatzki H, Cooper DN. Challenges in the diagnosis of neurofibromatosis type 1 (NF1) in young children facilitated by means of revised diagnostic criteria including genetic testing for pathogenic NF1 gene variants. *Hum Genet*. 2022 Feb;141(2):177-191. doi: 10.1007/s00439-021-02410-z
4. Neurofibromatosis: Conference Statement. *Arch Neurol*. 1988;45(5):575-578. doi: 10.1001/archneur.1988.00520290115023

5. Humhejová D, Petrák B. Neurofibromatóza z pohledu dermatologa. *Čes-slov Derm.* 2015;90(3):95-110. Czech.
  6. Friedman JM. Neurofibromatosis 1 [internet]. 1998 Oct 2 [Updated 2022 Apr 21]. In: Adam MP, Mirzaa GM, Pagon RA, et al., editors. *GeneReviews*® [Internet]. Seattle (WA): University of Washington, Seattle; 1993-2023. Available from: <https://www.ncbi.nlm.nih.gov/books/NBK1109>
  7. Sellmer L, Marangoni M, Farschtschi S, et al. Serial MRIs provide novel insight into natural history of optic pathway gliomas in patients with neurofibromatosis 1. *Orphanet J Rare Dis.* 2018;13:62
  8. Friedrich RE, Nuding MA. Optic pathway glioma and cerebral focal abnormal signal intensity in patients with neurofibromatosis type 1: characteristics, treatment choices and follow-up in 134 affected individuals and a brief review of the literature. *Anticancer Res.* 2016 Aug;36(8):4095-4121.
  9. Yasunari T, Shiraki K, Hattori H, Miki T. Frequency of choroidal abnormalities in neurofibromatosis type 1. *Lancet.* 2000 Sep 16;356(9234):988-992. doi:10.1016/S0140-6736(00)02716-1
  10. Legius E, Messiaen L, Wolkenstein P, et al. International Consensus Group on Neurofibromatosis Diagnostic Criteria (I-NF-DC); Huson SM, Evans DG, Plotkin SR. Revised diagnostic criteria for neurofibromatosis type 1 and Legius syndrome: an international consensus recommendation. *Genet Med.* 2021 Aug;23(8):1506-1513. doi: 10.1038/s41436-021-01170-5
  11. Vagge A, Camicione P, Capris C, et al. Choroidal abnormalities in neurofibromatosis type 1 detected by near-infrared reflectance imaging in paediatric population. *Acta Ophthalmol.* 2015 Dec;93(8):e667-71. doi: 10.1111/aos.12750
  12. Viola F, Villani E, Natacci F, et al. Choroidal abnormalities detected by near-infrared reflectance imaging as a new diagnostic criterion for neurofibromatosis 1. *Ophthalmology.* 2012 Feb;119(2):369-375. doi: 10.1016/j.ophtha.2011.07.046
  13. Goktas S, Sakarya Y, Ozcimen M, et al. Frequency of choroidal abnormalities in pediatric patients with neurofibromatosis type 1. *J Pediatr Ophthalmol Strabismus.* 2014 Jul 1;51(4):204-208. doi: 10.3928/01913913-20140513-02
  14. Cassiman C, Casteels I, Jacob J, et al. Choroidal abnormalities in café-au-lait syndromes: a new differential diagnostic tool? *Clin Genet.* 2017 Apr;91(4):529-535. doi: 10.1111/cge.12873
  15. Tucci A, Saletti V, Menni F, et al. The absence that makes the difference: choroidal abnormalities in Legius syndrome. *J Hum Genet.* 2017 Nov;62(11):1001-1004. doi: 10.1038/jhg.2017.78
-