

VÝZNAM PET/CT VYŠETRENIA U PACIENTOV S MALÍGNYM MELANÓMOM UVEY

Marko M.¹, Leško P.¹, Jurenová D.¹, Furda R.², Greguš M.²

¹ Klinika oftalmológie, Lekárska fakulta Univerzity Komenského a Univerzitná nemocnica,

Nemocnica Ružinov, Bratislava

Prednosta: doc. MUDr. Krásnik Vladimír, Ph.D.

² Katedra informačných systémov,

Fakulta managementu Univerzity Komenského, Bratislava

Vedúci katedry: prof. RNDr. Greguš Michal, Ph.D.



MUDr. Michal Marko
Klinika oftalmológie,
Lekárska fakulta Univerzity
Komenského a Univerzitná
Nemocnica
Nemocnica Ružinov, Bratislava
mmarko.bn@gmail.com

Autori práce týmto prehlasujú, že vznik aj téma odborného článku a jeho zverejnenie nie je v rozpore záujmov, nie je podporené žiadnou farmaceutickou firmou a nebola zadaná inému časopisu ani inde vytlačená, s výjimkou kongresových abstraktov a doporučených postupov.

Do redakcie doručeno dne: 30. 11. 2019

Do tisku prijato dne: 1. 2. 2020

ABSTRAKT

Úvod: Diagnostický a terapeutický manažment pacienta s uveálnym melanómom (MMU) podlieha neustálym snahám o inováciu. Pri diagnostike ako aj pri zisťovaní metastáz má význam aj PET/CT (Positron Emission Tomography/Computed Tomography) vyšetrenie.

Materiál a metodika: Hodnotenie významu PET/CT vyšetrenia v súbore pacientov s diagnózou MMU v období 12. 1. 2016 do 6. 12. 2018, ktorí boli pred liečbou indikovaní na PET-CT. Všetci pacienti s diagnózou sekundárnej amócie, suspektného uveálneho melanómu, absolvovali štandardné vyšetrenie na zisťovanie možných metastáz (ultrazvuk pečene, Rtg hrudníka). U pacientov, u ktorých bolo vzhľadom na štádium ochorenia plánované riešenie stereotaktickou rádioterapiou a v prípade, že toto vyšetrenie nepotvrdilo metastázy, napr. v pečeni alebo pľúcach, bol indikovaný rádioterapeutický výkon. PET/CT vyšetrenie je súčasťou protokolu v rámci exkluzívnych kritérií na liečbu stereotaxiou v rámci jednorázového ožiarenia.

Výsledky: V súbore 84 pacientov bolo 47 žien (56 %) a 37 mužov (44 %) vo veku od 26 do 90 rokov, priemerný vek bol 61,4 rokov, medián bol 64 rokov, modus 65 rokov. Z 84 pacientov malo 79 (94 % prípadov) stanovenú diagnózu C69.3 (zhubný nádor cievy) a 5 pacientov (6 % prípadov) malo diagnózu s kódom C69.4 (zhubný nádor vráskovca).

PET/CT vyšetrení bolo až 85, pretože jeden pacient absolvoval vyšetrenie dvakrát z technických príčin. Hypermetabolizácia v očnej guľi sa zistila len u melanómov s objemom viac ako 0,5 cm³. U 25 pacientov (26 vyšetrení) sa však rádioterapiou vyčtylo na miestach, ktoré následne vyžadujú bližšiu pozornosť. Pôvodným cieľom vyšetrenia bolo lokalizovať prípadné metastázy MMU. U ostatných boli objavené 3 incidentalómy: zvýšená metabolizácia v oblasti pľúc a pečene, štítnej žľazy a mediastinálnych lymfatických uzlín.

Z 85 vyšetrení skončilo 26 (30,6 %) hypermetabolickým prejavom akumulácie, ktorý nebol lokalizovaný v očnom trakte, resp. priamo v oku. U dvoch pacientov sa objavili iné zhubné ochorenia (prostaty a rektosigmy) a pacienti boli odoslaní na onkologickú liečbu. Veľmi dôležitý bol objav metastázy MMU v pečeni pri spornom ultrazvukovom náleze ložiska v pečeni, ktorý potvrdil dôležitú úlohu PET/CT vyšetrenia v manažmente pacientov s MMU.

Záver: PET/CT vyšetrenie je technicky náročné vyšetrenie a je jednou z možností zobrazenia aj vnútroočného melanómu u nádorov s väčším objemom od 0,5 cm³. Má význam pri stanovení gradingu a stagingu ochorenia pred rádioterapeutickou liečbou a aj pri zisťovaní prípadných metastáz po liečbe MMU v prípadoch, kedy ultrazvukové či MRI vyšetrenie neposkytujú jednoznačný výsledok.

V našom súbore sa ale potvrdil význam tohto vyšetrenia pre náhodne zistené 2 duplex malignity (2,4 %) a 3 incidentalómy (3,6 %) u pacientov, u ktorých oftalmológ diagnostikoval uveálny melanóm a odoslal pacientov na celotelové PET/CT vyšetrenie.

Kľúčové slová: 18-FDG PET/CT, uveálny melanóm, melanóm choroidey, melanóm ciliárneho telesa

SUMMARY

IMPORTANCE OF PET/CT EXAMINATION IN PATIENTS WITH MALIGNANT UVEAL MELANOMA

Introduction: Diagnostic and therapeutic management of the patient with malignant uveal melanoma (MMU) is subject to ongoing efforts to innovate. PET/CT (Positron Emission Tomography / Computed Tomography) examination is important in both diagnosis and metastases.

Material and methods: Evaluation of the importance of PET/CT examination in the group of patients diagnosed with MMU in the period 12.1.2016 to 6.12.2018. All patients with a diagnosis of secondary retinal detachment, suspected uveal melanoma, underwent standard examinations to detect possible metastases (liver ultrasound, chest X-ray). Patients for whom a stereotactic radiosurgery solution was planned due to the stage of the disease this examination was to exclude metastasis in the liver or lungs. PET/CT examination is part of the protocol within the exclusion criteria for treatment with stereotactic radiosurgery in one day session surgery.

Results: In the group of 84 patients, 47 women (56 %) and 37 men (44 %) were aged between 26 and 90 years. Their average age was 61.4 years. The median group was 64 years, modus 65 years.

Of 84 patients, 79 (94 % of cases) had a diagnosis of C69.3 (choroidal melanoma) and 5 patients (6 % of cases) had a diagnosis of C69.4 (ciliary body melanoma).

Subsequent PET/CT examination in many patients did not reveal hypermetabolic manifestations that could involve various pathological processes, in others the radiopharmaceutical was captured in the primary tumor area of the uveal tract.

Hypermetabolism in eye globe was only found in melanomas with a volume of more than 0.5 cm³.

PET/CT examinations were 85, with one patient undergoing examination twice.

However, in 25 patients (26 examinations), the radiopharmaceutical was taken up in places that subsequently required closer attention. The initial aim of the examination was to locate possible metastases of MMU. In the others, 3 incidents have been reported: increased metabolism in the lung and liver, thyroid and mediastinal lymph nodes.

Of the 85 examinations, 26 (30.6 %) resulted in a hypermetabolic manifestation of accumulation, which was not located in the eye tract, resp. right in the eye. Two malignancies (prostatic carcinoma and rectosigmoid carcinoma) have occurred in two patients. Very important was the discovery of MMU metastasis in the liver, which confirmed the important role of PET/CT examination in the management of MMU patients. The metastasis was discovered after repeated PET/CT examination.

Conclusion: PET/CT examination is a technically demanding examination and is one of the possibilities of imaging intraocular melanoma in tumors with volume more than 0.5 cm³. It is important in determining the grading and staging of the disease before radiosurgical treatment and also in detecting possible metastases after MMU treatment in cases where ultrasound or MRI examinations do not give a definite result.

However, our study confirmed the significance of this examination for randomly detected 2 duplex malignancies (2.4%) and 3 incidentalomas (3.6%) in patients whose ophthalmologist diagnosed uveal melanoma and sent patients for full-body PET/CT examination.

Key words: 18-FDG PET/CT, uveal melanoma, choroidal melanoma, ciliary body melanoma

Čes. a slov. Oftal., 76, 2020, No.1, p. 37–44

ÚVOD

Malígný melanóm uvey je najčastejšie sa vyskytujúce onkologické ochorenie u pacientov dospelého veku [15]. Jeho príznaky vznikajú náhle a významne ovplyvňujú život pacienta [13,18].

Diagnostický a terapeutický manažment pacienta s týmto ochorením podlieha neustálym snahám o inováciu. Jednou z možností vylúčenia prípadných metastáz pacienta je aj PET/CT (Positron Emission Tomography / Computed Tomography) vyšetrenie. Toto vyšetrenie v posledných rokoch sa začína uplatňovať aj v oftalmoonkologii najmä pri zistení štádia ochorenia pred primárnou liečbou, a v sporých prípadoch, kedy sa ultrazvukovým vyšetrením jednoznačne nedajú vylúčiť metastázy, aj jeho význam je aj v sledovaní pacientov po liečbe melanómu uvey.

Malígný melanóm uvey (MMU) je onkologické ochorenie, ktoré vychádza z melanocytov. Vyskytuje sa častejšie s rastúcim vekom u oboch pohlaví a jeho prvé štádia bývajú často bezpríznakové. Okrem iných faktorov sú najčastejšou príčinou jeho vzniku genetické abnormality. S rastúcim vekom stúpa jeho potenciál k tvorbe metastáz, najmä v pečeni a v pľúcach [16].

Výskum sa v dnešnej dobe zameriava na hľadanie epigenetických mechanizmov ide o snahu porozumieť vzniku, rozvoju tumoru v rannom štádiu a prechodu až do metastatického ochorenia. Niektoré chromozomálne anomálie, ako delécia chromozómu 1p, monozómia chromozómu 3 alebo získanie chromozómu 8q, veľmi silno korelujú so zníženým prežívaním pacientov s melanómom uvey. Chromozomálna aberácia monozómia chromozómu 3 sa vyskytuje najčastejšie a nachádza sa predovšetkým v metastázujúcich tumoroch [22,29].

K jeho diagnostike sa využíva široká paleta vyšetrení, terapia sa opiera najmä o rádiochirurgické riešenie, v ťažších prípadoch o odstránenie očnej gule. Súčasťou manažmentu takéhoto pacienta počas diagnostiky a terapie je PET/CT vyšetrenie, ktoré po dopravení rádiofarmaka 18F-FDG a fúziou s CT poskytuje celotelový obraz o lokalizácii primárneho ochorenia MMU a iných patologických jednotiek v tele pacienta, v ktorých sa kumulácia rádiofarmaka

zobrazila. Toto vyšetrenie sa môže využiť pred zaradením pacienta na liečbu, napr. v niektorých centrách pred stereotaktickou rádiochirurgiou je súčasťou predoperačného protokolu [14,17,19,20].

PET vyšetrenie bolo primárne využívané na posúdenie metabolizmu mozgu pomocou stanovenia toku krvi do určitej oblasti, napríklad na meranie poklesu prietoku v určitej oblasti u epileptického pacienta alebo na odlíšenie tumoru od radiačnej nekrózy, ktorá môže nastať po liečebnom procese. Metóda PET/CT využíva pozitronové žiariče, t. j. rádionuklidy, ktoré emitujú pozitrony, čiže kladne nabitú časticu. Tie vznikajú pri β⁺ rozpade rádioaktívneho prvku, majú veľkosť elektrónu ale na rozdiel od neho pozitívny náboj. Ten vzápätí podlieha anihilácii s elektrónom, pričom vznikajú dva fotóny, šíriace sa v 180° uhle so značnou energiou. Tieto fotóny sú zachytávané na dvoch protilahlých detektoroch, ktoré sú spojené koincidenčným obvodom. Detektory na PET kamerách vyžadujú špeciálne scintilátory s vyššou hustotou a vyšším atómovým číslom, aktuálne sa ako detektor využíva gadolinium a lutecium. Spracovaním v počítači vzniká 3D obraz a po CT vyšetrení dôjde k fúzii týchto dvoch obrazov. Pacientovi sa aplikuje rádioaktívny izotop fluóru, ktorého nosičom je telu vlastná látka glukóza (FDG - fludeoxyglukóza). Izotop 18F je umelo vyrobený v cyklotróne, má výhodný polčas rozpadu 110 minút. Izotopy s dlhším polčasom viac zaťažujú pacienta ionizujúcim žiarením. Tkanivá s vysokou spotrebou glukózy sú schopné absorbovať ju vo väčšom množstve. Intenzívny glukózový metabolizmus je typický okrem nádorových aj pre zápalové ložiská, okrem glukózového nosiča však pri vyšetrení vychytávajú i rádioaktívnu látku. Takéto ložiská je možné farebne odlíšiť a následne spojením s CT vzniká možnosť ich presnej lokalizácie v tele. Bez CT by bolo možné vidieť aktívne ložisko, avšak určiť jeho presnú lokalizáciu by nebolo možné [28]. Pacient pred samotným vyšetrením musí dodržiavať určitý režim (pred vyšetrením 6 hodín bez akéhokoľvek príjmu potravy i parenterálnou cestou, vrátane intravenózneho podávania tekutín s obsahom dextrózy). Je dôležité, aby nedochádzalo ku kompetitívnej inhibícii príjmu 18F-FDG, ktorá súvisí s glukózou v strave a aby hladina inzulínu v sére dosiahla základné hodnoty [31]. Rádiofarmakum sa pacientovi po-

dáva intravenózne. Po uplynutí akumuláčnej fázy, t.j. po 60 minútach prebieha snímanie pacienta, trvajúce približne 45 minút. Metóda 18F-FDG PET sa využíva v diagnostike širokého spektra nádorových, ale aj nie primárne onkologických ochorení [3–7]. Je veľmi cenná pri detekcii recidív u pacientov s rastúcimi hodnotami nádorových markerov bez klinických príznakov a ukázala sa ako riešenie v prípadoch, keď ostatné zobrazovacie modalitty nepreukázali jasný nález. Zároveň umožňuje monitorovanie reakcie na liečbu. Ku klinickým indikáciám patrí vyhodnotenie rozsahu ochorenia u známych malignít, detekcia recidívy nádoru v prítomnosti zvýšených nádorových markerov, hľadanie neznámeho primárneho ložiska pri prezencii metastáz, vyhodnotenie reakcie na chemoterapiu a rádioterapiu, odlíšenie benígnej a malígnej lézie a výber vhodného miesta na zameranie biopsie [7,9,11,24,26,32].

Pre optimálnu starostlivosť o pacientov s orbitálnymi a okulárnymi malignitami sú rozhodujúce spoľahlivé metódy staging-u. Metóda PET/CT sa ukázala ako jeden z možných spoľahlivých staging-ových nástrojov v oblasti oftalmologickej onkológie. Pri detekcii primárnych očných alebo orbitálnych lézií je jeho význam porovnateľný s klinickým oftalmologickým vyšetrením a ostatnými zobrazovacími metódami, jeho význam spočíva v detekcii vzdialených metastatických lézií, ktoré ostatné konvenčné zobrazovacie metódy nezachytia. Kým v ostatných oblastiach onkológie boli možnosti využitia objavené oveľa skôr, v oblasti oftalmológie sa využívanie PET/CT uplatnilo až neskôr. Dnes je toto vyšetrenie čoraz častejšie významnou pomôckou pri stanovení staging-u v prípadoch orbitálnych nádorov, lymfómov, retinoblastómov invadujúcich do orbity, karcinómov. Intenzívny príjem 18F-FDG sa ukázal v prípadoch karcinómu z Merkelových buniek, ktorý je

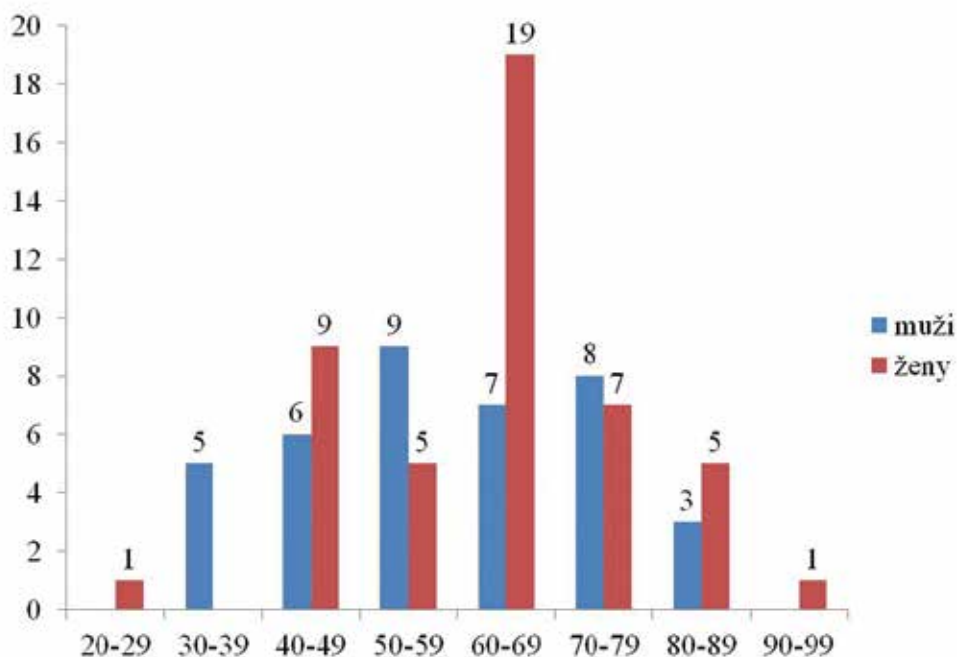
typický svojím intenzívnym rastom a častou tvorbou metastáz. V prípadoch MMU je PET/CT vyšetrenie schopné detegovať metabolickú aktivitu choroidálnych melanómov, zároveň existuje pozitívna korelácia medzi veľkosťou melanómu a schopnosťou vychytávať rádiofarmakum. Signifikantnú úlohu má PET/CT v procese vyhľadávania vzdialených metastáz MMU [23].

MATERIÁL A METODIKA

Retrospektívna štúdia 84 pacientov, zo zdravotnej dokumentácie boli získané údaje o veku a pohlaví pacientov, o ich diagnóze, dátume vyšetrenia a aplikovanej dávke v MBq a o výsledku vyšetrenia a následnej terapii. Každý pacient mal potvrdený rast MMU klinickým vyšetrením, vyšetrením ultrazvukom a magnetickou rezonanciou. Všetci pacienti s diagnózou sekundárnej amócie, suspektného uveálneho melanómu, absolvovali štandardné vyšetrenia na zisťovanie možných metastáz (ultrazvuk pečene, Rtg hrudníka). U pacientov, u ktorých bolo vzhľadom na štádium ochorenia plánované riešenie stereotaktickou rádioterapiou a v prípade, že toto vyšetrenie nepotvrdilo metastázy, napr. v pečeni alebo pľúcach, bol indikovaný rádioterapeutický výkon. PET/CT vyšetrenie je súčasťou protokolu v rámci exkluzívnych kritérií na liečbu stereotaxiou v rámci jednorázového ožiarovania.

VÝSLEDKY

V súbore 84 pacientov v období 12.1.2016 do 6.12.2018 bolo 47 žien (56 %) a 37 mužov (44 %) vo veku od 26 do



Graf 1. Vekové rozloženie v súbore pacientov

90 rokov, priemerný vek bol 61,4 rokov. Muži mali priemerný vek 58,7 rokov a ženy 63,5 roka. Najstarším pacientom bola žena vo veku 90 rokov, najmladším pacientom bola taktiež žena vo veku 26 rokov (Graf 1). Medián súboru bol 64 rokov, modus 65 rokov.

V roku 2016 bolo vykonaných 23 vyšetrení (27 %), v roku 2017 49 vyšetrení (58 %) a v roku 2018 13 vyšetrení (15 %). Z 84 pacientov malo 79 (94 % prípadov) stanovenú diagnózu C69.3 (zhubný nádor cievovky) a 5 pacientov (6 % prípadov) malo diagnózu s kódom C69.4 (zhubný nádor vráskovca).

Hypermetabolizácia v očnej guli sa zistila len u melanómov s objemom viac ako 0.5 cm³ (Obrázok 1).

PET/CT vyšetrení bolo 85, pričom jeden pacient absolvoval vyšetrenie dvakrát z technických príčin.

U 25 pacientov (26 vyšetrení) sa však rádiofarmakum vychytalo na miestach, ktoré následne vyžadovali bližšiu pozornosť. Pôvodným cieľom vyšetrenia bolo lokalizovať prípadné metastázy MMU. To sa podarilo u 1 pacienta pri opakovanom PET/CT vyšetrení. U ostatných boli objavené 3 incidentalómy: zvýšená metabolizácia v oblasti pľúc a pečene, štítnej žľazy a mediastinálnych lymfatických uzlín.

Z 85 vyšetrení skončilo 26 (30,6 %) hypermetabolickým prejavom akumulácie, ktorý nebol lokalizovaný v očnom trakte, resp. priamo v oku (Tabulka 1). Išlo teda o patologické stavy, ktoré mohli mať priamy súvis s rastom MMU, mohli to však byť aj prejavy iných ochorení, čo následne posudzovali odborní lekári danej oblasti. Výsledky týchto 26 vyšetrení nemuseli vždy skončiť nálezom konkrétneho

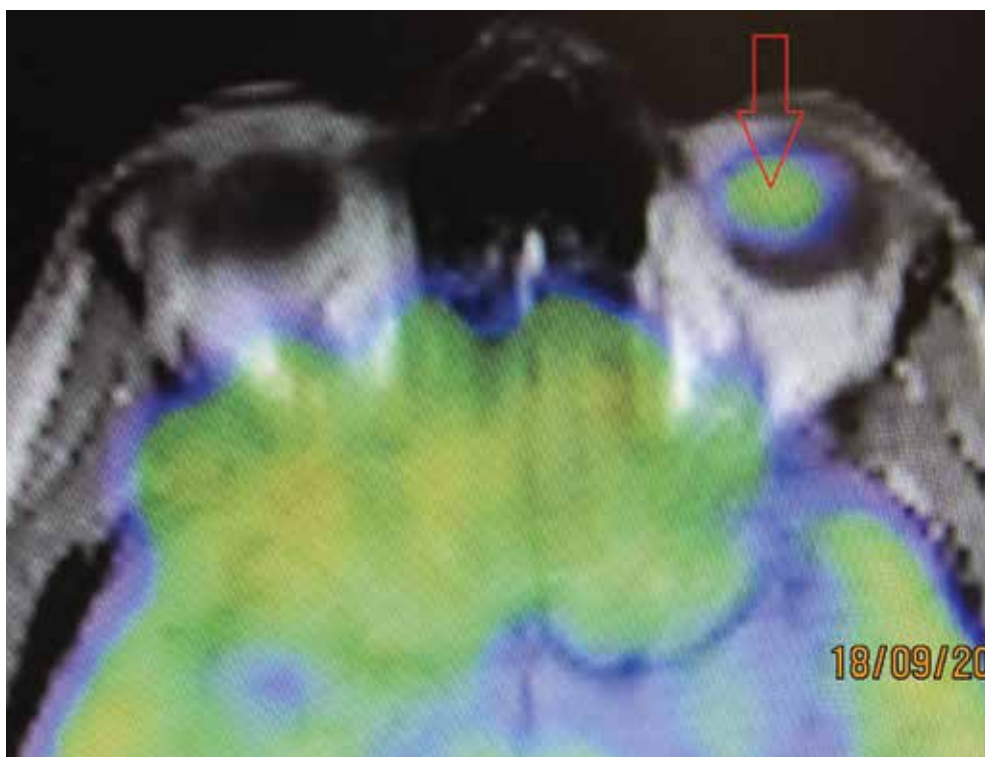
ochorenia, avšak následnými cieľovými vyšetreniami bola u mnohých pacientov preukázaná prítomnosť vážnych ochorení, ktoré v čase vyšetrenia PET/CT nepreukazovali žiadne príznaky. Bol teda preukázaný význam tohto výkonu nielen z hľadiska hľadania metastáz z prítomnosti MMU.

V našom súbore sa však potvrdil význam tohto vyšetrenia pre náhodne zistené 2 duplex malignity (2,4 %) a 3 incidentalómy (3,6 %) u pacientov, u ktorých oftalmológ diagnostikoval uveálny melanóm a odoslal pacientov na celotelové PET/CT vyšetrenie.

Niektoré z nálezov preukázali patologickú aktivitu, ktorá nepriniesla pacientovi riziko ohrozenia života a po následných vyšetreniach nevyžadovala ďalšiu liečbu, avšak niektoré vážne ovplyvnili život pacienta. Napríklad, okrem objavených ochorení štítnej žľazy a prejavov v lymfatických uzlinách a v pľúcach, najmä dve objavené zhubné ochorenia prostaty a rektosigmy a nezhubný nádor ľavej gl. parotis. Veľmi dôležitý bol objav metastázy MMU v pečeni, ktorý potvrdil dôležitú úlohu PET/CT vyšetrenia v manažmente pacientov s MMU. Metastáza bola objavená po opakovanom PET/CT vyšetrení.

DISKUSIA

Rutinné hodnotenie staging-u MMU zahŕňa fyzikálne vyšetrenie, ultrasonografiu orbity na určenie lokálneho rozsahu ochorenia, vyšetrenie hodnôt pečeneových enzýmov a RTG hrudníka. Identifikácia primárneho nádoru pomocou PET/CT je obmedzená a za týmto účelom nie je rutinou,



Obrázok 1. PET/CT vyšetrenie – šípkou označené vychytávanie radiofarmaka v oblasti uveálneho melanómu

najmä ak ide o tumor v skorom štádiu. Podľa Murphyho dokáže PET/CT zachytiť približne 33 % tumorov v štádiu T2 a 75 % T3 uveálnych melanómov [25].

Včasný manažment uveálnych melanocytárných lézií je životne dôležitý, pretože akékoľvek oneskorenie pri diagnostike a liečbe skorých štádií tumoru môže viesť k významnému rastu, poruchám zraku a strate oka (enukleácii) a pri tvorbe metastatických ložísk i ku smrti pacienta. Na určenie veľkosti a tvaru nádoru sa využíva ultrasonografia orbity. Zobrazovanie pomocou CT a MR (magnetická rezonancia) sa počas diagnostického spracovávania bežne nepoužíva, pokiaľ iné vyšetrenia prinášajú presvedčivé výsledky. Skúsený oftalmológ s praxou v onkológii

je schopný diagnostikovať uveálny melanóm i pomocou vyšetrenia očného pozadia. Hodnotenie staging-u a výber vhodnej terapeutickkej metódy je však zložitý a oneskorenie liečby i v prípadoch malignít s rozmerom menej ako 2 mm zvyšuje riziko tvorby metastáz. Staging, hodnotený podľa organizácie American Joint Committee on Cancer (AJCC) teda vyžaduje využitie všetkých dostupných diagnostických metód. V súčasnosti sa upúšťa od základného RTG zobrazenia hrudníka a brušnej dutiny pre vylúčenie systémových metastáz pre nízku jeho citlivosť. Vo veľkej miere sú nahradzované MR a práve PET/CT. Citlivosť MR sa pohybuje na úrovni 67-92 % a je mierne vyššia ako pri PET/CT (35-100 %) [34].

Tabuľka 1. Prehľad ďalších PET/CT nálezov mimo primárneho ochorenia

| Poradové číslo | Nález |
|----------------|---|
| 1. | hepar, segment 5, drobné zahustenie |
| 2. | hyperplázia prostaty, neskôr potvrdený karcinóm, C61 |
| 3. | hypermetabolická aktivita LU v jugulodigastickej oblasti vpravo |
| 4. | oropharynx, ľavé tonzily, zvýšená metabolizácia |
| 5. | hypermetabolická aktivita rektosigmy, potvrdený zhubný nádor, C19 |
| 6. | pravá axila, zvýšená metabolizácia |
| 7. | struma nodosa lobuli dextri |
| 8. | v ľavej subkortikálnej oblasti zvýšená metabolizácia |
| 9. | mediastinálne LU, zvýšená metabolizácia |
| 10. | v pľúcnom parenchýme ojedinelé drobné noduly |
| 11. | mediastinálne LU, zvýšená metabolizácia |
| 12. | neviabilné noduly v pľúcach |
| 13. | bilaterálne LU pľúcnych hilov, zvýšená metabolizácia |
| 14. | horný lalok pravých pľúc, nehomogénna hypermetabolizácia |
| 15. | bilaterálne LU pľúcneho hilu, zvýšená metabolizácia, LAP |
| 16. | S6 heparu, hypermetabolická lézia, potvrdená mts, C78.8 |
| 17. | hepar, nehomogénna hypermetabolizácia |
| 18. | pravé oko, primárny tumor, hypermetabolická aktivita v prostate |
| 19. | hypermetabolizácia ľavej parotídy, potvrdený nezhubný nádor D11.0 |
| 20. | m. iliopsoas vľavo, vretenovitá lézia |
| 21. | pravý horný pľúcny lalok, neviabilné noduly |
| 22. | struma nodosa |
| 23. | hypermetabolizácia v maternici |
| 24. | ľavá parietálna subkortikálna oblasť, zvýšená metabolizácia |
| 25. | ľavý lalok štítnej žľazy, hypermetabolický uzol |
| 26. | dva noduly v parenchýme ľavého pľúcneho krídla |

Pozn.: LU – lymfatické uzliny, C61 – zhubný nádor prostaty, C19 – zhubný nádor rektosigmoidového spojenia, LAP – lymfadenopatia, C78.8 – sekundárny zhubný nádor iných a bližšie neurčených tráviacich orgánov, S6 – segment č. 6, D11.0 – nezhubný nádor príslušnej žľazy

Preukázalo sa, že hematologické testy majú nízku citlivosť aj nízku špecifickosť. Eskelin a kol. uviedli, že funkčné testy pečene a abdominálna ultrasonografia presne detegovali pečenné metastázy len u 59 % asymptomatických pacientov s metastázami v pečeni a röntgenové vyšetrenie hrudníka detegovalo pľúčne metastázy len u 2 % pacientov s pľúčnymi metastázami. Aj vzhľadom na tieto obmedzenia rutinných metód sledovania má PET/CT potenciál poskytnúť významný prínos. Reddy a kol. [27] uviedli, že PET/CT vyšetrením sa zistila metabolická aktivita choroidálneho melanómu a bola najúčinnejšia pri detekcii štádia T3 a väčších choroidálnych melanómov. Zároveň však dospeli k názoru, že PET/CT nebol nadradený štandardnému klinickému protokolu pri liečbe. Okrem toho, nebolo možné rozlíšiť malé melanómy od podozrivých choroidálnych névov. Zistila sa pozitívna korelácia medzi SUV (Standardized Uptake Value) a veľkosťou choroidálneho melanómu, ale medzi inými faktormi, ako napr. vek, pohlavie alebo umiestnenie nádoru, nebola významná korelácia potvrdená. Ukázalo sa, že celotelový PET/CT hrá významnú úlohu pri detekcii regionálnych i vzdialených metastáz z uveálneho melanómu. O to dôležitejší je jeho prínos v prípadoch pacientov s normálnymi funkčnými pečennými testami a metastázami, ktoré nemohli byť detekované abdominálnou ultrasonografiou z rôznych dôvodov. Pri extrahepatálnych metastázach, najmä v kostiach, PET/CT umožňuje rozlišovať benígne a malígne lézie, samotné CT túto schopnosť nemá. Okrem toho, že sa PET/CT používa na určenie štádia MMU, používa sa ako neinvazívna metóda aj na posúdenie rizika tvorby metastáz z primárneho ložiska.

Finger a kol. [12] zistili, že existuje pozitívna korelácia medzi vyšším SUV a väčším MMU. Keďže väčší priemer nádoru patrí medzi široko akceptované rizikové faktory tvorby metastáz, dokonca štatisticky významné, dospel Finger k názoru, že PET/CT môže byť účinným biomarkerom metastatického potenciálu MMU. Existujú štúdie, ktoré pochybujú hodnotu využitia metódy PET/CT pri detekcii primárneho MMU a metastáz v pečeni. Strobel a kol. uviedli, že u 13 pacientov s MMU spolu s 27 známymi metastázami v pečeni bolo 16 pečenných metastáz negatívnych na 18F-FDG PET/CT, čo je 59 %. Toto je v protiklade s množstvom iných štúdií, ktoré takéto negatívne výsledky nepreukázali. Ďalej zistili, že SUV pre pečenné metastázy z MMU bolo výrazne nižšie (hodnota 3,5) ako pri metastázach v pečeni z kožného melanómu. Strobel výsledky svojej štúdie obhájil tým, že uviedol teóriu, podľa ktorej iné štúdie bez negatívnych výsledkov zahŕňali iba pacientov s pozitívnymi nálezmi na PET [30].

Hoci menej, ako 1 % pacientov má metastatické ochorenie v čase počiatočnej diagnózy, u väčšiny z nich sa vyvinú metastázy až následne, v rôznych dĺžkach času. Monitorovanie metastáz je preto pri pacientovi s MMU kľúčové. Najčastejším miestom tvorby metastáz je pečeň a prognóza pacienta je založená na ich liečbe. Preto je nevyhnutné zobrazenie metastáz v pečeni, na čo sa využíva okrem PET/CT aj MR ako najšpecifickejšia modalita, s podobnou úrovňou citlivosti ako CT. Schopnosť vychytávať rádiofarmakum

metastázami MMU je na podobnej úrovni ako v prípade metastáz kožného melanómu. Problémom pri detekcii malých lézií v pečeni býva úroveň vychytávania 18F-FDG samotnou pečeňou, čo spôsobuje zlý výsledný vychytávací pomer cieľ-pozadie. Pri léziách väčších rozmerov tento problém odpadá [2].

Na základe predominantnej tvorby metastáz v pečeni sú testy pečenných enzýmov najbežnejším hematologickým hodnotením vykonaným po liečbe pacienta s MMU. Už v roku 1985 štúdia Collaborative Ocular Melanoma vyžadovala pravidelné lekárske vyšetrenia zahŕňajúce fyzikálne vyšetrenie, štúdie funkcie pečene, kompletný krvný obraz a RTG vyšetrenie hrudníka. Ak pečenné enzýmy prekročili 1,5-násobok normálnej hodnoty, bolo potrebné CT vyšetrenie brucha [21]. Zavedením PET/CT do diagnostiky sa objavili možnosti detekcie okultného metastatického melanómu, príkladom čoho je prípad pacientky, uverejnený v roku 2004 v British Journal of Ophthalmology. Pacientka, 77-ročná žena, podstúpila enukleáciu, vyhodnotenú ako vhodnú metódu jej liečby. O dva roky boli zistené zvýšené funkcie pečene a pleurálny výpotok v hrudníku. CT brušnej dutiny preukázalo mnoho ložísk v pečeni, ktoré mali konzistenciu podobnú s metastatickým melanómom. Po vykonaní PET/CT a zobrazení celého tela sa potvrdili veľké metastázy v pečeni, zároveň sa zobrazili zväčšené para-aortálne lymfatické uzliny a subkutánná uzlina v brušnej stene. PET časť zobrazenia odhalila viacnásobné kostné metastázy, ktoré na CT neboli pozorované. V tomto prípade sa pomocou PET/CT podarilo odhaliť metastázy, ktoré abdominálnym CT neboli odhalené, čo lekárov odvieďlo od úvahy o resekcii pečene a nasmerovalo ich ku systémovej liečbe. Tento prípad preukázal významný vplyv PET/CT pri identifikácii extrahepatálnych postihnutí a pri manažmente pacientov s metastatickým uveálnym melanómom [12].

Hoci histológia stále poskytuje najpresnejšie informácie, PET/CT v mnohých prípadoch vedie k optimalizácii staging-u nádorového ochorenia. V retrospektívnej štúdii 522 pacientov s bronchiálnym karcinómom, ktorí podstúpili PET/CT s použitím 18F-FDG v rokoch 2008 až 2010, vyhodnotil Taus a kol. pozitívny prínos tohto vyšetrenia. Z 246 pacientov, ktorí PET/CT podstúpili, došlo až v 85 prípadoch (34,6 %) po vyšetrení ku zmene staging-u. Liečba bola modifikovaná u 60 pacientov (24,4 %), u 13 pacientov (5,2 %) nebola potrebná torakotómia [33]. PET/CT vyšetrenie sa uplatňuje aj v rade ostatných typov onkologických ochorení, pri diagnostike kolorektálneho karcinómu, tumorov hlavy a krku, v gynekológii a iných. Je rôzne senzitivné a špecifické pre každý typ tumoru. Rovnako každý typ tumoru vykazuje rôznu afinitu k danému použitému rádiofarmaku. Pri diagnostike kožných melanómov sa jeho význam uplatňuje až v štádiu III a IV (podľa AJCC), vykazuje 100 % citlivosť na metastázy vo viscerálnych a abdominálnych uzlinách a 100 % presnosť pre metastázy povrchových lymfatických uzlín, avšak nízku citlivosť pre pľúčne metastázy. Pri zobrazovaní primárnych nádorov a metastatických ložísk v oblasti mozgu býva problémom vysoká metabolická aktivita mozgového tkaniva. Podľa

údajov však možno zhodnotiť, že toto vyšetrenie predpovedá odpoveď tumoru na terapiu a že bude dochádzať k rozširovaniu klinických indikácií jeho využitia [1,8,10].

V našom súbore sa ale potvrdil význam tohto vyšetrenia pre náhodne zistené 2 duplex malignity (2,4 %) a 3 incidentalómy (3,5 %) u pacientov, u ktorých oftalmológ uveálny melanóm a začínajú jeho liečbu. V štúdií Cohen a spol. [10] sa potvrdilo, že celotelové PET/CT a ultrazvuk pečene sa vzájomne dopĺňajú pri stanovení stagingu uveálneho melanómu. Niektoré ložiská v pečeni zistené ultrazvukom sa môžu hodnotiť ako prípadné metastázy, a pritom môže ísť o benígne lézie. Čo je dôležité ale u PET/CT celotelového vyšetrenia, pri tomto vyšetrení je možné zachytiť aj bezpríznakové iné malignity u pacientov, ktorých odošleme na celotelové PET/CT, ak im oftalmológ zistí uveálny melanóm. V tomto súbore Cohen a spol. [10] to bolo u 1 z 10 prípadov, v našom súbore sme zistili celkovo u 5 pacientov (5,9 %) – dva karcinómy a tri incidentalómy pri prvom celotelovom PET/CT, ktoré sme indikovali ako prvé vyšetrenie u pacientov s uveálnym melanómom pred začiatkom liečby.

ZÁVER

PET/CT vyšetrenie je jednou zo zobrazovacích metód primárneho ochorenia uveálneho traktu a jeho sekundárnych prejavov v čase diagnostiky, terapie aj následných kontrol. V našom súbore 85 pacientov skončilo 59 s negatívnym výsledkom, čiže bez hypermetabolizácie rádiofarmaka v tele pacienta, alebo bolo rádiofarmakum metabolizované v oblasti rastu primárneho tumoru. Až 26 vyšetrení preukázalo hypermetabolizáciu v inej oblasti tela pacienta, ktorá mohla byť sekundárnym prejavom ochorenia alebo išlo o nové, neznáme, počas vyšetrenia objavené ochorenie. Ostatné prejavy hypermetabolizácie znamenali nové, vyšetrením objavené ochorenia, medzi nimi aj 3 incidentalómy. Okrem nich to boli ochorenia štítnej žľazy, noduly v pľúcach, zápalové prejavy v oblastiach lymfatických uzlín a iné. Tieto ochorenia v niektorých prípadoch po dodatočných vyšetreniach nevyžadovali bližšiu pozornosť, niektoré však mali významný vplyv na ďalší život pacienta. V rámci oftalmológie má toto vyšetrenie obrovský prínos pri stanovení grading-u a staging-u MMU.

LITERATURA

1. **Almuhaideb, A., Papathanasiou, N., Bomanji, J.:** 18F-FDG PET/CT imaging in oncology. *Ann Saudi Med*, 31 (1); 2011: 3–13.
2. **Balsubramanya, R., Selvarajan, SK., Cox, M. et al.:** Imaging of ocular melanoma metastasis. *Br J Radiol*, 89 (1065); 2016: 20160092.
3. **Balogova, S., Huchet, V., Kerrou, K. et al.:** Detection of bronchioalveolar cancer by means of PET/CT and 18F-fluorocholine, and comparison with 18F-fluorodeoxyglucose. *Nucl Med Commun*, 31 (5); 2010: 389–97.
4. **Balogova, S., Talbot, J-N., Nataf, V. et al.:** 18F-fluorodihydroxyphenylalanine vs other radiopharmaceuticals for imaging neuroendocrine tumours according to their type. *Eur J Nucl Med Mol Imaging*, 40 (6); 2013: 943–66.
5. **Balogova, S., Zakoun, JB., Michaud, L. et al.:** Whole-body 18F-fluorocholine (FCH) PET/CT and MRI of the spine for monitoring patients with castration-resistant prostate cancer metastatic to bone: a pilot study. *Clin Nucl Med*, 39 (11); 2014: 951–9.
6. **Bozkurt, MF., Virgolini, I., Balogova, S. et al.:** Erratum to: Guideline for PET/CT imaging of neuroendocrine neoplasms with 68Ga-DOTA-conjugated somatostatin receptor targeting peptides and 18F-DOPA. *Eur J Nucl Med Mol Imaging*, 44 (12); 2017: 2150–1.
7. **Bozkurt, MF., Virgolini, I., Balogova, S. et al.:** Guideline for PET/CT imaging of neuroendocrine neoplasms with 68Ga-DOTA-conjugated somatostatin receptor targeting peptides and 18F-DOPA. *Eur J Nucl Med Mol Imaging*, 44 (9); 2017: 1588–601.
8. **Brovkina, AF.:** [Local treatment of choroidal melanoma: possibilities and limitations]. *Vestn Oftalmol*, 134 (4); 2018: 52–60.
9. **Cassou-Mounat, T., Balogova, S., Nataf, V. et al.:** 18F-fluorocholine versus 18F-fluorodeoxyglucose for PET/CT imaging in patients with suspected relapsing or progressive multiple myeloma: a pilot study. *Eur J Nucl Med Mol Imaging*, 43 (11); 2016: 1995–2004.
10. **Cohen, VML., Pavlidou, E., DaCosta, J. et al.:** Staging Uveal Melanoma with Whole-Body Positron-Emission Tomography/Computed Tomography and Abdominal Ultrasound: Low Incidence of Metastatic Disease, High Incidence of Second Primary Cancers. *Middle East Afr J Ophthalmol*, 25 (2); 2018: 91–5.
11. **Fartoux, L., Balogova, S., Nataf, V. et al.:** A pilot comparison of 18F-fluorodeoxyglucose and 18F-fluorocholine PET/CT to predict early recurrence of unifocal hepatocellular carcinoma after surgical resection. *Nucl Med Commun*, 33 (7); 2012: 757–65.
12. **Finger, PT., Kurli, M., Wesley, P. et al.:** Whole body PET/CT imaging for detection of metastatic choroidal melanoma. *Br J Ophthalmol*, 88 (8); 2004: 1095–7.
13. **Furdová, A.:** Nové trendy v liečbe malígneho melanómu uvey. In: *Trendy soudobé oftalmologie*. Galén; 2007, s. 15–35.
14. **Furdova, A., Horkovicova, K., Justusova, P. et al.:** Is it sufficient to repeat LINEAR accelerator stereotactic radiosurgery in choroidal melanoma? *Bratisl Lekárske Listy*, 117 (8); 2016: 456–62.
15. **Furdová, A., Oláh, Z.:** Malígne melanóm v uveálnom trakte. *Bratislava: Asklepios*; 2002, 175 s.
16. **Furdová, A., Oláh, Z.:** Nádory oka a okolitých štruktúr. *Brno: Akademické nakladatelství CERM*; 2010, 152 s.
17. **Furdova, A., Slezak, P., Chorvath, M. et al.:** No differences in outcome between radical surgical treatment (enucleation) and stereotactic radiosurgery in patients with posterior uveal melanoma. *Neoplasma*, 57 (4); 2010: 377–81.
18. **Furdova, A., Sramka, M.:** Uveal malignant melanoma and stereotactic radiosurgery: Intraocular uveal melanoma and one-day session stereotactic radiosurgery at linear accelerator. *Saarbrücken: LAP LAMBERT Academic Publishing*; 2014, 188 p.
19. **Furdová, A., Šramka, M., Waczulíková, I. et al.:** [Stereotactic Radiosurgery for Uveal Melanoma; Postirradiation Complications]. *Cesk Slov Oftalmol*, 71 (3); 2015: 134–42.
20. **Furdova, A., Strmen, P., Waczulikova, I. et al.:** One-day session LINAC-based stereotactic radiosurgery of posterior uveal melanoma. *Eur J Ophthalmol*, 22 (2); 2012: 226–35.
21. **Honavar, SG.:** Is Collaborative Ocular Melanoma Study (COMS) still relevant? *Indian J Ophthalmol*, 66 (10); 2018: 1385–7.
22. **Horkovičová, K., Markus, J., Krčová, I. et al.:** [The BRAF mutation and the possibilities of uveal melanoma metastasing prognostic markers identification]. *Cesk Slov Oftalmol*, 72 (4); 2016: 149–56.
23. **Hui, K-H., Pfeiffer, ML., Esmaeli, B.:** Value of positron emission tomography/computed tomography in diagnosis and staging of primary ocular and orbital tumors. *Saudi J Ophthalmol Off J Saudi Ophthalmol Soc*, 26 (4); 2012: 365–71.
24. **Jorgov, L., Montravers, F., Balogova, S. et al.:** Paediatric and adolescent Hodgkin lymphoma: information derived from diffuse organ uptake of 18 F-fluorodeoxyglucose on pre-treatment and on interim PET/CT. *Eur J Nucl Med Mol Imaging*, 43 (7); 2016: 1220–30.
25. **Murphy, G., Hussey, D., Metser, U.:** Non-cutaneous melanoma: is there a role for (18)F-FDG PET-CT? *Br J Radiol*, 87 (1040); 2014: 20140324.
26. **Périé, S., Hugentobler, A., Susini, B. et al.:** Impact of FDG-PET to detect recurrence of head and neck squamous cell carcinoma. *Otolaryngol–Head Neck Surg Off J Am Acad Otolaryngol-Head Neck Surg*, 137 (4); 2007: 647–53.
27. **Reddy, S., Kurli, M., Tena, LB. et al.:** PET/CT imaging: detection of choroidal melanoma. *Br J Ophthalmol*, 89 (10); 2005: 1265–9.

28. **Seidl, Z., Burgetová, A., Hoffmannová, E. et al.:** Radiologie pro studium i praxi. Praha: Grada Publishing, a.s.; 2012, 372 s.
29. **Smolkova, B., Horvathova Kajabova, V., Zmetakova, I. et al.:** Role of epigenetic deregulation in hematogenous dissemination of malignant uveal melanoma. *Neoplasma*, 65 (6); 2018: 840–54.
30. **Strobel, K., Bode, B., Dummer, R. et al.:** Limited value of 18F-FDG PET/CT and S-100B tumour marker in the detection of liver metastases from uveal melanoma compared to liver metastases from cutaneous melanoma. *Eur J Nucl Med Mol Imaging*, 36 (11); 2009: 1774–82.
31. **Surasi, DS., Bhambhani, P., Baldwin, JA. et al.:** ¹⁸F-FDG PET and PET/CT patient preparation: a review of the literature. *J Nucl Med Technol*, 42 (1); 2014: 5–13.
32. **Talbot, J-N., Fartoux, L., Balogova, S. et al.:** Detection of hepatocellular carcinoma with PET/CT: a prospective comparison of 18F-fluorocholine and 18F-FDG in patients with cirrhosis or chronic liver disease. *J Nucl Med Off Publ Soc Nucl Med*, 51 (11); 2010: 1699–706.
33. **Taus, Á., Aguiló, R., Curull, V. et al.:** Impact of 18F-FDG PET/CT in the treatment of patients with non-small cell lung cancer. *Arch Bronconeumol*, 50 (3); 2014: 99–104.
34. **Weis, E., Salopek, TG., McKinnon, JG. et al.:** Management of uveal melanoma: a consensus-based provincial clinical practice guideline. *Curr Oncol Tor Ont*, 23 (1); 2016: e57-64.