

NAŠE ZKUŠENOSTI S MIKROPULZNÍ CYKLOFOTOKOAGULACÍ V TERAPII GLAUKOMŮ

Nutterová E., Pitrová Š., Lešták J.

Oční klinika JL FBMI ČVUT v Praze
V Hůrkách 10

158 00 Praha 5-Nové Butovice

Přednosta: doc. MUDr. Ján Lešták, CSc., MSc, MBA, LL.A, DBA, FEBO, FAOG

Autoři práce prohlašují, že vznik i téma odborného sdělení a jeho zveřejnění není ve střetu zájmů a není podpořeno žádnou farmaceutickou firmou. Práce nebyla zadána jinému časopisu ani jinde otištěna, s výjimkou kongresových abstrakt a doporučených postupů.

Do redakce doručeno dne: 6. 5. 2019

Do tisku přijato dne: 21. 2. 2020



MUDr. Elena Nutterová
Oční klinika JL FBMI ČVUT v Praze
V Hůrkách 10
158 00 Praha 5-Nové Butovice
elenanutterova@gmail.com

ABSTRAKT

Cílem práce je retrospektivní hodnocení dvouletých zkušeností s mikropulzní cyklofotokoagulací (MP CPC) v terapii různých typů glaukomů.

Soubor pacientů a metodika: Soubor pacientů tvořilo 47 nemocných, z toho 16 mužů a 31 žen. Průměrný věk mužů byl 58,9 let (rozpětí 35-78 let), průměrný věk u žen byl 64,7 let (rozpětí 33-86 let). U tří pacientů byly ošetřeny obě oči, takže bylo hodnoceno nakonec 50 očí. Léčbu podstoupili nemocní v různých stádiích glaukomového onemocnění s různými typy primárního i sekundárního glaukomu. Nejčastěji byli zastoupeni pacienti s primárním glaukomem s otevřeným úhlem (POAG): 26 nemocných, dále pacienti se sekundárním pseudoexfoliativním glaukomem (PEXG): 9 nemocných, 4 nemocní se sekundárním pigmentovým glaukomem (PG), 3 nemocní s primárním glaukomem s uzavřeným úhlem (PACG), 2 nemocní s normotenzním glaukomem (NTG), 3 nemocní se syndromem Posner-Schlossman, po jednom pacientovi se syndromem Cogan-Reese, neovaskulárním glaukomem a sekundárním posttraumatickým glaukomem. Před operací podstoupili na operovaném oku 3 nemocní laserovou iridotomii, 4 pacienti trabekulektomii, 4 nemocní implantací implantátu EX-PRESS[®], 3 pacienti implantací implantátu EX-PRESS[®] i trabekulektomii a 1 nemocný transsklerální cyklofotokoagulací. Při operaci jsme zvolili energii 2000 až 2250 mW infračerveného laseru s vlnovou délkou 810 nm, který využívá mikropulzní systém emise laserové energie. K výkonu jsme použili novou aplikační sondu MP3. Jako úspěch terapie jsme stanovili pokles nitroočního tlaku (NOT) o 30 % z jeho původních hodnot.

Výsledky: Naše výsledky korelovali s výsledky většiny dostupných studií, kdy jsme dosáhli pokles hodnot nitroočního tlaku o minimálně 30 % u 53,4 % očí. K selhání efektu terapie došlo u 9 očí (18 %), u kterých jsme následně volili jiný terapeutický postup.

Závěr: MP CPC je neincizní laserová terapie s minimem komplikací. Vyznačuje se vysokým bezpečnostním profilem a předvídatelností výsledků. V našem souboru jsme zaznamenali u 53,4 % léčených očí pokles NOT minimálně o 30 %. Využití není limitováno typem glaukomového onemocnění. V případě nedostatečného efektu je možné ji opakovat.

Klíčová slova: mikropulzní cyklofotokoagulace, pulzní typ emise záření, sonda MP3

ABSTRACT

OUR EXPERIENCE WITH MICROPULSE CYCLOPHOTOCOAGULATION IN THE THERAPY OF GLAUCOMA

The objective of this study was a retrospective assessment of two-year experience with micropulse cyclophotocoagulation (MP CPC) in the therapy of various types of glaucoma.

Material and method: The cohort of patients consisted of 47 people, out of which 16 men and 31 women. An average age of males was 58.9 years (the range from 35 to 78 years), and an average age of females was 64.7 years (the range from 33 to 86 years). Both eyes were treated in three patients, and therefore the total number of assessed eyes was 50. Patients who underwent the therapy were in different stages of glaucoma disease, with various types of primary and secondary glaucoma. Most of the patients were those with primary open angle glaucoma (POAG): 26 patients, followed by patients with secondary pseudoexfoliative glaucoma (PEXG): 9 patients; diagnoses of the remaining patients: 4 patients – secondary pigmentary glaucoma (PG), 3 patients – primary angle closure glaucoma (PACG), 2 patients normal tension glaucoma (NTG), 3 patients – Posner-Schlossman syndrome, 1 patient – Cogan-Reese syndrome, 1 patient – neovascular glaucoma and 1 patient – secondary traumatic glaucoma. On the operated eye prior to the surgery 3 patients underwent laser iridotomy, 4 patients trabeculectomy, 4 patients EX-PRESS[®] implant, 3 patients EX-PRESS[®] implant and trabeculectomy and 1 patient transscleral cyclophotocoagulation. During surgery we opted for from 2,000 to 2,250 mW infrared laser with 810 nm wavelength which uses a micropulse system of laser energy emission. For the procedure we used a new MP3 application probe. 30% drop in intraocular pressure (IOP) compared to the baseline IOP values was set as a success.

Results: Our results correlated with the most of available studies when we achieved drop in the values of intraocular pressure by the minimum of 30% in 53.4% of the eyes. The effect of therapy failed in 9 eyes (18%) where we subsequently selected a different therapeutic procedure.

Conclusion: MP CPC is a non-incisional laser treatment with minimum complications. It is characterized by a high safety profile and predictability of results. In our study we achieved drop in the values of intraocular pressure by the minimum of 30% in 53.4% of treated eyes. Its use is not limited by the type of glaucoma disease. In the event of insufficient effect, it may be repeated.

Key words: micropulse cyclophotocoagulation, pulse emission of radiation, MP3 probe

Čes. a slov. Oftal., 76, 2020, No. 1, p. 29–36

ÚVOD

Laserová terapie glaukomu umožňuje neinvazivním způsobem redukcí nitroočního tlaku (NOT), a to buď zvýšením odtoku trabekulární trávčiny nebo snížením produkce nitrooční tekutiny ciliárním tělesem [3,10]. Zatímco selektivní laserová trabekuloplastika (SLT) využívá Neodymium-doped yttrium aluminum garnet laser (Nd:YAG laser) o vlnové délce 532 nm k aplikaci laserové energie do oblasti trabekulární trávčiny s cílem zvýšit odtok nitrooční tekutiny touto strukturou, transsklerální cyklofotokoagulace spočívá v kontinuálním působení diodového laseru o vlnové délce 810 nm na oblast výběžků ciliárního tělesa a tím vede ke snížení produkce nitrooční tekutiny. Také další metoda - mikropulzní trabekuloplastika - využívá laser kratší vlnové délky 532 a 577 nm, energie je aplikována do oblasti trabekulární trávčiny a efektivita je srovnatelná s SLT [6]. Komplikace po aplikaci SLT jsou minimální, metodu lze využít opakovaně, podle AAO Preferred Practice Patterns je dobrou volbou léčby u počínajících forem glaukomu [6,17]. Má také velmi efektivní využití v terapii glaukomu u těhotných i kojících žen [17,20]. Transsklerální cyklofotokoagulace je vysoce účinná metoda, je ale spojena s vysokým rizikem komplikací. Mezi nejčastější patří iritace bulbu, pokles visu, cystoidní makulární edém (CME), hypotonie, ftíza bulbu nebo sympatická oftalmie [2,3,4,6,10,11,19]. Proto je tato metoda vyhrazena pro těžší stadia glaukomového onemocnění a stavy refrakterní na jinou léčbu. Jak z výše uvedeného vyplývá, nebylo do nedávné doby možno použít laserovou metodu, u které by nebylo nutné volit mezi bezpečností s menším terapeutickým efektem nebo účinností s vysokým rizikem komplikací.

Chew při svých výzkumech prokázal, že k dosažení klinického efektu není nutná úplná destrukce ciliárního tělesa. Žádaný efekt se dostaví již při porušení integrity pigmentového epitelu ciliárního tělesa pouze v oblasti pars plana, pars plicata může zůstat intaktní [7]. Toto převratné zjištění otevřelo prostor pro zavedení další laserové metody nazývané mikropulzní cyklofotokoagulace (MP CPC). K přesnému zacílení laserového paprsku na oblast pars plana byl vyvinut nový typ laserové sondy. Zatímco G-sonda, využívaná při transsklerální cyklofotokoagulaci, emituje záření paralelně s optickou osou na výběžky řasnatého tělesa, nová sonda MP3 je konstruována tak, aby paprsek, který je emitován sondou přesně 3 mm od limbu, zasáhl právě jen oblast pars plana ciliárního tělesa.

Rozdíl je také ve způsobu aplikace. Při transsklerální cyklofotokoagulaci přikládáme sondu na jedné nebo obou hemisférách perilimbálně formou jednotlivých izolovaných bodů, při mikropulzní cyklofotokoagulaci je využíván pomalý, klouzavý pohyb sondy perilimbálně v rozsahu 360°. Zásadní rozdíl ale spočívá ve způsobu emise laserové energie. Kontinuální emise laserového záření při klasické cyklofotokoagulaci je pokládána za důvod výrazných destruktivních změn v oblasti nejen výběžků ciliárního tělesa, ale také stromatu a ciliárního svalu. Toto neselektivní působení

záření je podstatou výrazných zánětlivých změn a pooperačních komplikací.

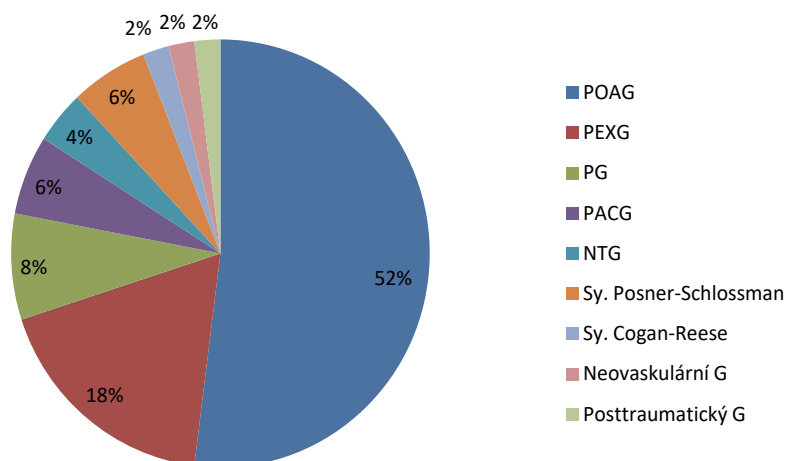
MP CPC kontroluje vzestup teploty a destrukční procesy v tkáni tím, že kontinuální laserový paprsek dělí na sérii krátkých, opakovaných pulzů. V průběhu aplikace dochází ke střídání ON a OFF fází cyklu. Samotný koagulační efekt představuje pouze 31,3 % aplikační doby. Protože 68,7 % aplikační doby je laser ve stadiu OFF, je poškození kolerální tkáně minimální. Mluvíme o takzvaném “cool off” efektu. Toto střídání aktivní a neaktivní fáze laseru poskytuje tkáni čas ke zklidnění a regeneraci [7,10,11,13,16]. Na podobném principu jsou také založeny mikropulzní trabekuloplastika a mikropulzní fotokoagulace, která je využívána například při terapii CME [2,6]. Předpokládá se, že se na mechanismu účinku podílí také zvýšení odtoku nitrooční tekutiny uveosklerální cestou.

Experimentální studie [9,18] ukazují, že MP CPC působí na podélná vlákna ciliárního svalu. Tím dochází k posunu sklerální ostruhy posteriorně, následně k modifikaci trabekulární trávčiny a usnadnění odtoku komorové tekutiny. Princip je podobný mechanismu účinku pilocarpinu, který způsobuje zvětšení trabekulárních prostor a rozšíření Schlemova kanálu. V současnosti není možné přesně stanovit, v jaké míře tyto mechanismy ovlivňují výsledný NOT, nebo zda je jeho pokles výsledkem kombinace všech mechanismů.

Cílem naší práce bylo retrospektivní zhodnocení dvouletých zkušeností s mikropulzní cyklofotokoagulací v terapii různých typů glaukomů.

SOUBOR PACIENTŮ

V období od prosince 2016 do prosince 2018 bylo na našem pracovišti ošetřeno metodou mikropulzní cyklofotokoagulace 47 pacientů: 31 žen a 16 mužů. U tří pacientů byly ošetřeny obě oči, takže hodnoceno bylo nakonec 50 očí. Věkový průměr byl u mužů 58,9 let (rozpětí 35-78 let), u žen 64,7 let (rozpětí 33-86 let). V našem souboru byli zastoupeni pacienti s různými typy glaukomu: 26 s primárním glaukomem s otevřeným úhlem (POAG), 9 se sekundárním pseudoexfoliativním glaukomem (PEXG), 4 se sekundárním pigmentovým glaukomem (PG), 3 s primárním glaukomem s uzavřeným úhlem (PACG), 2 s normotenzním glaukomem (NTG), 3 se syndromem Posner-Schlossman, a po jednom se syndromem Cogan-Reese, neovaskulárním glaukomem a se sekundárním posttraumatickým glaukomem (Graf 1). Před výkonem jsme zjišťovali tyto informace: věk a pohlaví pacienta, typ glaukomu, nejlépe korigovanou zrakovou ostrost do dálky, hodnotu NOT, počet léčebných preparátů používaných před výkonem, případně předchozí chirurgické či laserové výkony. Před ošetřením MP CPC podstoupili na operovaném oku 3 pacienti laserovou iridotomií, 4 nemocní trabekulektomií s mitomycinem C, 4 pacienti implantací implantátů EX-PRESS® P-200 s mitomycinem C, 3 nemocní implantací implantátů EX-PRESS® P-200 s mitomycinem C i trabekulektomií s mitomycinem C a 1 pacient transsklerální



Graf 1. Zastoupení jednotlivých typů glaukomů v souboru POAG: primární glaukom s otevřeným úhlem, PEXG: pseudoexfoliativní glaukom, PG: pigmentový glaukom, PACG: primární glaukom s uzavřeným úhlem, NTG: normotenzní glaukom, Sy. Posner-Schlossman: syndrom Posner-Schlossman, Sy. Cogan-Reese: syndrom Cogan-Reese, Neovaskulární G: neovaskulární glaukom, Posttraumatický G: posttraumatický glaukom

Tabulka 1. Počet a typ výkonů před MP CPC

Typ výkonu před MP CPC	Počet očí
Laserová iridotomie	3
Trabekulektomie + mitomycin C	4
EX-PRESS® P-200 + mitomycin C	4
EX-PRESS® P-200 + mitomycin C i trabekulektomie + mitomycin C	3
Transsklerální cyklofotokoagulace	1
Celkem	15

MP CPC: mikropulsní cyklofotokoagulace

cyklofotokoagulaci (Tabulka 1). Sledovací doba se pohybovala od 3 do 24 měsíců.

METODIKA


Pro provedení výkonu byl použit laser Cyclo G6TM Glaucoma Laser System, Mountain View, CA, USA, firmy Iridex (Obrázek 1). Při operaci byla využívána sonda MP3. Zářezem na okraji je sonda orientována k limbu. V této pozici k emisi energie dochází ve vzdálenosti 3 mm od limbu do oblasti pars plana ciliárního tělesa (Obrázek 2). Způsob anestezie: u 44 očí jsme využili topickou anestezii spolu s analgosedací. Pouze u 6 pacientů jsme aplikovali parabolární anestezii. Tím jsme se u většiny pacientů snažili minimalizovat zvýšení tlaku v retrobulbárním prostoru objemem anestetika, které by případně mohlo způsobit progresi výrazných glaukomových změn. Nevyužili jsme možnost anestezie celkové ani subkonjunktivální.

Laser s energií 2000 mW jsme aplikovali u 46 očí po dobu 80 sekund na horní a 80 sekund na dolní hemisféru v rozsahu od 9:30 do 2:30 a od 3:30 do 8:30 pomalým klouzavým pohybem. Jak doporučuje standardní postup,

pozice u č. 3 a 9 byla vynechána s cílem minimalizování rizika poškození dlouhých zadních ciliárních arterií a nervů. U jednoho oka byla doba aplikace prodloužena na 2x 90 sekund při zachování energie 2000 mW a u 2 očí byla použita energie 2250 mW při délce aplikace 2x 80 sekund. U jednoho oka byla vzhledem ke komplikovanému terénu na horní hemisféře po předchozích chirurgických operacích aplikována energie 2000 mW v délce 90 sekund pouze na dolní hemisféru. Po výkonu byl pacient lokálně kapán kortikoid po dobu jednoho týdne. Kontroly proběhly 1. den, 1. týden, 1. měsíc, 3. měsíc po výkonu a dále v intervalu 6 měsíců nebo dle aktuálního nálezu pacienta častěji. Během kontrolních vyšetření byly sledovány subjektivní obtíže pacienta, zánětlivé změny v přední komoře, hodnoty NOT, které byly měřeny bezkontaktním tonometrem (Canon TX-F Full Auto Tonometer), nejlépe korigovaná zraková ostrost do dálky na Snellenově optotypu a počet užívaných antiglaukomatik. Bezprostředně po výkonu pacienti pokračovali v aplikaci původní antiglaukomové terapie, jejíž četnost byla v pooperačním období upravována dle aktuálních hodnot NOT. Jako kritérium úspěšnosti léčby jsme stanovili pokles hodnot NOT minimálně o 30 %.



Obrázek 1. Laser Cyclo G6 firmy Iridex. Na monitoru přístroje je vidět nastavení parametrů: délka aplikace 80 sekund, energie 2000 mW



Obrázek 2. Aplikační sonda MP3. Šipka označuje zářez na sondě. V průběhu aplikace je sonda zářezem orientovaná k limbu rohovky.

VÝSLEDKY

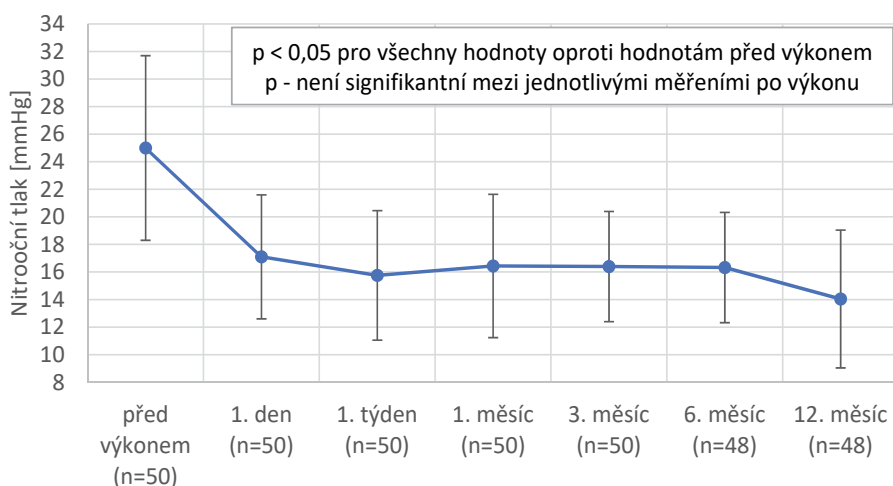
Náš soubor zahrnoval 50 očí 47 pacientů s nejrůznějšími typy glaukomu, jak bylo uvedeno v grafu 1. Nejčastějším typem glaukomu léčeného MP CPC byl POAG. Nejvyšší hodnota NOT před výkonem byla 58 mmHg. Průměrný pokles NOT byl celkově z $25,0 \pm 6,7$ mmHg na $16,7 \pm 4,2$ mmHg. Rozsah účinnosti MP CPC u jednotlivých typů glaukomů je souhrnně uveden v tabulce 2. Jak z tabulky 2 vyplývá, nejlepšího léčebného efektu jsme dosáhli ve skupině se syndromem Posner-Schlossman a u neovaskulárního glaukomu. Naopak terapie nebyla efektivní u pacientů s normotenzním glaukomem, u kterých jsme indikovali MP CPC z důvodu progresivních změn v zorných polích, kde již antiglaukomová léčba nebyla schopna NOT snížit. Průměrný NOT poklesl z $25,0 \pm 6,7$ mmHg první den po výkonu na $17,1 \pm 4,5$ mmHg, první týden po výkonu na $15,8 \pm 4,7$ mmHg, první měsíc po výkonu na $16,4 \pm 5,2$ mmHg, třetí měsíc po výkonu na $16,4 \pm 4,0$ mmHg a dvanáctý měsíc po výkonu na $14,0 \pm 5,1$ mmHg. Souhrnně jsou tyto výsledky uvedeny

v grafu 2. Výrazný pokles hodnot nitroočního tlaku jsme zaznamenali 1. den po výkonu a tato změna byla statisticky významná ($p < 0,05$). Pokles hodnot průměrného NOT byl v každém sledovaném období statisticky významný ve srovnání s hodnotami průměrného NOT před výkonem. Mezi jednotlivými měřeními po výkonu již nebyly změny hodnot NOT signifikantní. Poklesu NOT o minimálně 30 % bylo dosaženo u 53,4 % očí. Naopak selhání efektu terapie jsme pozorovali u 9 očí (18 %). V pooperačním období jsme zaznamenali tyto komplikace: pocit bolesti oka nebo jeho okolí u 7 očí, subkonjunktivální sufuzi u 7 očí, povrchovou injekci spojivky u 6 očí, pocit pálení u 4 očí, reakci v přední komoře u 3 očí. U jedné pacientky jsme pozorovali tranzitorní mydriázu a u další pacientky vomitus (Graf 3). Předpokládáme, že důvodem tranzitorní mydriázy by mohla být nesprávná pozice sondy blíže k limbu. Stav zornice se upravil v průběhu jednoho měsíce. Nepozorovali jsme hypotonii, edém rohovky, sympatickou oftalmii ani ftízu bulbu. Úspěšnost výkonu a změnu počtu léčebných preparátů jsme hodnotili 3. měsíc po výkonu. Počet léčebných preparátů se před výkonem pohyboval v rozmezí 0-5, po výkonu v rozmezí 0-4 léčebných preparátů. Průměrný

Tabulka 2. Rozsah účinnosti MP CPC v jednotlivých skupinách glaukomů

Typ glaukomu	Počet očí	Průměrný NOT před výkonem (mmHg)	Průměrný NOT po výkonu (mmHg)	Rozsah účinnosti v %	Průměrná účinnost v %
POAG	26	22,4±4,0	14,9±2,0	15,4-58,0	30,6±8,3
PACG	3	32,3±16,4	26,5±15,2	13,7-29,5	21,1±5,6
PG	4	22,8±2,3	16,3±2,0	24,7-33,0	28,3±3,2
PEXG	9	25,7±5,8	16,8±4,1	10,4-59,1	33,3±11,1
NTG	2	12,2±0,0	12,2±2,8	-25,0+21,4	-1,8±23,2
Sy. Posner-Schlossman	3	34,3±9,1	16,2±6,6	48,8-67,8	54,1±9,1
Sy. Cogan-Reese	1	43,0	28,5	33,0	33,0
Neovaskulární G	1	34,0	15,9	53,4	53,4
Posttraumatický G	1	50,0	35,0	30,0	30,0
Celkově	50	25,0±6,7	16,7±4,2	-25,0+67,8	31,0±10,4

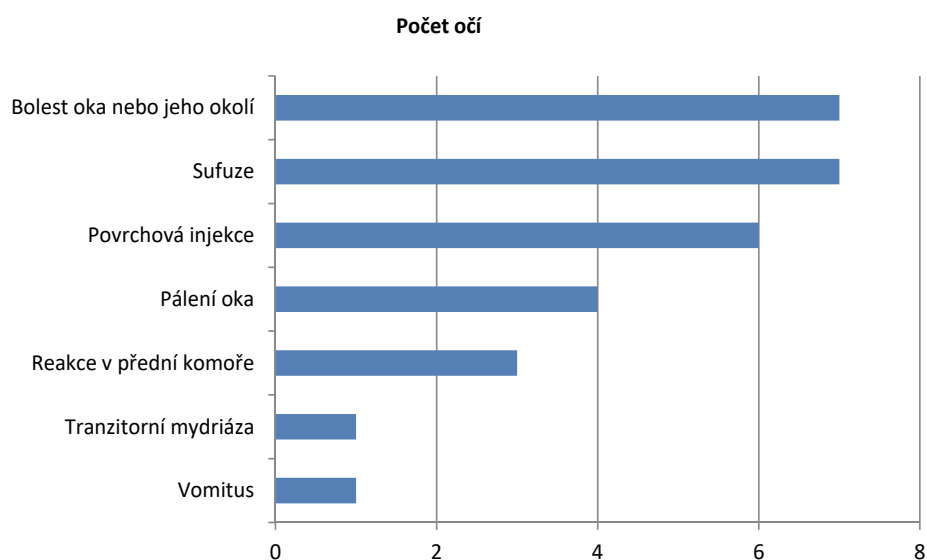
MP CPC: mikropulzní cyklofotokoagulace, POAG: primární glaukom s otevřeným úhlem, PACG: primární glaukom s uzavřeným úhlem, PG: pigmentový glaukom, PEXG: pseudoexfoliativní glaukom, NTG: normotenzní glaukom, Sy. Posner-Schlossman: syndrom Posner-Schlossman, Sy. Cogan-Reese: syndrom Cogan-Reese, Neovaskulární G: neovaskulární glaukom, Posttraumatický G: posttraumatický glaukom, NOT: nitrooční tlak



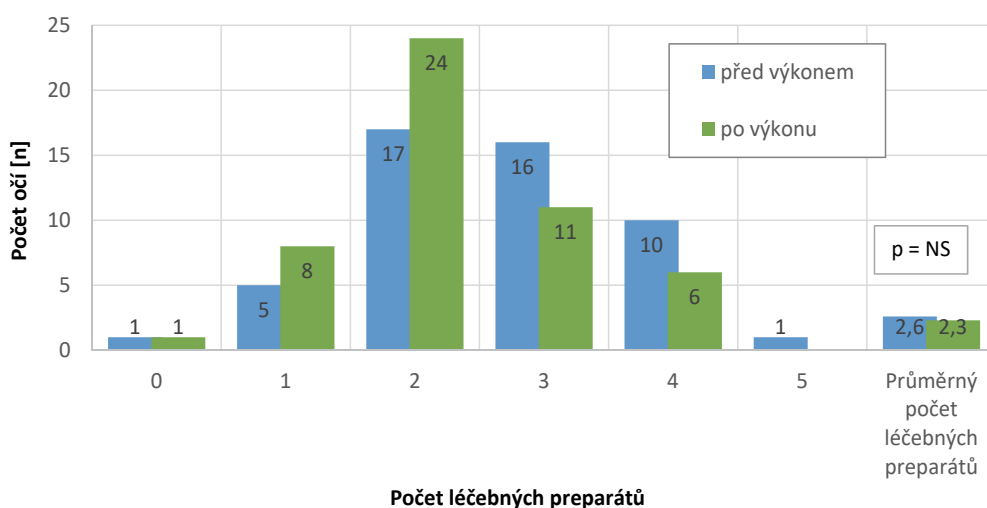
Graf 2. Hodnoty průměrného NOT před výkonem a v průběhu následujících kontrol se směrodatnou odchylkou, n - počet pacientů u jednotlivých kontrol

počet léčebných preparátů poklesl z 2,6 před výkonem na 2,3 3. měsíc po výkonu (Graf 4). Tato změna nebyla statisticky významná. Uspokojivého účinku jsme 3. měsíc po operaci nedosáhli u 9 očí (18 %). U 3 očí jsme následně volili antiglaukomovou operaci s použitím implantátu EX-PRESS® P-200 + mitomycin C, u jednoho trabekulektomie s mitomycinem C, u jednoho transsklerální cyklofotokoagulaci, u dvou úpravu lokální terapie. U 2 očí (NVG a PEXG) jsme přistoupili k re aplikaci mikropulzní cyklofotokoagulace s navýšením použité energie (Tabulka 3). Na oku s neovaskulárním glaukomem poklesl NOT po první operaci až o 61 %, v průběhu dalšího sledování však došlo

ke vzniku amoce a následné pooperační elevaci NOT. Proto jsme přistoupili k re aplikaci MP CPC. Účinnost druhé aplikace u tohoto pacienta byla opět vysoká: 45,8 %. Na oku s pseudoexfoliativním glaukomem poklesl NOT po re aplikaci o 33 %. Zvolený terapeutický postup po selhání první aplikace MP CPC je uveden v tabulce 3. Nezaznamenali jsme ztrátu visu. K jeho poklesu na očích jedné pacientky došlo z důvodu progresu katarakty. Na očích s těžkou ztrátou visu před výkonem jsme zaznamenali naopak pocit projasnění a rozšíření rozsahu světelné projekce. Zlepšení visu o minimálně 1 řádek Snellenova optotypu jsme pozorovali u 8 očí. Změny visu jsou souhrnně uvedeny v grafu 5.



Graf 3. Komplikace po mikropulzní cyklofotokoagulaci

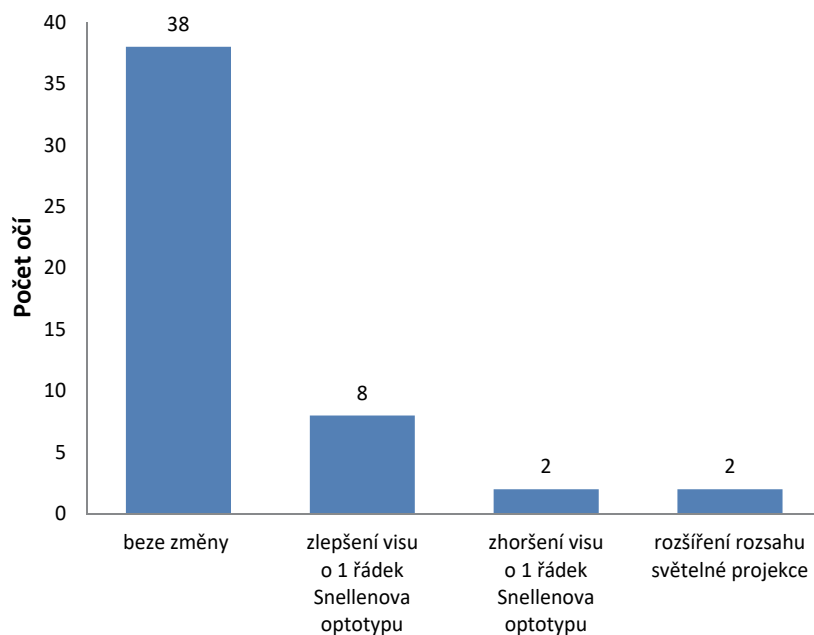


Graf 4. Histogram počtu očí a počtu léčebných preparátů a průměrný počet léčebných preparátů před výkonem a 3. měsíc po výkonu, NS - není signifikantní

Tabulka 3. Selhání efektu první aplikace MP CPC a jeho řešení u jednotlivých typů glaukomů

Terapeutický postup po selhání terapie	POAG	PEXG	NTG	NVG
EX-PRESS® + mitomycin C	2	1		
Trabekulektomie + mitomycin C	1			
Ts CPC		1		
ReMP CPC		1		1
Úprava terapie		1	1	

MP CPC: mikropulzní cyklofotokoagulace, POAG: primární glaukom s otevřeným úhlem, PEXG: pseudoexfoliativní glaukom, NTG: normotenzní glaukom, NVG: neovaskulární glaukom, Ts CPC: transsklerální cyklofotokoagulace, ReMP CPC: reapike mikropulzní cyklofotokoagulace



Graf 5. Změny visu po mikropulzní cyklofotokoagulaci

DISKUSE

MP CPC je neinvazivní laserová léčba s minimem zánětlivých změn. Využívá princip opakování funkčních a nefunkčních cyklů v průběhu aplikace. Nezpůsobuje viditelné destruktivní změny v řasnatém tělese. Délku a intenzitu aplikace lze regulovat [18]. Pokud je dodržována doporučená energie a čas aplikace, je riziko komplikací minimální. V případě nedostatečného efektu je možné výkon opakovat. Mikropulzní cyklofotokoagulace je poměrně nová léčebná metoda. Přes základní doporučení výrobce se jak použitá energie, tak čas aplikace v různých studiích liší. Sanchez [18] ve své práci srovnává výsledky studií mapujících zkušenosti s mikropulzní cyklofotokoagulací s cílem vymezit rozsah použité energie a času aplikace, který zaručuje maximální efekt s minimem komplikací. Při srovnání devíti pečlivě vybraných studií vyvozuje, že nejlepšího efektu s minimem komplikací je dosaženo při aplikaci energie v rozmezí 112-150 J, což odpovídá aplikaci 2000 mW po dobu 180-240 s, respektive 2250 mW po dobu 160-210 s. Za těchto podmínek se pohybuje účinnost kolem 30 % s výskytem minimálních, resp. žádných komplikací. Při použití vyšších energií se efekt výkonu zvyšuje až na 60 %, razantně ale také stoupá počet komplikací. To dokazuje Emanuel [4], který ve své práci referuje výsledky aplikace u 84 očí, kde se výrazně liší jak délka aplikace (240-360 s), tak způsob aplikace (pomalý klouzavý i rychlý pohyb při aplikaci).

Pooperačně popisuje u 86 % očí zánětlivé komplikace s nutností aplikace kortikoidu v délce minimálně 3 měsíců a pokles visu u 41 % pacientů z různých důvodů (hypotonie, hyféma, zánětlivé komplikace). Většina autorů srovnává celkový efekt metody u všech typů glaukomů kompletně [1,2,3,4,5,10,11,19]. Nesetkali jsme se s tím, že byla srovnávána účinnost u jednotlivých typů glaukomu. Někteří au-

toři [14,19] také do hodnocení celkového efektu zahrnují různý počet re aplikací (1-5krát). V našem souboru jsme pouze u 2 očí (PEXG a NVG) přistoupili k jedné re aplikaci MP CPC s navýšením použité energie. I přes toto přísnější hodnocení jsme dosáhli stanoveného cíle - poklesu NOT o minimálně 30 % u 53,4 % očí. Energie, kterou jsme aplikovali, se pohybovala u dolní hranice bezpečných hodnot, které na základě srovnání doporučil Sanchez [18]. Tímto se tak nabízí možnost naše postupy u dalších pacientů ještě modifikovat, aniž bychom opustili bezpečnou zónu. Pokles počtu léčebných preparátů byl v našem souboru průměrně z 2,6 na 2,3. Ve srovnání s literaturou byl pokles u námi léčených očí menší, ale domnívame se, že by tento výsledek mohl také souviset s tím, že jsme v našem souboru využívali energie v dolní polovině doporučeného rozmezí [1,14,15,16].

Standardně není upraven ani typ anestezie. Výrobce nabízí možnost využití anestezie celkové, retrobulbární, subkonjunktivální a kombinaci topické anestezie s i.v. analgosedací. Celkovou anestezii jsme nevyužili z důvodu nadměrné celkové zátěže pro pacienta. Nejčastěji jsme zvolili kombinaci topické anestezie s i.v. analgosedací, která vyžaduje úzkou spolupráci s anesteziologem, k pacientovi je ale nejšetnější. Z dostupné literatury plyne, že většina autorů využívá anestezii retrobulbární [10,11,13,14,19]. V našem souboru jsme ji použili pouze u 6 očí. Dle našich zkušeností zaručuje tento typ anestezie pacientovi komfort v průběhu výkonu, na kontrole jsme ale zaznamenali pocity tlaku i bolesti v okolí oka, tyto potíže trvaly jen několik dnů. Subkonjunktivální anestezie by dle našeho názoru mohla limitovat dobrý kontakt sondy MP3 s perilimbální oblastí při aplikaci, proto jsme tento typ anestezie u žádného operovaného oka nepoužili.

Výskyt komplikací byl v našem souboru minimální. V průběhu učební křivky jsme zaznamenali výskyt

subkonjunktivální sufuze, která byla způsobena poraněním spojivky výstupkem v centru konvexity aplikační sondy či nutnou fixací bulbu pinzetou při výkonu. Vznik tranzitorní mydriázy po výkonu na jednom oku byl způsoben nesprávnou pozicí sondy blíže k limbu, stav se upravil do jednoho měsíce. Bolest oka nebo jeho okolí, kterou popisovali pacienti u 7 očí, byla hodnocena jako mírná, maximálně střední. K její terapii dostačovalo užití nesteroidního anti-flogistika per os po dobu trvání obtíží. Iritace spojivky u 6 očí a reakce v přední komoře u 3 očí vymizela do 1 týdne při aplikaci lokálního kortikoidu, nikdy jsme ji nemuseli prodlužovat.

V našem souboru efektivita v závislosti na typu glaukomu kolísala. Využití MP CPC není limitováno typem glaukomového onemocnění, výjimku představuje uveitický glaukom, kde by aplikace laseru mohla vést k aktivaci reakce v přední komoře, snížení odtoku trabekulární trávčinnou, zvýšení NOT a selhání efektu laserové terapie, eventuálně také ke vzniku CME. U našich pacientů se syndromem Posner-Schlossman jsme dosáhli nejvýraznějšího poklesu NOT. Musíme však konstatovat, že se jednalo o jednotlivé oči a k definitivním závěrům je třeba větší soubor a delší sledovací doba. U dvou očí s NTG jsme indikovali MP CPC z důvodu progresu změn v zorných polích, kde již antiglaukomová léčba nebyla schopna NOT snížit a paci-

enti odmítali chirurgický výkon. Vycházeli jsme ze závěrů Collaborative Normal-Tension Glaucoma Study Group [8]. U těchto 2 laserovaných očí jsme nezaznamenali potřebný efekt terapie. Jsme si vědomi toho, že pro validní a definitivní závěry je třeba hodnotit větší skupinu pacientů s delší sledovací dobou.

ZÁVĚR

MP CPC je neinvazivní laserová metoda, která poskytuje výhody vysoké efektivity, snížení lokální terapie, a tím zlepšení adherence. V našem souboru jsme zaznamenali pokles NOT minimálně o 30 % u 53,4 % léčených očí. K selhání efektu terapie došlo u 9 očí (18 %), u kterých jsme následně volili jiný terapeutický postup. Efektivita MP CPC je nižší ve srovnání s transsklerální cyklofotokoagulací [2,3,5,12], ale výskyt následných komplikací je nesrovnatelně nižší [2,6,10,14,15,16]. Je také možné ji použít u ranějších stádií glaukomového onemocnění a také u pacientů s dobrým visem. V případech nedostatečného efektu je možné výkon opakovat a jeho použití nebrání následným léčebným postupům (jiná laserová metoda či antiglaukomová operace). Využití MP CPC není limitováno typem glaukomového onemocnění, výjimku představuje uveitický glaukom.

LITERATURA

- Aquino, MC., Chew, P.:** Long-term efficacy of micropulse diode transscleral cyclophotocoagulation in the treatment of refractory glaucoma, [online] 2016 [cit.10. března 2018]. Dostupné na: www.medsrl.com.ar/wp-content/uploads/2016/08/Long-term-efficacy-of-MicroPulse-P3.pdf
- Aquino, MC., Barton, K., Tan, AM. et al.:** Micropulse versus continuous wave transscleral diode cyclophotocoagulation in refractory glaucoma: a randomized exploratory study. *Clin Exp Ophthalmol*, Jan-Feb 43 (1); 2015: 40–46.
- Bendel, RE., Patterson, MT.:** Observational report: Improved outcomes of transscleral cyclophotocoagulation for glaucoma patients. *Medicine (Baltimore)*, Jun 9 (23); 2017: e6946.
- Emanuel, ME., Grover, DS., Fellman, RL. et al.:** Micropulse cyclophotocoagulation: Initial results in refractory glaucoma. *J Glaucoma*, Aug 26 (8); 2017: 726–729.
- Fichtl, M., Betková, J., Janek, M.:** Transsklerální cyklofotokoagulace diodovým laserem v léčbě maligního glaukomu. Sborník abstrakt: XXII. výroční sjezd České oftalmologické společnosti, Praha, 19.–21. června 2014. Ústí nad Labem, BOS. org s.r.o., 2014, s. 79.
- Chadha, N.:** New laser therapies for glaucoma. *Cataract & Refractive Surgery Today*. [online]. 2017 [cit. 26. února 2019]. Dostupné na: <https://crstoday.com/articles/2017-sept/new-laser-therapies-for-glaucoma/>
- Chew, P.:** Insight into innovation, Developing a new glaucoma laser probe. *Glaucoma experts* [online]. 2016 [cit. 26. února 2019]. Dostupné na: <https://millennialeyecare.com/articles/2016-jul-aug/insights-into-innovation/>
- Collaborative Normal-Tension Glaucoma Study Group: Comparison of glaucomatous progression between untreated patients with normal-tension glaucoma and patients with therapeutically reduced intraocular pressures. *Am J Ophthalmol*, Oct 126 (4); 1998: 487–497.
- Johnstone, M., Wang, R., Padilla, S. et al.:** Transscleral laser induces aqueous outflow pathway motion and reorganization. [online]. 2017 [cit. 24. ledna 2019]. Dostupné na: <https://www.irdex.com/portals/0/pdf/Transscleral-induces-aqueous-outflow-pathway-motion-and-reorganization-Dr.pdf>
- Kuchar, S., Moster, MR., Reamer, CB.:** Treatment outcomes of micropulse transscleral cyclophotocoagulation in advanced glaucoma. *Lasers Med Sci*, Feb 31 (2); 2016: 393–396.
- Lee, JH., Shi, Y., Amoozgar, B. et al.:** Outcome of micropulse laser transscleral cyclophotocoagulation on pediatric versus adult glaucoma patients. *J Glaucoma*, Oct 26 (10); 2017: 936–939.
- Milčák, P.:** Kongres České glaukomové společnosti, Olomouc, 12.–14. dubna 2018. Dostupné na: [Cyklofotokoagulace – 30 měsíců zkušeností v Olomouci, X. Kongres https://www.prolekare.cz/tema/glaukom/detail/zapisky-z-x-kongresuceke-glaukomove-spolecnosti-8837](https://www.prolekare.cz/tema/glaukom/detail/zapisky-z-x-kongresuceke-glaukomove-spolecnosti-8837)
- Noecker, RJ.:** Micropulse P3 glaucoma device revolutionizes cyclophotocoagulation. *Insert to Glaucoma Today*, March/April 13 (2); 2015: 1–2.
- Noecker, RJ.:** The benefits of micropulse TSCPC for early-stage glaucoma treatment, *Ophthalmology Times Europe*, Nov; 2017: 30–32.
- Masis, M., Coh, P., Lin, S.:** Micropulse transscleral diode laser cyclophotocoagulation: Mid to long term results. *AGS*, 2017. Coronado, CA
- Radcliffe, N., Vold, S., Kammer, JA. et al.:** Micropulse trans-scleral cyclophotocoagulation (mTSCPC) for the treatment of glaucoma using the micropulse P3 device. [online]. 2015. [cit. 21. února 2018]. Dostupné na: http://s499648585.mialojamiento.es/biblioteca/IRIDEX/MP3%20AGS%202015%20Poster_FINAL.pdf
- Sičáková, S., Výborný, P.:** Selektivní laserová trabekuloplastika v léčbě glaukomu – výsledky v tříletém sledování, *Cesk Slov Oftalmol*, 66 (5); 2010: 204–208.
- Sanchez, FG., Peirano-Bonomi, JC., Grippo, TM.:** Micropulse transscleral cyclophotocoagulation: A hypothesis for the ideal parameters. *Med Hypothesis Discov Innov Ophthalmol*, 7 (3); 2018: 94–100.
- Tan, AM., Chockalingam, M., Aquino, MC. et al.:** Micropulse transscleral diode laser cyclophotocoagulation in the treatment of refractory glaucoma. *Clin Exp Ophthalmol*, Apr 38 (3); 2010: 266–272.
- Výborný, P., Sičáková, S., Flórová, Z. et al.:** Selektivní laserová trabekuloplastika – význam pro přerušování medikamentózní léčby glaukomu u těhotných a kojících žen. *Cesk Slov Oftalmol*, 73 (2); 2017: 61–63.