

TRANSSKLERÁLNÍ EXTRAKCE NITROOČNÍHO CIZÍHO TĚLESA ZE ZADNÍHO SEGMENTU OKA BEZ PARS PLANA VITREKTOMIE

Rusňák Š., Hecová L.

Fakultní nemocnice Plzeň, Oční klinika
Přednosta: MUDr. Štěpán Rusňák, Ph.D.
alej Svobody 60, 304 60 Plzeň

Autoři práce prohlašují, že vznik i téma odborného sdělení a jeho zveřejnění není ve střetu zájmů a není podpořeno žádnou farmaceutickou firmou. Autoři dále prohlašují, že práce nebyla zadána jinému časopisu ani jinde otištěna, s výjimkou kongresových abstrakt a doporučených postupů.

Do redakce doručeno dne: 5. 8. 2019

Do tisku přijato dne: 10. 1. 2020



MUDr. Štěpán Rusňák Ph.D.
Fakultní nemocnice Plzeň
Oční klinika
alej Svobody 60
304 60 Plzeň
rusnak@fnplzen.cz

SOUHRN

Cíl: Cílem této práce je retrospektivně zhodnotit anatomické a funkční výsledky penetrujících poranění oka způsobených magnetickým cizím tělesem lokalizovaným v zadním segmentu oka a ošetřených pomocí transsklerální extrakce exomagnetem, popř. endomagnetem s minimální PPV bez PVD. Výsledky (především výslednou BCVA a výskyt a typ komplikací) tohoto minimálně invazivního zákroku jsme porovnali s výsledky standardně prováděné extrakce pomocí PPV.

Penetrující poranění oka s nitroočním cizím tělesem je častý úraz, postihující především muže v produktivním věku. Standardním chirurgickým postupem je na našem pracovišti pars plana vitrektomie. V indikovaných případech (metalická nitrooční tělesa v zadním segmentu oka u mladých pacientů s dobře transparentními očními médii bez odloučené zadní sklivcové membrány (ZSM) a bez známek vitreoretinální trakce) provádíme transsklerální extrakci nitroočního cizího tělesa exomagnetem, popř. endomagnetem s minimální PPV bez indukce PVD za vizuální kontroly endoilluminační.

Metodika a soubor: Mezi červnem 2003 a červnem 2018 bylo na našem pracovišti ošetřeno 66 očí 66 pacientů s diagnózou penetrujícího poranění nitroočním cizím tělesem lokalizovaným v zadním segmentu oka. U 18 očí (27,3 %) s metalickým cizím tělesem ve sklivci nebo v sítnici jsme využili operační techniku bez PPV nebo s minimální PPV bez PVD. Zbývajících 48 očí (72,7 %) bylo operováno pomocí standardní 20G, resp. 23G PPV techniky s indukcí PVD a extrakcí nitroočního cizího tělesa endomagnetem, popř. exomagnetem.

Závěry: Jak náš soubor dokládá, v případě pečlivě zvážené indikace a v rukou zkušeného vitreoretinálního chirurga je možné provést bezpečnou extrakci NCT ze zadního segmentu oka transsklerálně pomocí exomagnetu, popř. endomagnetem za vizuální kontroly kontaktním zobrazovacím systémem a s minimální PPV, zvýšit tak šanci pacienta na zachování vlastní čočky a akomodačních schopností oka a snížit riziko nutnosti dalších chirurgických zákroků na postiženém oku.

Klíčová slova: penetrující poranění oka, metalické NCT, exomagnet/endomagnet, transsklerální extrakce, minimální PPV, vitreoretinální trakce

SUMMARY

INTRAOCULAR FOREIGN BODY TRANSSCLERAL EXTRACTION FROM THE POSTERIOR EYE SEGMENT WITHOUT PARS PLANA VITRECTOMY

Purpose: Penetrating eye trauma with an intraocular foreign body is very frequent, especially in men in their productive age. Pars plana vitrectomy would be the standard surgical method at our department. However, in indicated cases (metallic intraocular bodies in the posterior eye segment in young patients with well transparent ocular media without detached ZSM and without any evident vitreoretinal traction) transscleral extraction of the intraocular foreign body is performed using the exo magnet, eventually endo magnet with a minimal PPV without PVD induction under the visual control of endo-illumination.

Materials and Methods: Between June 2003 and June 2018, 66 eyes of 66 patients diagnosed with a penetrating eye trauma caused by an intraocular foreign body located in the posterior eye segment were treated. In 18 eyes (27,3 %) with a metallic foreign body in vitreous (body) or in retina, no PPV or a minimal PPV without PVD was used as a surgical method. In the remaining 48 eyes (72,7 %), a standard 20G, respectively 23G PPV method were used together with PVD induction and the foreign body extraction via endo or exo magnet.

Conclusions: As demonstrated by our survey/study, in the cases of a thoroughly considered indication an experimented vitreoretinal surgeon can perform a safe NCT transscleral extraction from the posterior eye segment via exo magnet, eventually endo magnet under the visual control of a contact display system with a minimal PPV. Thereby, the surgeon can enhance the patient's chance to preserve their own lens and its accommodative abilities as well as reduce the risk of further surgical interventions of the afflicted eye.

Key words: penetrating eye trauma, metallic IOFB, exomagnet, endomagnet, transscleral extraction, minimal PPV, limited PPV, vitreoretinal traction

Čes. a slov. Oftal., 76, 2020, No.1, p. 14–23

ÚVOD

Penetrující poranění oka s nitroočním cizím tělesem tvoří 10 – 40 % [3,7,10,21] všech poranění bulbu. Tento typ poranění postihuje především muže v produktivním věku [10,11]. K úrazům dochází obvykle v zaměstnání (54–72%), popř. v domácnosti (30 %) [6]. Mechanismus úrazu je nejčastěji úder kovu na kov (60 – 80 %) [6].

Nitrooční cizí těleso znamená vždy závažné oční trauma a může vést až ke slepotě nebo ztrátě bulbu [4,20]. Nitrooční cizí těleso může být lokalizováno v předním (přední komora, duhovka a čočka) nebo v zadním segmentu oka (sklivce, sítnice, cévnatka) a může být diagnostikováno přímo (biomikroskopicky, přímým nebo nepřímým oftalmoskopem nebo peroperačně operačním mikroskopem) nebo, především v případě špatně transparentních optických médií, nepřímo pomocí zobrazovacích metod (ultrazvuk, UBM, rentgenový snímek, počítačová tomografie, v případě jednoznačně nemetalických cizích těles i magnetická rezonance) [13]. (Obrázek 1)

Metalické nitrooční těleso lze ze zadního segmentu oka odstranit několika způsoby – transsklerální extrakcí exomagnetem nebo extrakcí endomagnetem s částečnou či kompletní PPV. Vzhledem k riziku rozvoje závažných pooperačních komplikací (především riziko vitreoretinální trakce s možným rozvojem trakční amoce sítnice a riziko endoftalmitidy) [6,12] v případě transsklerální extrakce, popř. extrakce endomagnetem s parciální PPV je v současnosti preferována metoda extrakce endomagnetem s úplnou PPV. I metoda PPV s sebou ale nese řadu potenciálních komplikací – především rozvoj časně katarakty a makulopatie [2,5], popř. pooperační amoce sítnice [17]. Zvláště u mladých pacientů to může vést ke zbytečné ztrátě centrální zrakové ostroty a akomodačních schopností v nízkém věku.

Na našem pracovišti proto v případě metalických nitroočních těles v zadním segmentu oka u mladých pacientů se žádným nebo minimálním poraněním čočky a s dobře přehledným sklivcem bez známek vitreoretinální trakce

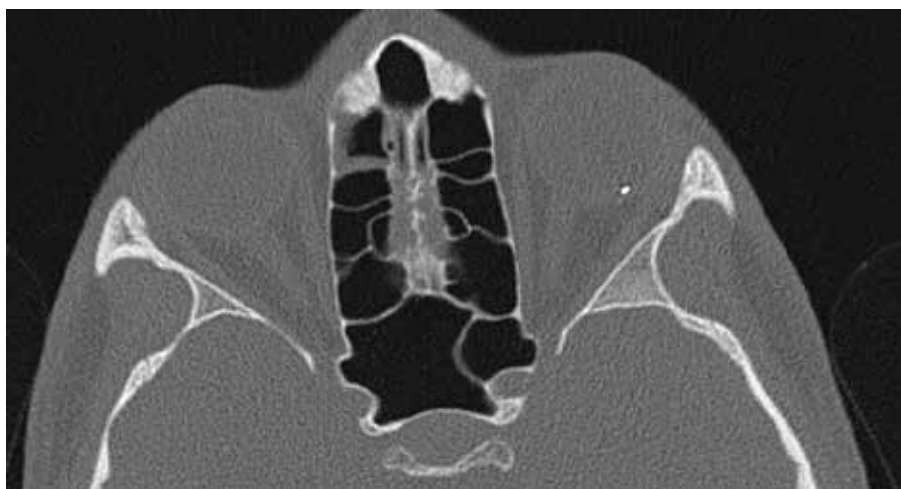
a bez odloučené ZSM provádíme transsklerální extrakci nitroočního cizího tělesa exomagnetem. V případech, kdy není možné bezpečně použít exomagnet, využíváme techniku extrakce tělesa endomagnetem s minimální nebo žádnou PPV za vizuální kontroly pomocí kontaktního zobrazovacího systému (AVI, Advanced Visual Instruments).

METODIKA

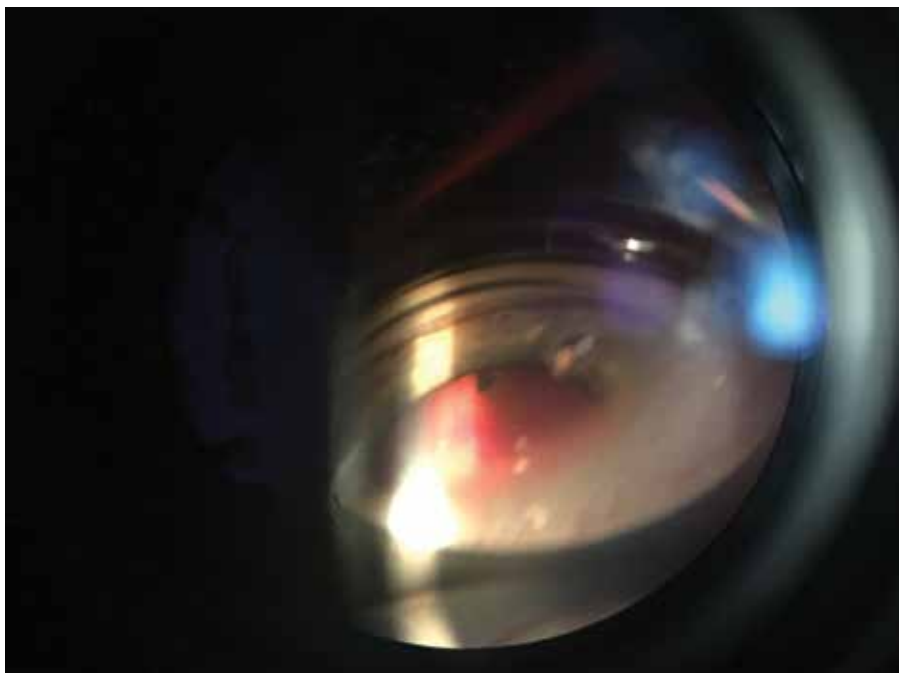
Retrospektivně jsme zpracovali údaje o pacientech, kteří byli mezi červnem 2003 a červnem 2018 ošetřeni na našem pracovišti s diagnózou penetrujícího poranění nitroočním tělesem lokalizovaným v zadním segmentu oka. Pacienty jsme dle typu chirurgického výkonu rozdělili do 2 skupin: skupinu 1 tvoří pacienti, u kterých bylo nitrooční cizí těleso (dále jen NCT) odstraněno pomocí transsklerální extrakce exomagnetem nebo endomagnetem s minimální PPV bez PVD, skupina 2 je tvořena pacienty, u kterých byla provedena úplná PPV s PVD. U obou skupin jsme sledovali vstupní a výslednou nejlépe korigovanou zrakovou ostrotu (BCVA), oční trauma score (OTS), výskyt časných i pozdních pooperačních komplikací a počet a typ následných chirurgických zákroků.

Před vlastním chirurgickým výkonem jsme v případě skupiny 1 nejprve ověřili feromagnetické vlastnosti cizího tělesa – za vizuální kontroly pod mikroskopem jsme k oku přiložili tužkový exomagnet a sledovali reakci nitroočního tělesa na přítomnost magnetu.

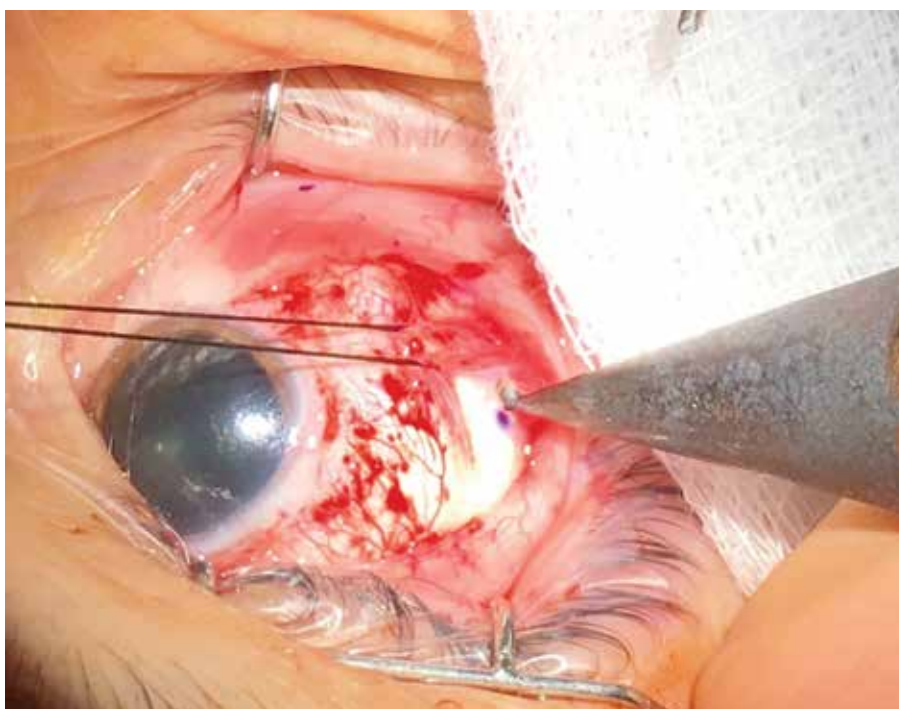Před transsklerální extrakcí NCT exomagnetem jsme nejprve stanovili aktuální pozici nitroočního cizího tělesa pomocí nepřímého oftalmoskopu (Obrázek 2), kvadrant pro extrakci cizího tělesa byl zvolen s ohledem na vstupní ránu a především na aktuální polohu nitroočního cizího tělesa. Byla provedena peritomie bulbární spojivky a následně 1,5 mm – 3 mm dlouhá sklerotomie umístěná 4,5 mm od limbu. Tužkový exomagnet byl přiložen ke sklerotomii a za vizuální kontroly nepřímým oftalmoskopem bylo cizí těleso



Obrázek 1. Metalické nitrooční cizí těleso (NCT) v CT obraze



Obrázek 2. Určení aktuální pozice nitroočního cizího tělesa nepřímým oftalmoskopem



Obrázek 3. Extrakce NCT ke špičce exomagnetu

pomalu extrahováno až ke špičce exomagnetu. (Obrázek 3) Posléze bylo nitrooční těleso opatrně luxováno sklerotomií za vizuální kontroly pod operačním mikroskopem.

V případě extrakce NCT endomagnetem jsme zavedli 2 23G, resp. 20G porty. Jeden port slouží pro světelný zdroj, druhým portem je do oka zaveden endomagnet, pomocí kterého je za vizuální kontroly pod operačním mikroskopem NCT pomalu extrahováno ze sklivce. Stejný port příp. slouží k zavedení endolaseru k laserovému ošetření mís-

ta dopadu, popř. vitrektomu k provedení minimální PPV v oblasti tunelu.

U všech pacientů ze skupiny 1 byla na závěr výkonu provedena důkladná repozice sklivcových vláken, sklerotomie byla uzavřena stehem a následně byla provedena zevní kryoretinopexie oblasti sklerotomie. Všechny zákroky byly provedeny po podrobném poučení pacientů a podepsání informovaného souhlasu 2 zkušenými vitreoretinálními chirurgy.

VÝSLEDKY

Mezi červnem 2003 a červnem 2018 bylo na našem pracovišti ošetřeno 66 očí 66 pacientů s diagnózou penetrujícího poranění nitroočním cizím tělesem lokalizovaným v zadním segmentu oka. Jednalo se výlučně o muže ve věku 18 – 70 let (průměr 32,4 let, medián 35,5 let).

Celkem v 18 případech (27,3 %) (skupina 1) s metalickým cizím tělesem ve sklivci nebo v sítnici s dobře transparentními očními médii, bez známek krvácení do sklivce nebo s minimálním hemoftalmem, bez odloučené ZSM a bez významného poškození sítnice jsme se rozhodli využít operační techniku bez PPV nebo s minimální PPV bez PVD. Jednalo se o skupinu mužů ve věku 18 - 70 let (průměr 35,1 let, medián 32 let). Vstupní rána se nacházela v oblasti pars plana (6 očí), v rohovce (11 očí), v 1 případě se jednalo o ránu kombinovanou - sklerokorneální. Ve

14 případech (77,8 %) se jednalo o pracovní úraz. Vstupní nejlépe korigovaná centrální zraková ostrost byla 0,008 - 1,0 (průměr 0,7, medián 0,9). Ocular trauma score (OTS) u těchto pacientů bylo 3 (5 očí, 27,8 %) a 4 (13 očí, 72,2 %). (Tabulka 1)

Ve 14 případech byla použita metoda transsklerální extrakce cizího tělesa ze sklivce exomagnetem, u 1 pacienta bylo cizí těleso extrahováno ze sklivce endomagnetem za kontroly AVI bez PPV, ve 2 případech byla provedena extrakce cizího tělesa ze sítnice endomagnetem s limitovanou vitrektomií kolem lůžka tělesa a endolaserovým ošetřením místa dopadu a u 1 pacienta byl tento výkon ještě rozšířen o suturu rohovkové rány a fakoemulzifikaci s implantací IOL do sulku. Ve 2 případech byla provedena 360° cerkláž, v 1 případě našita radiální plomba. U všech pacientů byla na závěr chirurgického výkonu provedena kryoretinopexie v oblasti sklerotomie, popř. sítnice v místě dopadu cizího

Tabulka 1. Skupina pacientů, charakteristika poranění a chirurgický postup

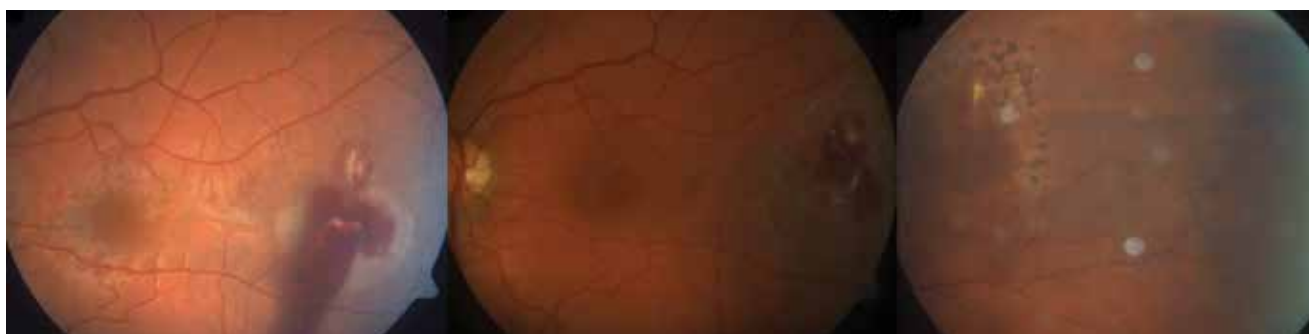Pacient	Věk	Vstupní rána	Velikost NCT (mm)	Umístění NCT	Vstupní BCVA	OTS	Chirurgický postup	Výsledná BCVA	Doba sledování (měsíce)
1	34	pars plana	1,5 x 1,0	sklivec	0,9	4 (86)	extrakce NCT exomagnetem, exokryo	1	180
2	25	rohovka	1,5 x 1,0	sklivec	1	4 (86)	extrakce NCT exomagnetem, exokryo, cerkláž	1	179
3	27	sklerokorneální	1,5 x 1,5	sklivec	0,9	4 (86)	extrakce NCT exomagnetem, exokryo	1	161
4	24	rohovka	1,0 x 1,0	sklivec	1	4 (86)	extrakce NCT exomagnetem, exokryo	1	160
5	19	pars plana	5,0 x 0,5	sklivec	0,16	3 (76)	extrakce NCT exomagnetem, exokryo	1	158
6	38	rohovka	5,0 x 1,5	sklivec	1	4 (86)	extrakce NCT exomagnetem, exokryo, radiální plomba	1	151
7	70	rohovka	1,5 x 1,0	sklivec	0,5	4 (86)	extrakce NCT exomagnetem, exokryo	1	37
8	26	pars plana	4,0 x 3,0	sítnice (makula)	0,008	3 (66)	extrakce NCT exomagnetem, exokryo, cerkláž	0,01	142
9	53	rohovka	1,5 x 1,0	sítnice	0,3	3 (76)	extrakce NCT exomagnetem, exokryo	0,8	132
10	48	rohovka	2,0 x 0,5	sklivec	0,7	4 (86)	extrakce NCT exomagnetem, exokryo	1	120
11	29	pars plana	3,0 x 2,0	sklivec	0,9	4 (86)	extrakce NCT exomagnetem, exokryo	0,9	72

pokračování

Tabulka 1. Skupina pacientů, charakteristika poranění a chirurgický postup - pokračování

Pacient	Věk	Vstupní rána	Velikost NCT (mm)	Umístění NCT	Vstupní BCVA	OTS	Chirurgický postup	Výsledná BCVA	Doba sledování (měsíce)
12	45	rohovka	1,5 x 1,5	sklivec	0,7	4 (86)	extrakce NCT exomagnetem, exokryo	1	67
13	18	pars plana	4,0 x 1,0	sítnice	1	4 (86)	extrakce NCT exomagnetem za kontroly AVI, exokryo	1	50
14	33	rohovka	1,5 x 1,0	sklivec	1	4 (86)	extrakce NCT endomagnetem za kontroly AVI, exokryo	1	32
15	45	rohovka	1,5 x 1,5	sítnice	0,05	3 (66)	extrakce NCT exomagnetem, exokryo	1	31
16	21	rohovka	2,0 x 1,0	sítnice	1	4 (86)	extrakce NCT endomagnetem za kontroly AVI, minim. PPV, endolaser, exokryo	1	40
17	45	pars plana	2,0 x 1,0	sítnice	1	4 (86)	extrakce NCT endomagnetem, minim. 23G PPV bez indukce PVD, endolaser, exokryo	1	18
18	31	rohovka	4,0 x 1,5	sítnice	0,4	3 (76)	sutura rohovk. rány, FAKO, IOL do sulku, extrakce NCT endomagnetem, minim. 20G PPV bez PVD, endolaser, exokryo	1	25
Průměr	35,1				0,7			0,9	97,5
Medián	32				0,9			1	96

Poznámka: BCVA = Best Corrected Visual Acuity



Obrázek 4. Pacient č. 16 – nitroční nález před zákrokem a vývoj jizvy po extrakci NCT a ošetření endolaserem

tělesa. Chirurgický zákrok proběhl 0 - 10 dní po primárním úraze (průměr 3,5 dní, medián 1,5 dne). U všech pacientů byla po dobu 7 - 10 dní podávána intravenózně širokospektrá antibiotika. (Obrázek 4, 5, 6 a 7)

BCVA při poslední kontrole se pohybovala v rozmezí 0,01 - 1,0 (průměr 0,93, medián 1,0).

U 2 pacientů byl při vstupním vyšetření přítomen řídký parciální hemoftalmus, který se postupně spontánně rezorboval.

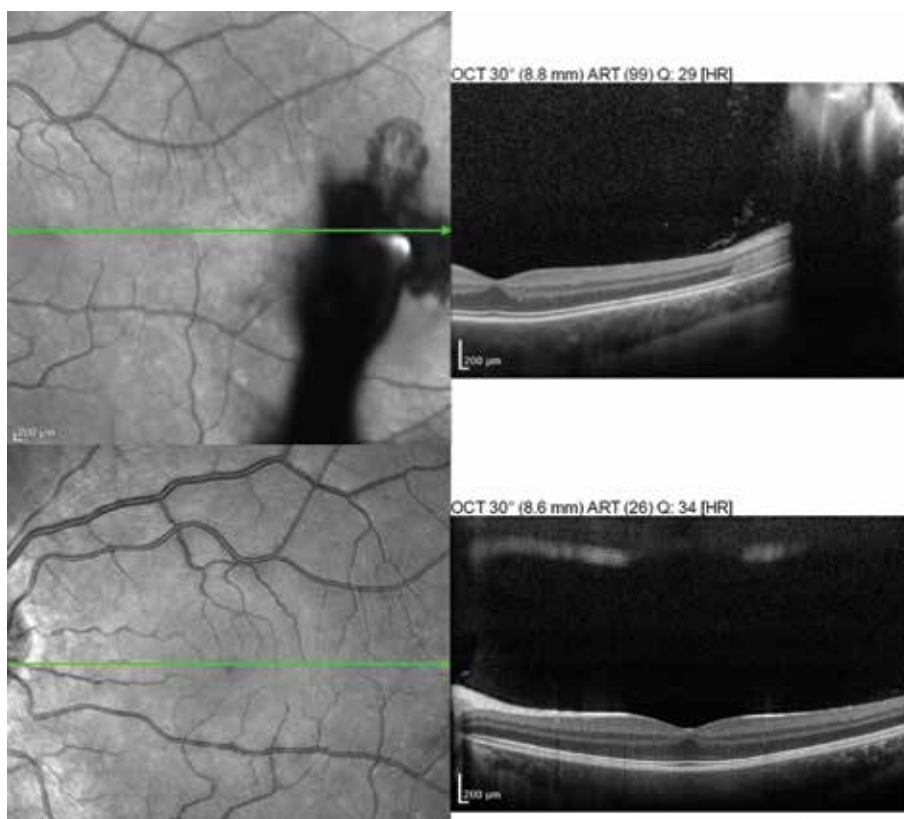
U 8 pacientů byla při vstupním vyšetření zjištěna traumatická katarakta – v 1 případě si stav čočky vyžádal chirurgické řešení (fakoemulzifikace a implantace IOL do sulku) současně s extrakcí NCT endomagnetem, v 1 případě byla provedena operace traumatické katarakty 14 měsíců po úraze. U zbývajících 6 pacientů je traumatická katarakta minimální a neovlivňuje centrální zrakovou ostrost (ve všech

případech je poslední BCVA 1,0), během sledovacího období (37-179 měsíců) katarakta významně neprogredovala.

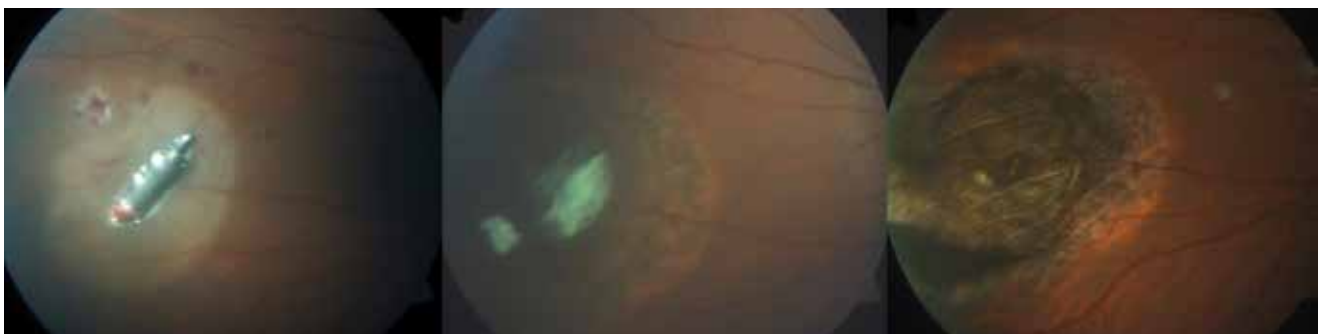Pooperačně jsme zaznamenali u 1 pacienta s NCT původně lokalizovaným v makulární oblasti pooperační komplikaci v podobě trakční makulopatie s BCVA 0,008. 3 měsíce po úraze bylo provedeno přetěti trakčního vitreoretinálního pruhu vitrektomem, pooperačně se BCVA sice nejprve zlepšila na 0,2, postupně byl pozorován pokles BCVA na 0,01 v důsledku rozvoje chorioretinální atrofie v místě dopadu NCT.

Další zaznamenanou pooperační komplikací byla decentrace IOL - stav si vyžádal chirurgickou repozici IOL 25 měsíců po úraze.

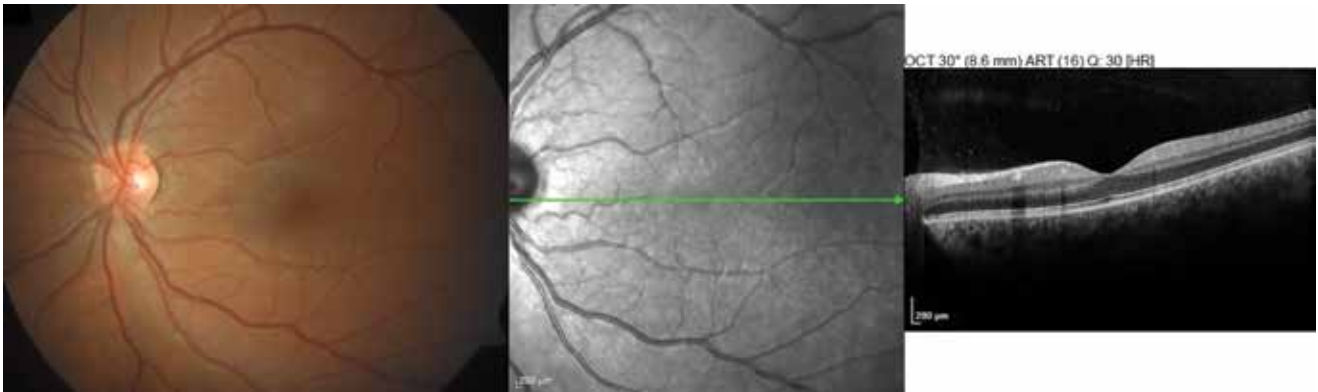
Ve skupině 1 tedy podstoupili 3 pacienti (16,7 %) po extrakci NCT další chirurgický zákrok (operace katarakty, repozice IOL, přetěti vitreoretinálního trakčního pruhu



Obrázek 5. Pacient č. 16 – OCT nález před extrakcí NCT a po zhojení



Obrázek 6. Pacient č. 13 – nález před výkonem a vývoj jizvy po extrakci NCT a zevní kryoretinopexi



Obrázek 7. Pacient č. 13 – nález 40 týdnů po výkonu

Tabulka 2. Rozdělení skupiny 1 a 2 na podskupiny dle Ocular Trauma Score (OTS) a srovnání výsledků

		Věk (roky)		Vstupní BCVA		Výsledná BCVA		Další chirurgický zákrok	
		Průměr	Medián	Průměr	Medián	Průměr	Medián	Průměr	Medián
Skupina 1	OTS 4	35,2	33	0,89	1,0	0,99	1,0	0	0
	OTS 3	34,8	31	0,18	0,16	0,76	1,0	0,6	1
Skupina 2	OTS 4	40,6	37	0,89	1,0	0,35	0,25	1,9	1
	OTS 3	46,3	46,5	0,23	0,13	0,42	0,28	1,9	2
	OTS 2	42,8	42,5	0,039	0,001	0,15	0,11	1,7	1,5
	OTS 1	53	52	0,0007	0,001	0,07	0,01	0,4	0

Poznámka: BCVA = Best Corrected Visual Acuity

vitrektomem), u zbývajících 15 pacientů (83,7 %) si stav během sledovacího období (průměr 97,5 měsíce, medián 96 měsíců) nevyžádal další chirurgický výkon.

Skupinu 2 tvoří 48 očí (72,7 %), 48 pacientů ve věku 21-77 let (průměr 44,3 let, medián 43,5 let), kteří byli opeřováni pomocí standardní 20G, resp. 23G PPV techniky s indukci PVD a extrakcí nitroočního cizího tělesa endomagnetem, popř. exomagnetem. Vstupní BCVA byla velmi různorodá od nejisté světelné projekce po 1,0 (průměr 0,33, medián 0,05). Vstupní rána byla sklerální u 15 pacientů, v rohovce u 24 pacientů a sklerokorneální u 9 pacientů. Extrakce NCT byla provedena 0 - 13 dní (průměr 3,25 dní, medián 3 dny) po úraze. V 8 případech byla provedena zároveň cerkláž. U 30 pacientů byla provedena lensektomie bez implantace IOL, v 1 případě byla provedena fakoemulzifikace s implantací IOL. Ve 12 případech bylo pro známky počínající endoftalmitidy aplikováno antibiotikum do sklivcového prostoru. U 37 očí byl do oka implantován silikonový olej, v 8 případech plyn. Výsledná BCVA se pohybuje v rozmezí amauróza až 1,0 (průměr 0,28, medián 0,06).

U 11 pacientů (21,9 %) stav nevyžadoval po extrakci NCT další chirurgický zákrok, 14 očí (29,2 %) podstoupilo během sledovacího období 1 chirurgický zákrok, 10 očí (20,8 %) 2 chirurgické zákroky, v 8 případech (16,7 %) byly provedeny 3 další chirurgické zákroky, u 3 očí (6,3 %) byla nutnost 4 následných chirurgických výkonů a u 2 očí

(4,2 %) si stav vyžádal dalších 5 operací. U 15 afakických pacientů byla provedena sekundární implantace IOL (z toho v 9 případech předněkomorové), u 9 pacientů byla provedena fakoemulzifikace s implantací zadněkomorové IOL. V 16 případech (33,3 %) bylo zjištěno a opeřováno trakční nebo rhexmatogenní odchlípení sítnice, z toho v 5 případech recidivující. U 3 pacientů se vyvinula sekundární epiretinální membrána, která si vyžádala chirurgické řešení.

Vzhledem k velmi různorodému nálezu ve skupině 2 jsme pacienty rozdělili do podskupin na základě výpočtu OTS – OTS 1 bylo stanoveno u 5 pacientů (10,4 %), OTS 2 u 16 pacientů (33,3 %), OTS 3 u 14 pacientů (29,2 %) a OTS 4 u 13 pacientů (27,1 %).

Porovnali jsme pooperační výsledky pacientů ze skupiny 1 a 2 s obdobnými vstupními parametry, tj. OTS 3 a OTS 4. (Tabulka 2)

U pacientů s OTS 3 ve skupině 1 se výsledná BCVA pohybovala v rozmezí 0,01 až 1,0 (průměr 0,762, medián 1,0). V 1 případě byla v rámci primárního zákroku provedena fakoemulzifikace s implantací IOL do sulku a u 1 oka byla provedena cerkláž. Celkem u 3 pacientů si stav vyžádal 1 další chirurgický zákrok (přerušování VR trakčního pruhu vitrektomem, operace traumatické katarakty, repozice IOL). Ve skupině 2 se stejným OTS byla výsledná BCVA v rozmezí certa až 1,0 (průměr 0,42, medián 0,28). V této

skupině byl v rámci primárního zákroku ve 13 případech implantován silikonový olej, pooperační nález umožnil aspiraci silikonového oleje ve 12 případech, v 1 případě je nutnost trvalé tamponády SO. U 2 očí byla našita cerkláž. Dále byla u skupiny 2 v rámci primárního zákroku v 7 případech provedena lensektomie bez implantace IOL a u 1 oka byla provedena fakoemulzifikace s implantací IOL (závěs), sekundární implantace IOL byla provedena u 4 očí (ve 3 případech implantována předněkomorová IOL) a fakoemulzifikace s implantací IOL v druhé době byla provedena ve 3 případech. U 6 očí se vyskytlo trakční odchlípení sítnice, ve 2 případech recidivující, u 1 oka byl proveden peeling epiretinální membrány.

U pacientů s OTS 4 ve skupině 1 byla výsledná BCVA v rozmezí 0,9 až 1,0 (průměr 0,99, medián 1,0). V rámci primárního zákroku byla u 1 oka provedena cerkláž a u 1 oka našita radiální plomba. U žádného oka si pooperační vývoj nevyžádal další chirurgický výkon. Ve skupině 2 se stejným OTS výsledná BCVA kolísala v rozmezí 0,02 až 1,0 (průměr 0,35, medián 0,25). U 7 očí byl v rámci primárního zákroku implantován expanzní plyn a u 5 očí silikonový olej, pooperační nález umožnil aspiraci silikonového oleje ve 3 případech. U 1 oka byla našita cerkláž. Dále byla v rámci primárního zákroku v 6 případech provedena lensektomie bez implantace IOL, sekundární implantace IOL byla provedena u 5 očí (ve 4 případech implantována předněkomorová IOL, v 1 případě zadněkomorová IOL do sulku) a fakoemulzifikace s implantací IOL v druhé době byla provedena ve 3 případech. V rámci dalšího chirurgického výkonu byla u 1 oka provedena lensektomie bez implantace IOL a u 4 očí fakoemulzifikace s implantací zadněkomorové IOL. U 6 očí se vyskytlo trakční odchlípení sítnice, v 1 případě recidivující.

DISKUSE

Penetrující poranění oka s cizím nitroočním tělesem v oblasti zadního segmentu oka je závažný stav s rizikem trvalého snížení centrální zrakové ostrosti až slepoty oka, resp. ztráty bulbu. Závažnost tohoto typu poranění spočívá především v riziku rozvoje infekční komplikace, toxické reakce na cizí těleso a rozsahu oční léze v průběhu nitrooční trajektorie cizího tělesa [16]. Jako negativní prognostické faktory byly definovány: velikost nitroočního tělesa větší

než 5 mm², přítomnost relativního aferentního pupilárního defektu (RAPD), prolaps nitroočních tkání, přítomnost odchlípení sítnice nebo krvácení do sklivce při vstupním vyšetření a vstupní zraková ostrost horší než 0,1 [8,14,16].

Zraková prognóza poranění bulbu může být predikována za pomoci tzv. zrakového traumatického skóre (Ocular Trauma Score, OTS), popsaného Kuhnem a spol. v roce 2002 [9]. Výpočet OTS je prováděn na základě vstupní nejlépe korigované zrakové ostrosti (BCVA) pacienta a přítomnosti 5 proměnných – ruptura bulbu, endoftalmitida, perforující poranění, odchlípení sítnice, RAPD. Výsledné OTS skóre je stratifikováno do 5 skupin, které reflektují předpokládané rozmezí centrální zrakové ostrosti oka 6 měsíců po úraze. (Tabulka 3 a 4)

Vzhledem k nejčastějšímu mechanismu vzniku penetrujícího poranění oka, tj. úder kovu na kov, postihuje především muže v produktivním věku. Všech 18 pacientů v našem souboru byli muži, u 14 pacientů se jednalo o pracovní úraz.

Standardním terapeutickým postupem u penetrujícího poranění oka s cizím metalickým tělesem uloženým v oblasti zadního segmentu je v dnešní době pars plana vitrektomie. Hlavním argumentem ve prospěch PPV techniky je snížení rizika odchlípení sítnice díky odstranění poškozeného sklivce. U mladých fakických pacientů je ale běžně pozorována progresse katarakty po PPV [2], je zde také zvýšené riziko indukce iatrogenního defektu sítnice nebo dokonce odchlípení sítnice, vzniku cystoidního makulárního edému nebo formace epiretinálních membrán [1,18]. V případě transsklerální extrakce exomagnetem, resp. endomagnetem bez PPV nebo s minimální PPV je naopak zvýšené riziko vzniku vitreoretinální trakce (v důsledku adherencí mezi nitroočním cizím tělesem a sítnicí) s možným rozvojem trakční amoce sítnice nebo iatrogenních trhlin sítnice s následným rhytmogenním odchlípením sítnice, riziko rozvoje proliferativní vitreoretinopatie nebo hemoftalmu [12]. V řádu hodin se navíc kolem nitroočního tělesa vytváří fibrinová kapsula, která může bránit extrakci tělesa exomagnetem [14]. Dalším potenciálním rizikem této techniky je přítomnost sice metalického, ale nemagnetického nitroočního tělesa [15], které není možné magnetem extrahovat. Díky obsáhlým studiím mapujícím bezpečnost intravitreálních aplikací různých léčiv [19] je ale naopak známo, že i opakovaná jednoduchá vitreoretinální intervence v oku bez PVD zůstává obvykle asymptomatická s malým rizikem

Tabulka 3. Ocular Trauma Score (OTS) – reprodukováno dle Kuhna a spol. [15]

Vstupní BCVA	Základní body	Proměnná	Odečet bodů	Součet bodů	OTS
Bez světelné projekce	60	Ruptura bulbu	-23	0 - 44	1
Světelná projekce/pohyb ruky	70	Endoftalmitida	-17	45 - 65	2
1/200 - 19/200	80	Perforace bubu	-14	66 - 80	3
20/200 - 20/50	90	Odchlípení sítnice	-11	81 - 91	4
> 20/40	100	RAPD	-10	92 - 100	5

Poznámka: RAPD = Relative afferent pupillary defect

Tabulka 4. Výpočet předpokládané výsledné BCVA. Ocular Trauma Score (OTS) – reprodukováno dle Kuhna a spol. [15]

Součet bodů	OTS	Bez světelné projekce	Světelná projekce/pohyb ruky	1/200-19/200	20/200-20/50	>20/40
0 - 44	1	74 %	15 %	7 %	3 %	1 %
45 - 65	2	27 %	26 %	18 %	15 %	15 %
66 - 80	3	2 %	11 %	15 %	31 %	41 %
81 - 91	4	1 %	2 %	3 %	22 %	73 %
92 - 100	5	0 %	1 %	1 %	5 %	94 %

Poznámka: BCVA = Best Corrected Visual Acuity

iatrogenní indukce trakčního odchlípení sítnice nebo jiné závažné komplikace.

U 8 pacientů v našem souboru byla při vstupním vyšetření přítomna traumatická katarakta – 1 případ si vyžádal chirurgické řešení katarakty současně s extrakcí NCT, v 1 případě byla během sledovacího období zjištěna progresse, která si 14 měsíců po úrazu vyžádala chirurgické řešení (fakoemulzifikace a implantace zadněkomorové IOL). U zbývajících 6 očí katarakta díky minimálně invazivnímu zákroku v pooperačním období ani během dlouhé sledovací doby neprogredovala a pacienti si zachovali vlastní čočku se schopností akomodace.

U všech pacientů v souboru bylo nitrooční cizí těleso malé (maximálně 5mm v největším rozměru), což je jeden z hlavních pozitivních prognostických faktorů [14].

Minimálně invazivní zákrok jsme v naprosté většině zvolili u mladších pacientů s dobře transparentní čočkou se zachovanou akomodační schopností. Výjimku tvoří 70letý muž, u kterého bychom standardně indikovali PPV postup. Pacient měl ale dobře transparentní oční média, zatím neodloučenou ZSM a minimální poškození zadního segmentu. Z osobních a zdravotních důvodů preferoval minimálně invazivní chirurgický postup. Během sledovacího období (37 měsíců) do jeho úmrtí jsme nezaznamenali progresi traumatické katarakty nebo jinou nitrooční komplikaci.

Dalším pacientem, u kterého jsme tento postup (bez PPV) zvolili mimo námi definovaná indikační kritéria, byl mladý

muž s velmi nízkou vstupní BCVA (0,008, tj. 0,4/50) v důsledku dopadu NCT do makulární oblasti. Pro minimálně invazivní postup jsme se rozhodli vzhledem k intaktní čočce a dobrému stavu sklivce bez odloučené ZSM. Právě u tohoto pacienta se objevila komplikace v podobě rozvoje vitreomakulárního trakčního pruhu s rizikem progresse do trakčního odchlípení sítnice, stav si vyžádal chirurgický zákrok. Opět jsme s ohledem na stav čočky a věk pacienta zvolili minimálně invazivní řešení a 4 měsíce po úraze jsme provedli přetěti vitreoretinálního trakčního pruhu vitrektomií bez PPV. Během následného sledovacího období (139 měsíců) nebyla zaznamenána další komplikace.

ZÁVĚR

V éře pars plana vitrektomie je extrakce nitroočního cizího tělesa z oblasti zadního segmentu oka bez PPV považována za kontroverzní postup s řadou rizik. Jak ukazuje soubor pacientů z našeho pracoviště, v případě pečlivě zvážené indikace a v rukou zkušeného vitreoretinálního chirurga je možné provést bezpečnou extrakci NCT ze zadního segmentu oka transsklerálně pomocí exomagnetu, popř. endomagnetem za vizuální kontroly kontaktním světlem a s minimální PPV, zvýšit tak šanci pacienta na zachování vlastní čočky a akomodačních schopností oka a snížit riziko nutnosti dalších chirurgických zákroků na postiženém oku.

LITERATURA

1. **Al-Amro, SA., Khan, NM., Kangave, D.:** Visual outcome and prognostic factors after vitrectomy for posterior segment foreign bodies. *Eur J Ophthalmol*, 10(4); 2000: 304-311.
2. **Blodi, BA., Paluska, SA.:** Cataract after vitrectomy in young patients. *Ophthalmology*, 104(7); 1997: 1092-1095.
3. **Cillino, S., Casuccio, A., Di Pace, F. et al.:** A five – year retrospective study of the epidemiological characteristics and visual outcomes of patients hospitalized for ocular trauma in a Mediterranean area. *BMC Ophthalmology*, 8(1); 2008: 6.
4. **Ehlers, JP., Kunimoto, DY., Ittoop, S. et al.:** Metallic intraocular foreign bodies: characteristics, interventions, and prognostic factors for visual outcome and globe survival. *Am J Ophthalmol*, 146(3); 2008: 427-433.
5. **Fabian, ID., Moisseiev, E., Moisseiev, J. et al.:** Macular hole after vitrectomy for primary rhegmatogenous retinal detachment. *Retina*, 32(3); 2012: 511-519.
6. **Guevara-Villarreal, DA., Rodriguez-Valdés, PA.:** Posterior segment intraocular foreign body: extraction surgical techniques, timing, and indications for vitrectomy. *J Ophthalmol*, 2016; 2016: 2034509. doi: 10.1155/2016/2034509. eCollection 2016.
7. **Jonas, JB., Knorr, HLJ., Budde WM.:** Prognostic factors in ocular injuries caused by intraocular or retrobulbar foreign bodies. *Ophthalmology*, 107(5); 2000: 823-828.
8. **Karel, I., Diblík, P.:** Management of posterior segment foreign bodies and long-term results. *Eur J Ophthalmol*, 5(2); 1995: 113-8.
9. **Kuhn, F., Maisiak, R., Mann, L. et al.:** Theocular trauma score (OTS). *Ophthalmology Clinics of North America*, 15(2); 2002: 163-165.
10. **Li, L., Lu, H., Ma, K. et al.:** Etiologic causes and epidemiological characteristics of patients with intraocular foreign bodies: retrospective analysis of 1340 cases over ten years. *J Ophthalmol*, 2018; 2018: 6309638. doi: 10.1155/2018/6309638. E Collection 2016.
11. **May, DR., Kuhn, FP., Morris, RE. et al.:** The epidemiology of serious eye injuries from the United States Eye Injury Registry. *Gra-*

- efes Arch Clin Exp Ophthalmol, 238(2); 2000: 153-157.
12. **Mester, V., Kuhn, F.:** Ferrous intraocular foreign bodies retained in the posterior segment: management options and results. Int Ophthalmol, 22(6); 1998: 355-362.
 13. **Modjtahedi, BS., Rong, A., Bobinski, M. et al.:** Imaging characteristics of intraocular foreign bodies: a comparative study of plain film X-ray, computed tomography, ultrasound and magnetic resonance imaging. Retina, 35(1); 2015: 95-104.
 14. **Nicoara, SD., Irimescu, I., Calinici, T. et al.:** Intraocular foreign bodies extracted by pars plana vitrectomy: clinical characteristics, management, outcomes and prognostic factors. BMC Ophthalmol, 15; 2015: 151. doi: 10.1186/s12886-015-0128-6. E Collection 2015.
 15. **Panissod, PNMR.:** study and magnetic properties of vanadium based alloys with transition metals. Journal of Physics F: Metal Physics, 4(3); 1974: 484-496.
 16. **Parke 3rd, DW., Flynn Jr, HW., Fisher, YL.:** Management of intraocular foreign bodies: a clinical flight plan. Can J Ophthalmol, 48(1); 2013: 8-12.
 17. **Parke 3rd, DW., Pathengay, A., Flynn Jr, HW. et al.:** Risk factors for endophthalmitis and retinal detachment with retained intraocular foreign bodies. J Ophthalmol, 2012; 2012: 758526. doi: 10.1155/2012/758526. E Collection 2012.
 18. **Weissgold, DJ., Kausha, P.:** Late onset of rhegmatogenous retinal detachments after successful posterior segment intraocular foreign body removal. Br J Ophthalmol, 89(3), 2005: 327-331.
 19. **Wu, L., Martinez-Castellanos, MA., Quiroz-Mercado, H. et al.:** Pan American Collaborative Retina Group (PACORES): Twelve-month safety of intravitreal injections of bevacizumab (Avastin): results of the Pan-American Collaborative Retina Study Group (PACORES). Graefes Arch Clin Exp Ophthalmol, 246(1); 2008: 81-87.
 20. **Yeh, S., Colyer, MH., Weichel, ED.:** Current trends in the management of intraocular foreign bodies. Curr Opin Ophthalmol, 19(3); 2008: 225-233.
 21. **Zhang, Y., Zhang, MN., Jiang, CH. et al.:** Intraocular foreign bodies in China: clinical characteristics, prognostic factors, and visual outcomes in 1421 eyes. Am J Ophthalmol, 152(1); 2011: 66-3.