

PERIFERNÍ EXSUDATÍVNÍ HEMORAGICKÁ CHORIORETINOPATIE

SOUHRN

Periferní exsudativní chorioretinopatie (PEHCR) je poměrně vzácné a hlavně málo známé a proto i málo diagnostikované onemocnění periferie sítnice u pacientů převážně vyššího věku. Zasažena bývá hlavně temporální periferie. Zhruba ve 30 % bývá nález oboustranný. Klinicky se projevuje multilobulárními prominencemi v periferii, které někdy mohou připomínat melanom chorioidei. Jde o exsudace a hemoragie pod sítnici nebo pod retinálním pigmentovým epitelem (RPE). V průběhu týdnů a měsíců dochází k resorbci a oploštění a v postižených oblastech zůstává chorioretinální atrofie různého stupně, kombinovaná někdy s retinální fibrózou a hyperplasií RPE. Pokud afekce zůstane ohraničena na periferii, nemusí být ovlivněna centrální zraková ostrost. Afekce se považuje za periferní obdobu vlhké formy věkem podmíněné makulární degenerace nebo periferní formu idiopatické polypoidální choroidální vaskulopatie. Diferenciálně diagnosticky nutno vyloučit především maligní melanom chorioidei a ciliochoroidální ablaci.

Kazuistika: Popsán a fotodokumentován vlastní případ 83 leté pacientky s oboustranným PEHCR. Během sledovacího období jsme zachytili vznik nové prominence čerstvého krvácení pod sítnicí a pod RPE v horní periferii. Fotodokumentace ložiska brzy po vzniku a dále pak ve stadiu resorbce za několik týdnů. Afekce zůstaly ohraničené na periferii a neměly vliv na centrální vidění. To bylo ovlivněno drúzovou degenerací makuly a vitreomakulárním trakčním syndromem s výraznou epiretinální membránou.

Závěr: PEHCR je málo časté nebo málo diagnostikované onemocnění periferie sítnice u starých pacientů. Dochází k exsudaci a krvácení pod sítnicí a/nebo RPE. Během týdnů až měsíců se vyhojí chorioretinálními jizvami a subretinální fibrózou. Centrální vidění nemusí být porušeno, pokud se ložiska nerozšíří do makuly.

Klíčová slova: periferní exsudativní hemoragická chorioretinopatie, chorioretinální atrofie, subretinální fibróza, melanom chorioidei

SUMMARY

PERIPHERAL EXUDATIVE HEMORRHAGIC CHORIORETINOPATHY

Peripheral exudative hemorrhagic chorioretinopathy (PEHCR) is relatively rare and especially less known and therefore less often diagnosed condition of the retina periphery predominantly in patients of higher age. Usually temporal periphery is affected. The finding is bilateral in approximately 30 %. Clinically it manifests by multilobular prominences in periphery, which can sometimes resemble choroidal melanoma. It concerns exudations and hemorrhages under retina (sub-retinal) or under retinal pigment epithelium (sub-RPE). Within weeks or months hemorrhagy is resorbed and flattened and chorioretinal atrophy of various grade remains in affected area, sometimes combined with retinal fibrosis. If the affected area remains limited to the periphery, the central visual acuity does not have to be reduced. Affection is considered to be peripheral form of wet age-related macular degeneration or peripheral form of idiopathic polypoidal choroidal vasculopathy. By differential diagnosis is necessary to exclude especially malignant choroidal melanoma and choroidal detachment.

Case report: Own case of 83 years old patient with bilateral PEHCR is described and photo documented. Creation of new prominence - fresh

Mazal Z.

Oční oddělení Klaudiánovy nemocnice
Mladá Boleslav

Přednosta: prim. MUDr. Zdeněk Mazal

*Autor práce prohlašuje, že vznik
a téma odborné práce není ve střetu
zájmu a není podpořeno žádnou
firmou.*



MUDr. Zdeněk Mazal
Havlíčková 880
29301 Mladá Boleslav
zdenek.mazal@onmb.cz

Do redakce doručeno dne: 1. 2. 2019
Do tisku přijato dne: 7. 3. 2019

bleeding under retina and RPE in superior periphery – had been captured. Photo documentation of lesion in early stage and in stage of resorbition after several weeks. Affected areas remained limited to periphery and did not have influence on central vision. That was influenced by degeneration of macula and vitreomacular traction syndrome with distinct epiretinal membrane.

Conclusion: PEHCR is less frequent or less diagnosed condition of the retina periphery in old patients. Ongoing exudation and sub-retinal or sub-RPE bleeding. Within weeks heals with chorioretinal scars and subretinal fibrosis. Central vision does not have to be damaged, if lesions do not spread to macula.

Key words: peripheral exudative hemorrhagic chorioretinopathy, chorioretinal atrophy, subretinal fibrosis, choroidal melanoma

Čes. a slov. Oftal., 75, 2019, No.2, p. 80–84

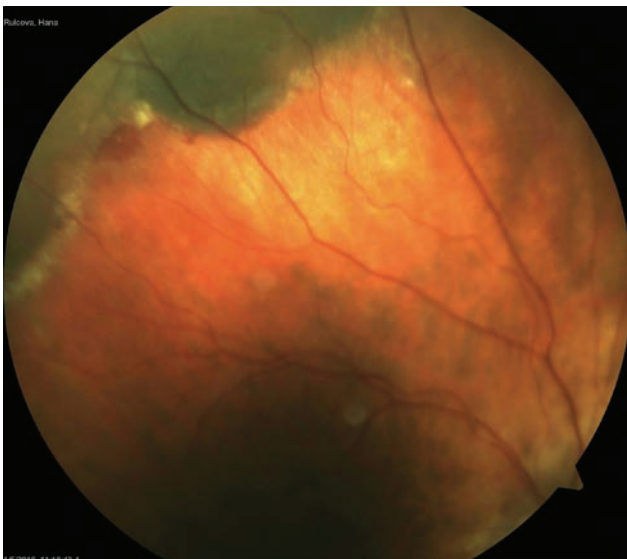
ÚVOD

Periferní exsudativní hemoragickou chorioretinopatií (PEHCR) popsal poprvé Annesley v roce 1980 [1]. Jde o málo časté postižení především temporální periferie sítnice mezi ora serrata a ekvátorem u starších pacientů ve věku kolem osmdesáti let. Častěji jsou postiženy ženy [5]. Ve 30 % je onemocnění oboustranné [1,5,11]. Je charakterizované různým počtem hemoragií a exsudací pod sítnicí a pod retinálním pigmentovým epitelem (RPE). Hemoragie pod RPE mívají mírně kopulovitý tvar tmavě šedé barvy a mohou připomínat melanom choroidei [9,10]. Makula většinou není postižena, takže i centrální vidění nemusí být ovlivněno [5]. Průběh onemocnění je variabilní, většinou dochází k postupné resorbci hemoragií i exsudátů/transudátů a k oploštění lézí v průběhu týdnů až měsíců. V postižených místech potom zůstávají ložiska a oblasti chorioretinální atrofie, hyperplazie RPE a subretinální fibrózy různého stupně. Během hojení mohou vzniknout čerstvá ložiska a můžeme proto vidět léze v různém stádiu hojení. Přesná etiologie je nejasná. Onemocnění se považuje za periferní variantu vlhké formy věkem podmíněné makulární

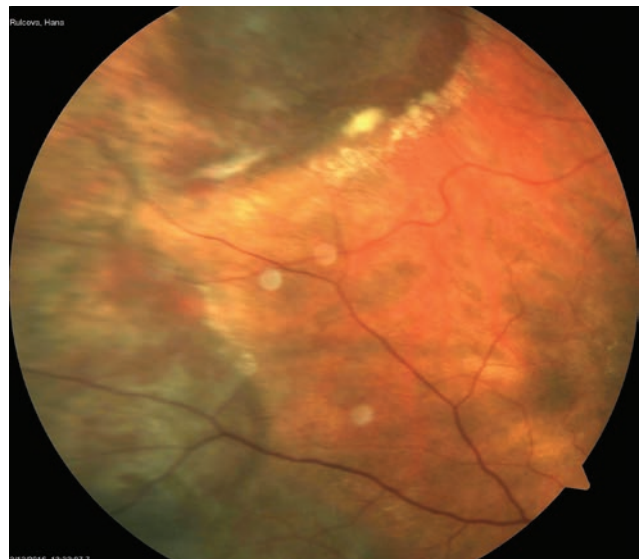degenerace (VPMD) nebo polypoidální choroidální vaskulopatie (PCV) [2-4,10]. Fluorescenční angiografie (FA) ukazuje většinou úplnou blokádu choroidální fluorescence [9,11,12], na ultrazvuku B (UZ-B) vidíme ploché až lehce kopulovité prominence s různou reflexivitou [9,11,12]. Na základě vyšetření angiografie s indocyaninovou zelení (ICGA) jde dle některých autorů asi o spektrum periferních vaskulopatií s nebo bez choroidálních polypů [5,12]. Diferenciálně diagnosticky je nejdůležitější odlišení od melanomu choroidei. PEHCR je většinou lokalizován mezi ora serrata a ekvátorem [11], zatímco melanom většinou mezi makulou a ekvátorem [11], PEHCR často postihuje 1 a více kvadrantů, kdežto melanom většinou méně než 1 kvadrant [11], PEHCR bývá často oboustranný, melanom většinou jednostranný [9]. Terapeuticky se zkouší aplikace preparátů blokujících vaskulární endoteliální růstový faktor (anti-VEGF) v případech postižení makuly [7,12]. Byl prokázán příznivý, "sušící" efekt, který ale není vždy trvalý [7].

Vlastní pozorování

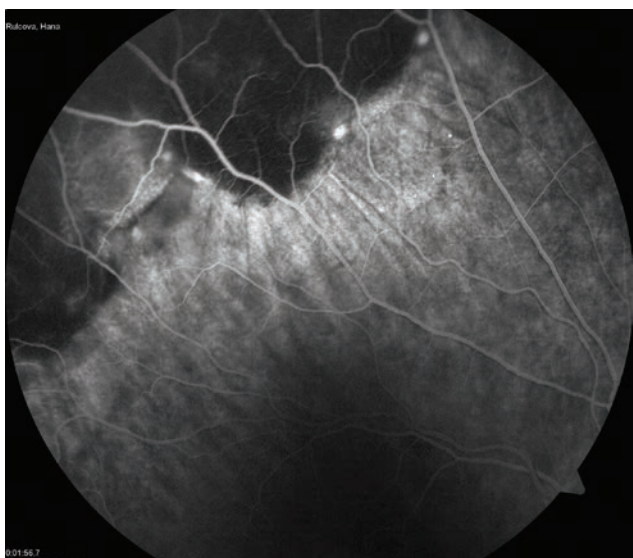
Při rutinním vyšetřování 83 leté pacientky před operací katarakty byly zjištěny na **levém oku (LO)** v horní a na-



Obrázek 1a. Subretinální a sub-RPE hemoragie LO



Obrázek 1b. Subretinální a sub-RPE hemoragie v částečné resorbci LO



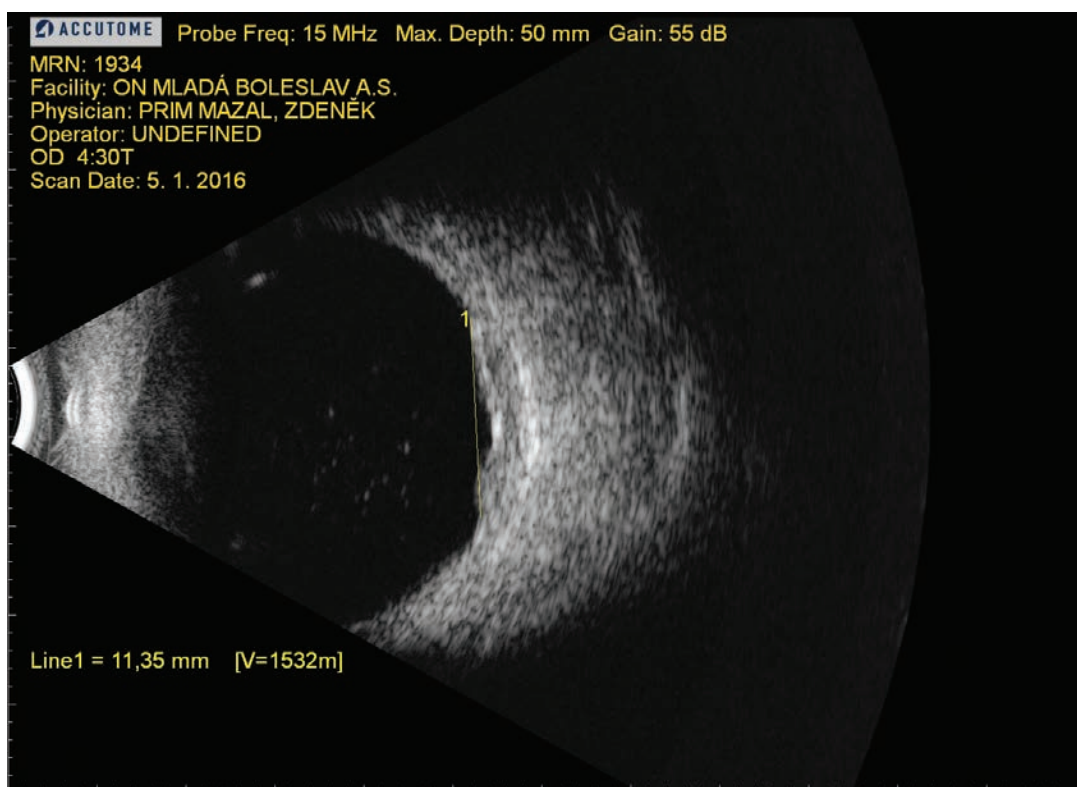
Obrázek 2. FA periferních lézí-blokáda basální fluorescence LO

sální periferii šedavé prominující subretinální hemoragie a hemoragické ablace RPE, některé již v postupné resorbci (obrázek 1). V temporální dolní periferii byly oblasti chorioretinální atrofie. V centrální krajině byla výrazná epiretinální membrána s vitreoretinální trakcí. FA ukázala úplnou blokádu basální fluorescence v místech čerstvých sub-retinálních a sub-RPE hemoragií (obrázek 2). UZ-B

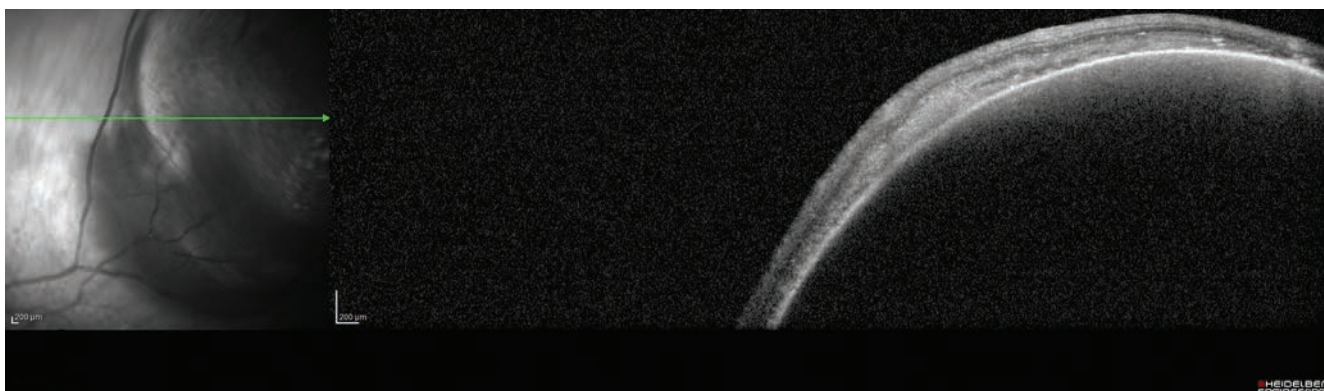
prokazuje nízké promínence různé reflexivity a na optické koherenční tomografii (OCT) vidíme hemoragickou ablaci RPE (obrázky 3a, 3b). Na **pravém oku (PO)** byly zjištěny převážně v temporální dolní periferii oblasti staré chorioretinální atrofie se subretinální fibrózou a nepravidelnou hyperplasií retinálního pigmentu (obrázek 4). Pacientka byla pravidelně sledovaná. V průběhu sledování byla na LO provedena operace šedého zákalu a později i pars plana vitrektomie pro vitreomakulární trakční syndrom (VMTS). Periferní hemoragie a exsudace na LO se postupně resorbovaly a v postižených místech vzniká chorioretinální atrofie. Za 18 měsíců se na levém oku vytvořila čerstvá černo-šedavá prominence v horním temporálním kvadrantu, způsobená krvácením pod sítnici a RPE (obrázek 5a). V průběhu několika týdnů pozorujeme zřetelnou resorbci, oploštění a tvorbu subretinální fibrózy (obrázek 5b). Během sledovací doby asi 30 měsíců se léze nerozšířily přes cévní arkády a neovlivnily centrální vizus. Ten je ovlivněn jednak suchou VPMD, jednak následky VMTS, ale nikoliv v důsledku PEHCR. Proto hodnoty vidění neuvádím. Na pravém oku se nález neměnil a po celou sledovací dobu přetrvávala původní chorioretinální atrofie se subretinální fibrózou staršího data.

DISKUSE

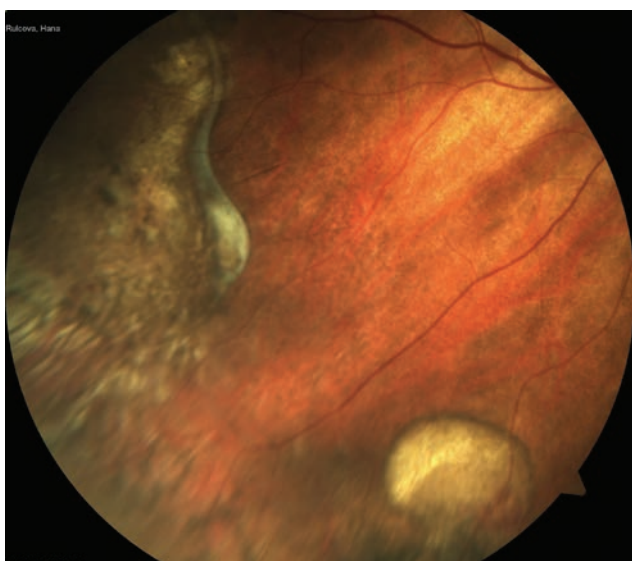PEHCR se považuje za málo časté onemocnění. Může k tomu možná přispívat periferní lokalizace popisovaných lézí, které velmi často neovlivňují centrální vidění a nejsou



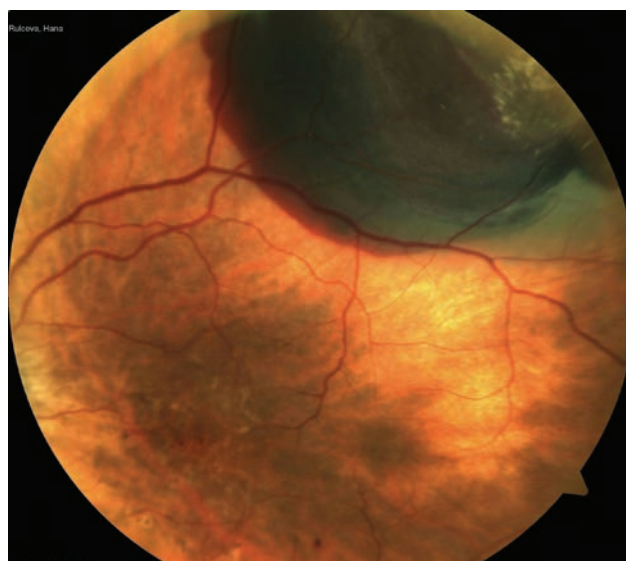Obrázek 3a. UZ-B periferní léze LO



Obrázek 3b. OCT hemorragická ablace RPE



Obrázek 4. Atrofická ložiska s fibrózou PO



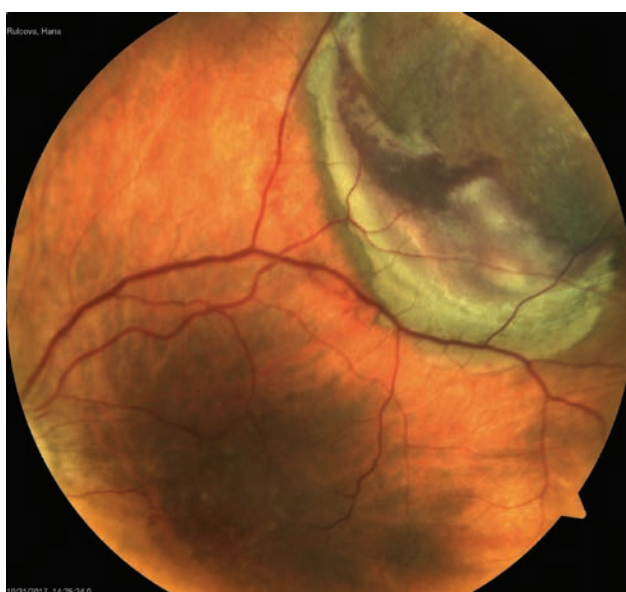Obrázek 5a. Čerstvé ložisko sub-RPE krvácení LO

proto v akutní fázi diagnostikované. Po spontánní resorbci zůstávají jen oblasti nespecifické chorioretinální atrofie s hyperplasií RPE a případně se subretinální fibrózou. Diagnostika se opírá o oftalmoskopický a biomikroskopický nález doplněný FA, případně ICGA a dále UZ-B a OCT. Kvalitní fotodokumentace periferních lézí běžnou funduskamerou, zvláště při užší zornici může být obtížná. Diferenciálně diagnosticky je potřeba myslet především na melanom cévnatky nebo ciliárního tělesa a dále na ciliochoroidální ablacii (po nitroočních operacích, oční dekompresní syndrom) nebo ciliochoroidální efuzi (idiopatická, uveitidy, skleritidy, nanofthalmus). Pacienty je nutno sledovat především v akutní fázi a vyloučit již zmiňovaný melanom choroidei.

Nález u naší pacientky plně odpovídá popisu nálezům v literatuře [1-13].

ZÁVĚR

PEHCR je zřídka diagnostikovaná afekce periferie sítnice u starých pacientů, kdy dochází ke krvácení a exuda-



Obrázek 5b. Stav téhož ložiska za 2 měsíce-postupující resorbce


ci pod sítnici a/nebo pigmentovým epitelem sítnice. Po několika týdnech až měsících se ložiska začnou oplošťovat a zanechávají oblasti chorioretinální atrofie s hyperplasií RPE. Někdy vznikne i subretinální fibróza. PEHCR nemusí mít vliv na centrální vidění. Odlišit v prvních fázích mu-

síme především maligní melanom choroidei a ciliárního tělesa. Pacienta je proto nutno sledovat. Onemocnění se považuje za periferní formu vlhké VPMD a/nebo PCV. Terapeuticky se zkouší u pacientů s postižením makuly aplikací anti-VEGF.

LITERATURA

1. **Annesley, WH Jr.:** Peripheral exudative hemorrhagic chorioretinopathy. *Trans Am Ophthalmol Soc*, 78; 1980: 321-364.
2. **Collaer, N., James, C.:** Peripheral exudative and hemorrhagic chorio-retinopathy...the peripheral form of age-related macular degeneration? Report on 2 cases. *Bull Soc Belge Ophthalmol*, 305; 2007: 23-26.
3. **Goldman, DR., Freund, KB., McCannel, CA.:** Peripheral polypoidal chorioideal vasculopathy as a cause of peripheral exudative hemorrhagic chorioretinopathy: A report of 10 eyes. *Retina*, 33(1); 2013: 48-55.
4. **Mantel, I., Schalenbourg, A., Zografos, I.:** Peripheral exudative hemorrhagic chorioretinopathy: polypoidal chorioideal vasculopathy and hemodynamic modifications. *Am J Ophthalmol*, 153(5); 2012 :910-922.e2.
5. **Mantel, I., Uffer, S., Zografos, I.:** Peripheral exudative hemorrhagic chorioretinopathy: a clinical, angiographic and histologic study. *Am J Ophthalmol*, 148(6); 2009: 932-938.
6. **Mashayekhi, A., Shields, CL., Shields, JA.:** Peripheral exudative hemorrhagic chorioretinopathy: a variant of polypoidal chorioideal vasculopathy? *J Ophthalmic Vis Res*, 33(1); 2013: 264-267.
7. **Sabherwal, NS., Chris, JL., Shields, CL.:** Peripheral exudative hemorrhagic chorioretinopathy simulating chorioideal melanoma. *Retina Today*, 4; 2014: 47-49.
8. **Seibel, I., Hager, A., Duncker, T., et al.:** Anti-VEGF therapy in symptomatic peripheral exudative hemorrhagic chorioretinopathy (PEHCR) involving the macula. *Graefes Arch Clin Exp Ophthalmol*, 254(4); 2016: 653-659.
9. **Shields, CL., Furuta, M., Thangappan, A., et al.:** Metastasis of uveal melanoma millimeter-by-millimeter in 8033 consecutive eyes. *Arch Ophthalmol*, 127; 2009: 989-998.
10. **Shields, JA., Mashayekhi, A., Ra, S.:** Pseudomelanomas of the posterior uveal tract: the 2006 Taylor R.Smith Lecture. *Retina*, 25(6); 2005: 767-771.
11. **Shields, CL., Sakazar, PF., Mashayekhi, A.:** Peripheral exudative hemorrhagic chorioretinopathy simulating chorioideal melanoma in 173 eyes. *Ophthalmology*, 116(3); 2009: 529-535.
12. **Studnička, J.:** Periferní exudativní hemoragická chorioretinopatie. In Studnička, J. et al.: Onemocnění sítnice a cévnatky v praxi. Praha, Mladá fronta, 2018, s. 142-144.
13. **Warren, A., Welch, J., Shields, CL.:** Peripheral exudative hemorrhagic chorioretinopathy with polyps. *Retina Today*, 12(2); 2017: 38-40.

Práce byla formou přednášky ve zkrácené verzi přednesena na Kongresu ČVRS 2017 v Mikulově.



Jarmila Heissigerová a kol.

OFTALMOLOGIE

Pro pregraduální i postgraduální přípravu

Maxdorf 2018, 380 str.

ISBN: 978-80-7345-580-4

Formát: 200 × 265 mm, vázaná

Cena: 1295 Kč

Anotace:

Kompletní a moderní přehled očního lékařství v atraktivním grafickém zpracování usnadňujícím zapamatování a vyhledávání potřebných informací. V čele rozsáhlého autorského kolektivu českých oftalmologů stojí prof. MUDr. Jarmila Heissigerová, Ph.D., MBA, přednostka Oční kliniky 1. LF UK a VFN. Publikace obsahuje ve srozumitelné formě všechny vyšetřovací metody používané v současné oftalmologii, od klasických až po ty nejmodernější. Podobně přehledně je pojata také terapie, opět od klasických zevních přípravků až po sofistikovanou biologickou léčbu. Kniha je určena především oftalmologům, a to jak v rámci přípravy na specializační zkoušky, tak jako příručka pro každodenní ambulantní či nemocniční praxi

Objednávky zasílejte e-mailem nebo poštou: LD, s.r.o., Tiskárna Prager, Elišky Přemyslovny 1335, 150 00 Praha 5, e-mail: tiskarnaprager@prager-print.cz, mobil: 602 377 675.