

KERATOPIGMENTÁCIA (TETOVÁŽ ROHOVKY) – PRVÉ SKÚSENOSTI

SOUHRN

Úvod: Keratopigmentácia alebo tetováž rohovky predstavuje osobitné kozmetické riešenie leukómov a iných patologických zmien rohovky, prípadne tiež dúhovky. Podstatou zákroku je spravidla zlepšenie vzhľadu postihnutého oka vpravením rozličných pigmentov do rohovkovej strómy. Najčastejšie využívané sú v dnešnej praxi prevažne komerčne dostupné sety sterilizovaných pigmentov pre bežné tetovanie kože, viac ako vhodným substrátom sú aj biokompatibilné mikronizované minerálne pigmenty.

Metodika: V našej práci sme sa venovali kazuistikám štyroch pacientov, ktorí prejavili spontánny záujem o zlepšenie kozmetického vzhľadu ich slepého oka s leukómom rohovky. U pacientov sme zvolili riešenie cestou keratopigmentácie rohovky s použitím bežne dostupných tetovacích pigmentov určených primárne na tetovanie kože.

Výsledky: Výsledný vzhľad postihnutého oka po zákroku bol u všetkých sledovaných pacientov viac ako uspokojivý. Kontrolné vyšetrenia neodhalili nežiaduce zmeny v zmysle difúzie, blednutia, zmien odtieňa pôvodnej pigmentácie rohovky, nedošlo ku vzniku žiadnych komplikácií, ani k toxickej, resp. k imunitnej reakcii na použitý atrament. Subjektívne prejavili všetci štyria pacienti úplnú spokojnosť s kozmetickým efektom tohto zákroku.

Záver: Podľa doterajších výsledkov našej štúdie je keratopigmentácia bezpečná a relatívne jednoduchá chirurgická metóda. Je tiež ekonomicky nenáročná, nevyžaduje hospitalizáciu pacienta a je spojená s krátkym obdobím rekonvalescencie.

Kľúčové slová: keratopigmentácia, tetováž rohovky, leukóm rohovky, slepé oko

SUMMARY

KERATOPIGMENTATION (CORNEAL TATTOO) – OUR FIRST EXPERIENCE

Introduction: Keratopigmentation or corneal tattooing represents an unique cosmetic solution for corneal leucomas and also for other pathological changes affecting cornea or iris. Procedure is based on pigment insertion into the corneal stroma. Goal is to improve the appearance of the affected eye. These days are most frequently used tattoo kits with different sterilised inks made primary for skin tattooing. As a new possibility there are also available biocompatible micronized mineral pigments.

Methods: Authors will introduce four case reports of four patients with corneal leucomas, who wanted to undergo the corneal tattooing to improve the cosmetic appearance of their blind eyes. Authors decided for keratopigmentation with an use of inks intended primary for skin tattooing.

Results: In all four patients was the final appearance of tattooed cornea more than satisfying. Postoperative examination didn't detect diffusion, fading, colour changes of the pigments. No complications such as toxic or immune reaction due to the pigment were recorded. All four patients were subjectively fully satisfied with the cosmetic result of the keratopigmentation.

Conclusion: Based on the first experience authors consider keratopigmentation to be a safe and relatively uncomplicated surgical method. Corneal tattooing is also quite cheap, does not require patient's hospitalization and postoperative reconvalescence in usually short term.

Key words: keratopigmentation, corneal tattoo, corneal leucoma, blind eye

Čes. a slov. Oftal., 74, 2018, No. 4, p. 140-144

ÚVOD

Keratopigmentácia (KTP), alebo tetováž rohovky je metóda, ktorej podstatou je vpravenie pigmentov do strómy rohovky. Využíva sa obvykle na zlepšenie kozmetického vzhľadu u slepých očí s leukómom rohovky v prípadoch, kedy nie je možné z rôznych dôvodov vykonať iný zákrok (exenterácia, keratoplastika). Tetováž rohovky je možné použiť aj na vidiacich očiach napr. u očí s defektmi dúhovky alebo fixovanou mydriázou [3] (najčastejšie po úrazoch), eventuálne tiež pri leukokórii [5]. Riziko predstavuje predov-

šetkým toxická reakcia stromálnych keratocytov, endotelu a štruktúr prednej komory na použitý pigment, keratitída až rohovkový vred, ale aj postupné vyblednutie, difúzia či zmena pôvodného sfarbenia pigmentu, nadmerná, prípadne nedostatočná pigmentácia. Problémom môže byť tiež rozdielne výsledné sfarbenie oproti druhému oku [2]. Existuje niekoľko techník tetováže rohovky, od jednoduchého povrchového zafarbenia rohovky, cez pigmentáciu rohovky pomocou ihlových aplikátorov pigmentu, inzerciu farbiva do strómy rohovky cestou lamelárnych intrastromálnych kanálov, až po jeho aplikáciu pod rohovkovú la-

Žiak P.^{1,2}, Kapitánová K.^{2,1}, Halička J.^{1,2},
Mojžiš P.³

¹ Očná klinika JLF UK a UN Martin
(prednosta kliniky MUDr. Žiak Peter, PhD.)

² UVEA Mediklinik, Martin- Priekopa
(medicínsky riaditeľ MUDr. Žiak Peter, PhD.)

³ Očné centrum Teplice, Premium Clinic,
s.r.o., (lekársky riaditeľ MUDr. Mojžiš Peter, PhD., FEBO)

Korešpondujúci autor: kapitanova.k@gmail.com

Autori práce prehlasujú, že vznik aj téma odborného článku a jeho zverejnenie nie sú v konflikte záujmov a nie sú podporené žiadnou farmaceutickou firmou.

Poznámka: práca bola publikovaná vo forme prednášky pod názvom „Škaredé oko“, dňa 7. 10. 2016 na Pražskom očnom Festivale.



Do redakcie doručeno dne: 28. 5. 2018

Do tisku prijato dne: 29. 8. 2018

Korešpondujúci autor:

MUDr. Karolína Kapitánová
Očná nemocnica UVEA MEDIKLINIK, s.r.o.,
Zelená 1, 036 01 Martin - Priekopa
Klinika Oftalmológie JLF UK a UN Martin,
Kollárova 2, 036 59 Martin
e-mail: kapitanova.k@gmail.com

melu vytvorenú pomocou femtosekundového lasera [5]. V súčasnosti sú dostupné viaceré typy pigmentov použiteľných na sfarbenie rohovky. Pravdepodobne prvýkrát v histórii bol v procese KTP využitý redukovaný síran meďnatý tvorcami systematickej lekárskej vedy a liečiteľom gladiátorov Claudiusom Galénosom v druhej polovici druhého storočia nášho letopočtu [1]. Neskôr sa dostali k slovu aj iné látky, ako indický a čínsky atrament, kovové práškové substancie, organické farbivá, zvierací uveálny pigment, chloridy zlata a platiny, ale aj sadze. Tieto substráty mali rôzne obmedzenia, najmä nízku stabilitu výsledného sfarbenia a limitované spektrum dosiahnuteľných farieb. V súčasnosti sa na tetováž rohovky využívajú prevažne komerčne dostupné sady sterilizovaných pigmentov pre bežné tetovanie kože [4], vhodným substrátom sú aj biokompatibilné mikronizované minerálne pigmenty, poskytujúce dobrú stabilitu sfarbenia, nulovú toxicitu a dobrý kozmetický efekt [3]. Kozmetické kontaktné šošovky by sa mohli javiť ako najjednoduchšie kozmetické riešenie leukómov rohovky. V praxi ale väčšina pacientov kontaktnú šošovku zle toleruje. Nezanedbateľným problémom je tiež dostupnosť vhodných kontaktných kozmetických šošoviek, ako aj ich cena. Kozmetická keratoplastika nemá obvykle najlepšiu prognózu a je problematická aj z dôvodu nedostatku darcovských rohoviek. Preto najčastejším riešením je nakoniec obvykle eviscerácia bulbu a vloženie akrylovej, alebo sklenenej protézy. Pre pacienta ide o bolestivý a mutilujúci výkon, čo je aj dôvodom, prečo veľa pacientov toto riešenie odmietne. Pritom kozmetický efekt leukómu je veľmi nepriaznivý, pacientov stigmatizuje. Mnohí sa dokonca vyhýbajú sociálnym kontaktom, klesá ich sebavedomie a psychicky trpia. Boli publikované viaceré štúdie o možnom použití KTP na zlepšenie kozmetického efektu u pacientov s leukómami s výborným výsledkom a spokojnosťou pacienta. Napriek tomu skúsenosti s tetovážami rohovky sú celosvetovo obmedzené, čo je do značnej miery dôsledkom nedostupnosti komerčne vyrábaných pigmentov [2,3,4,8]. Pre pacientov s nestabilnou štruktúrou povrchu rohovky, napríklad s aktívnou angiogéznou, rekurentnými eróziami epitelu a nerovnosťami povrchu rohovky, je však tetováž rohovky obvykle nevhodná [6].

MATERIÁL A METODIKA PRÁCE

Nazákladepublikovanýchúdajov [4] sme na tetováž rohovky zvolili bežne dostupné tetovacie pigmenty určené primárne na tetováž kože. Boli zakúpené v sade obsahujúcej spektrum 20 sterilných atramentov rôznych farieb spolu s technickým príslušenstvom a sterilnými ihlami potrebnými pre ich aplikáciu (Obrázek 1). Všetci pacienti podpísali pred operáciou informovaný súhlas. Zárok prebehol formou ambulantnej jednodňovej chirurgie, v lokálnej anestéziis použitím kvapiek (Benoxi gtt., UnimedPharma, Slovenská republika). Použité pigmenty pozostávajú z organickej pigmentovej zložky, glycerínu a destilovanej vody. Optimálny odtieň sme vytvorili miešaním dostupných farebných odtieňov s ohľadom na farbu druhého oka pacienta. Na vpravenie

pigmentov do strómy rohovky sme použili cievkový tetovací strojček s nastaviteľným pracovným výkonom až do 17 V (optimum 9 -12 V). Vzhľadom k častej prítomnosti jazvovitých štruktúr na povrchu strómy rohovky, ako aj pre dobrú kontrolu hĺbky, do ktorej bol pigment vpravený, sme vždy vykonali abráziu alebo keratektómiu na úroveň strómy rohovky. V prvej fáze vlastnej tetováže sme vpravili čierny pigment do oblasti predpokladanej zrenice, následne sme opakovanou aplikáciou namiešaného pigmentu pomocou tetovacieho strojčeka vytetovali želané sfarbenie ostatných úsekov rohovky. Pri miešaní odtieňa pigmentu sme si pomáhali kontrolou farby dúhovky zdravého oka. Operáciu sme dokončili naložením terapeutickje mäkkej kontaktnej šošovky (Cooper Vision, USA). Túto sme obvykle ponechali v oku po dobu 7-10 dní.

Lokálnu antibiotickú liečbu sme podávali 5 krát denne počas 14 dní (Oftaquix gtt., Santen, Fínsko; ev. Tobrexgtt., Alcon, Novartis, Švajčiarsko). Po odstránení terapeutickje kontaktnej šošovky bola na 7 až 10 dní pridaná do lokálnej liečby aj antibiotická masť (Tobrex ung., Alcon, Novartis, Švajčiarsko) na noc. Následne bola pacientom odporučená aplikácia umelých slz podľa ich subjektívnej potreby, individuálne dlho po operácii.

KAZUISTIKA 1

35 ročný muž s leukómom slepého ľavého oka po perforačnom poranení v detstve vyhľadal našu kliniku s prosbou o pomoc pri riešení vzhľadu jeho „škaredého ľavého oka“. Pacient pracuje ako kuchár v zahraničí.

Podľa zdravotnej dokumentácie pacient absolvoval niekoľko operácií ľavého oka (vrátane pars plana vitrektómie) v súvislosti s úrazom v minulosti. Objektívne najlepšia korigovaná centrálna zraková ostrosť (NKCZO) pravého oka bola 1,0 a u ľavého oka bola prítomná amauroza. Na rohovke ľavého oka bol sýty leukóm, v centre s náznakom zonulárnych zmien. Prítomný bol tiež divergentný strabizmus (ex anopsia) ľavého oka. Ultrasonografickým B scan vyšetrením sme verifikovali vysokú totálnu inveterovanú amóciu sietnice, vnútroočný tlak bol palpačne nižší – tlak nebolo možné

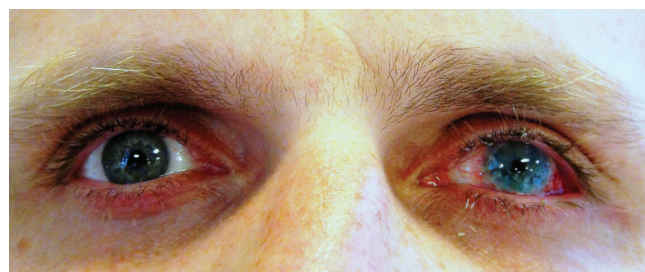
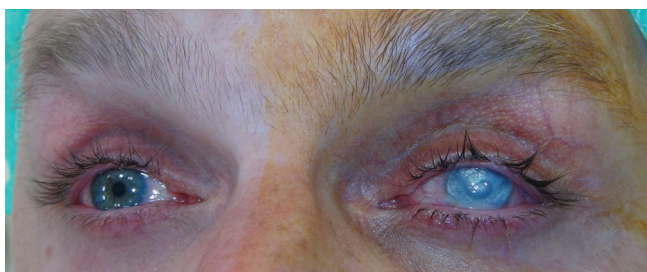

Obrázek 1. Tetovacia sada a pigmenty

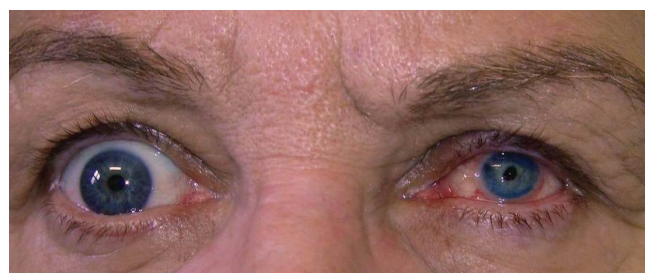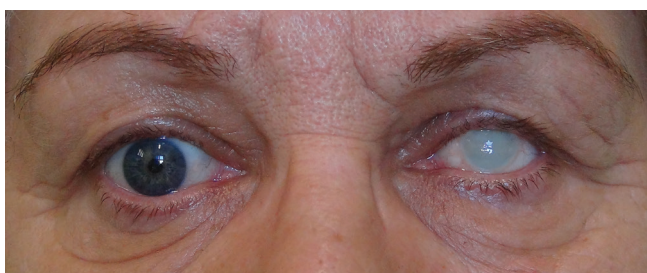zmerať tonometrom. Nález na pravom oku bol fyziologický. Kozmetickú kontaktnú šošovku pacient netoleroval, na základe informácií získaných prostredníctvom internetu sa cielene zaujímal o tetováž rohovky na ľavom oku. Skúsenosti s KTP sme na našej klinike v tom čase nemali, avšak rozhodli sme sa problematiku naštudovať a podľa možností pacientovi vyhovieť.

Počas zákroku sme vykonali cheláciu rohovky 3% roztokom EDTA, odstránili kalcifikované reziduálne hmoty z povrchu rohovky, doplnili povrchovú keratektómiu nožom. Po vyhladení povrchu strómy rohovky nasledovala KTP – oblasť zrenice bola pigmentovaná čiernou farbou, oblasť dúhovky kombináciou modrého a zeleného pigmentu. Počas zákroku sme tiež extrahovali episklerálnu starú plombu a suturovali spojovku. Do oblasti musculus rectus lateralis bol peroperačne podaný botulotoxín (BOTOX plvino., Allergan Pharmaceuticals, Írsko) v dávke 4 jednotky, na rohovku sme aplikovali terapeutickú kontaktnú šošovku. Video zobrazujúce priebeh operácie je zverejnené na webovej adrese https://youtu.be/b7LAV6pB_hs.

Počas kontrolného vyšetrenia 3 dni po operácii bol bulbus len mierne povrchovo injikovaný, v ľahkej divergencii, posúditelne intrabulbárne štruktúry oka bez známok zápalovej reakcie. Terapeutickú kontaktnú šošovku sme extrahovali na 10. deň po zákroku, rohovka bola kompletne preepitelizovaná, čo sme skontrolovali fluoresceínom. Po štyroch mesiacoch bol kozmetický efekt makroskopicky uspokojivý a pacient subjektívne veľmi spokojný. Pri vyšetrení na štrbinovej lampe neboli prítomné žiadne známky zápalu, nedošlo k tvorbe neovaskularizácií. Súčasne sme zopakovali aplikáciu botulotoxínu do musculus rectus lateralis. (Obrázek 2 a 3). Zopakovanie aplikácie botulotoxínu býva spravidla potrebné každétri až štyri mesiace, teda v čase, kedy sa efekt predchádzajúcej dávky stráca [8].



Obrázek 2 a 3. Pac. č. 1 pred a po zákroku KTP



Obrázek 4 a 5. Pac. č. 2 pred a po zákroku KTP

KAZUISTIKA 2

57 ročná žena so slepotou ľavého, pôvodne zrejme tupozrakého oka - v roku 2005 diagnostikovaná totálna inoperabilná amócia sietnice so seklúziou a oklúziou zrenice a komplikovanou kataraktou. Neskôr bol stav na základe USG B scanu hodnotený ako masívna preretinálna hemorágia a hemoftalmus starého dáta, amauroza. Pacientka požadovala aspoň kozmetické riešenie jej stavu, nakoľko výrazne zmenený vonkajší vzhľad ľavého oka ju dlhšiu dobu stigmatizoval. Evisceráciu oka odmietala. Pri vyšetrení bol objektívne ľavý slepý bulbus ftízický a palpačne mierne hypotonický, rohovka s hustým leukómom znemožňovala diferencovať ostatné očné štruktúry.

U pacientky sme indikovali KTP z kozmetických dôvodov. Cieľom bolo vytvoriť vzhľad zrenice pomocou čierneho pigmentu aplikovaného do centra rohovky a vzhľad dúhovky cirkulárnou aplikáciou zmesi modrých, sivých a zelených odtieňov pigmentu v takom rozsahu, aby bol výsledok čo najviac podobný druhému zdravému oku.

Týždeň po zákroku bola rohovka kompletne preepitelizovaná, bulbus kľudný, pacientka bola bez ťažkostí. Po 3 mesiacoch bola pigmentácia rohovky bez zmeny, vzhľadom k prítomnej ftíze bulbu pôsobil menší priemer rohovky mierne rušivo. K doplneniu tetováže sme ale nepristúpili pretože pacientka bola s výsledkom spokojná (Obrázek 4 a 5).

KAZUISTIKA 3

44 ročný muž s amaurozou a leukómom rohovky pravého oka po penetrujúcom úraze v roku 2001, v minulosti opakovane operovaný. Ľavé oko bolo pseudofakické a po pars plana vitrektómii s membranektómiou a pílingom vnútornej

limitujúcej membrány. Pacient požadoval kozmetické riešenie pravého oka.

Objektívne bola prítomná mierna palpačná hypotónia pravého oka, rohovka s hustým leukómom a z vnútroočných štruktúr bola viditeľná len matne periféria dúhovky. Podľa zdravotnej dokumentácie bola na tomto oku v minulosti realizovaná pars planavitrektómia s aplikáciou silikónového oleja, neskôr so vznikom sekundárneho glaukómu. Vykonali sme tetováž rohovky pravého oka.

V instilačnej anestézii sme odstránili zmenený epitel rohovky a následná keratopigmentácia prebehla podobne ako u predchádzajúcich pacientov. Mäkkú terapeutickú kontaktnú šošovku sme ponechali 7 dní, antibiotická terapia kvapkami (Oftaquixgtt., Santen, Fínsko) trvala 14 dní. Na 7. pooperačný deň bol bulbus kľudný, epitel takmer prehojený, odstránili sme terapeutickú kontaktnú šošovku. Subjektívne mal pacient len mierny pocit rezania. Po 6 týždňoch bol pacient bez subjektívnych ťažkostí, spokojný s výsledkom tetováže, sfarbenie rohovky bolo dostatočné (Obrázek 6 a 7).

KAZUISTKA 4

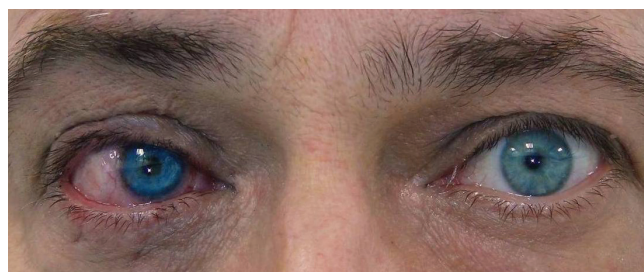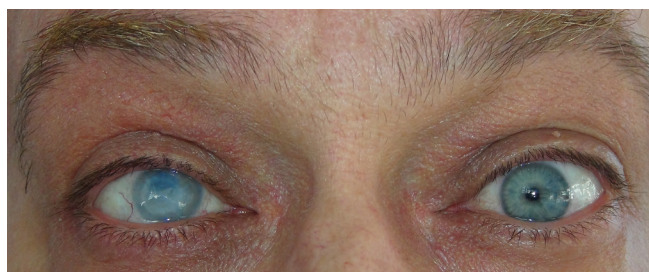50 ročná pacientka s vysokou myopiou a myopickou chorioretinopatiou, v minulosti opakovane operovaná pre reamócie sietnice pravého oka (ekvatoriálna serkláž silikónovým implantátom, aplikácia a následná evakuácia silikónového oleja priviacerých pars plana vitrektómiách). Pravdepodobne z dôvodu sekundárneho glaukómu neskôr došlo k strate vízu pravého oka. Objektívny nález na prednom segmente pravého oka: injekcia bulbárnej spojovky s miernou chemózou, na rohovke difúzny vaskularizovaný leukóm, ostatné očné štruktúry neboli pre nález na rohovke diferencovateľné. Do-

plnili sme USG B scan – v kavite sklovca pravého oka bol po poslednej pars plana vitrektómii ponechaný silikónový olej. Palpačne bol bulbus mierne hypotonický, na bulbe pri čísle 12 sa zreteľne vytlačal serklážny pruh. Tento sme v lokálnej anestézii extrahovali. S použitím odtieňov hnedej, žltej a červenej farby sme namiešali pigment sfarbením blízky sfarbeniu dúhovky ľavého oka, pre vytvorenie zrenice bola ako obvykle použitá čierna farba. Po abrázii epitelu rohovky v instilačnej anestézii sme ihlovým aplikátorom vpravili pigmenty do strómy rohovky, bola naložená terapeutická kontaktná šošovka a do spojkového vaku podané lokálne antibiotikum v kvapkovej forme (Tobrex gtt., Alcon, Novartis, Švajčiarsko).

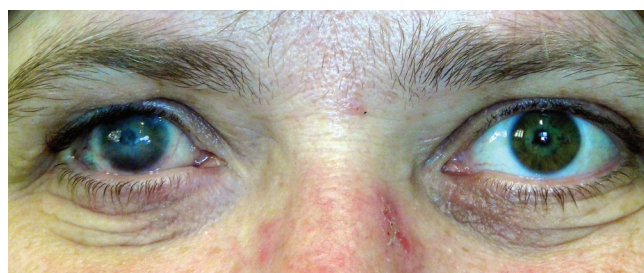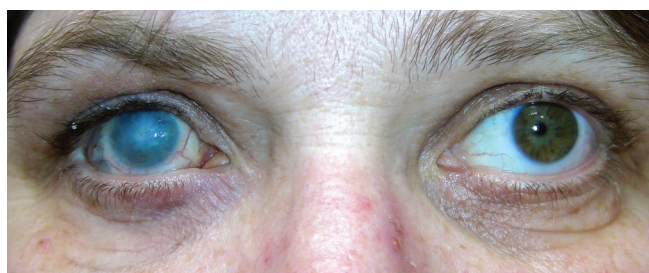Na kontrolnom vyšetrení 7 dní po zákroku bola pacientka bez bolesti, rohovka bola kompletne preepitelizovaná a terapeutickú kontaktnú šošovku sme odstránili. Ponechali sme lokálnu antibiotickú liečbu ešte 7 dní. Mesiac po zákroku bola pigmentácia rohovky stabilná, aj keď v okolí „zrenice“ menej výrazná, čo sme predpokladali už v deň samotnej tetováže. Pacientka však bola s kozmetickým efektom spokojná, k doplneniu pigmentácie sme preto nepristúpili (Obrázek 8 a 9).

DISKUSIA

V súčasnosti je preferovaným riešením u pacientov so slepým, kozmeticky závažne poškodeným okom nosenie farebnej kontaktnej šošovky, ktorú ale nie všetci pacienti dobre tolerujú. Perforujúca keratoplastika so všetkými známymi obmedzeniami a rizikami je taktiež príležitostne využívanou možnosťou. U najzávažnejších, a zároveň iným spôsobom nevládnuteľných prípadov je poslednou možnosťou niektorý z mutilujúcich zákrokov - eviscerácia alebo enukleácia bulbu s adaptáciou protézy [2].



Obrázek 6 a 7. Pac. č. 3 pred a po zákroku KTP



Obrázek 8 a 9. Pac. č. 4 pred a po zákroku KTP

Keratopigmentácia predstavuje v tomto úzkom spektre možností osobitné kozmetické riešenie leukómov a iných patologických zmien rohovky, prípadne dúhovky. Ide o relatívne nenáročný zákrok, ako pre pacienta, tak aj pre operátora, s prakticky okamžitým výsledkom. Napriek tomu je využívaný pomerne zriedka.

Najmodernejší prístup v tetováži rohovky dnes predstavuje použitie mikronizovaných minerálnych rohovkových pigmentov, ktoré sú podľa doterajších výskumov rohovkou výborne tolerované. Môžu byť permanentným riešením kozmetického problému vďaka dobrej stabilite výsledného sfarbenia aj v niekoľkoročnom sledovacom období [1] a ich nulej toxicite. Boli registrované Španielskym ministerstvom zdravotníctva v roku 2001 a v štúdiu z roku 2007 prvýkrát oficiálne použité metódou povrchového a intralamelárneho sfarbenia rohovky [1]. Je možné ich zakúpiť prostredníctvom internetovej stránky zameranej na keratopigmentácie z kozmetických aj terapeutických príčin. Tá tiež ponúka ostatné príslušenstvo potrebné pre použitie týchto vysoko špecializovaných pigmentov.

Nami zvolená, vyššie popísaná technika tetováže rohovky tiež predstavuje efektívnu, no zároveň aj ekonomicky vysoko dostupnú variantu, ktorá sa podľa našich doterajších výsledkov ukázala ako dostatočné, šetrné, bezpečné a stabilné riešenie u pacientov so závažnými kozmetickými zmenami predného segmentu slepého oka.

Celkovo sme k dnešnému dňu na našej klinike vykonali tetováž u 17 pacientov, a teda aj u 17 očí. V 16 prípadoch išlo o oko slepé s leukómom rohovky, len u jedného oka bol indikáciou kongenitálny bazálny kolobóm dúhovky. V tomto prípade bola tetováž len čiastočná, ohraničená na oblasť odpovedajúcu dúhovkovému defektu. Výsledný vzhľad postihnutého oka bezprostredne po zákroku bol vo väčšine

prípadoch uspokojivý. Obdobie kompletnej rekonvalescencie bolo obvykle kratšie ako 14 dní, v dvoch prípadoch so zhoršenou trofikou rohovky trvalo dlhšie. V jednom prípade bola potrebná opakovaná aplikácia amniovej membrány pre nehojaci sa defekt rohovky. Kontrolné vyšetrenia našich prvých štyroch pacientov po viac ako 6 mesiacoch neodhalili závažnejšie komplikácie v zmysle difúzie farbiva a blednutia zafarbenia rohovky (prvý pacient je už viac ako 12 mesiacov po KTP bez zmeny lokálneho nálezu). Rovnako nedošlo k novému rozvoju aktívnej angiogenézy v rohovke, ani k toxickej, resp. k imunitnej reakcii na použitý atrament. Subjektívne sú pacienti s kozmetickým efektom spokojní.

ZÁVER

Keratopigmentácia- tetováž rohovky je podľa našich skúseností vhodnou alternatívou na zlepšenie vzhľadu slepého oka s leukómom rohovky. Môže byť zákrokom s dlhodobým, až permanentným kozmetickým efektom. KTP s použitím bežne dostupných tetovacích pigmentov priniesla u väčšiny pacientov uspokojivý estetický výsledok. V doterajšom sledovacom období sme okrem jedného prípadu s nehojacim sa defektom rohovky nepozorovali závažnejšie komplikácie, pričom výsledok sa aj po 6 mesiacoch javí ako stabilný.

Na základe týchto výsledkov považujeme KTP za pomerne bezpečnú a jednoduchú chirurgickú metódu kozmetického riešenia leukómov rohovky. Výhodou je ekonomická nenáročnosť, okamžitý výsledok a krátke trvanie rekonvalescencie.

Limity našej štúdie predstavuje relatívne nízky počet sledovaných pacientov akurátka doba sledovania. Otázkou zatiaľ zostáva dlhodobá stabilita pigmentácie rohovky v horizonte viacerých rokov.

LITERATÚRA

1. **Alio JL., SierolB., Walewska - Szafran A. et al.:** Corneal Tattooing (keratopigmentation) to restore cosmetic appearance in severely impaired eyes with new mineral micronized pigments. *Br J Ophthalmol* [online]. August 2009 [cit. 12 júna 2017]. Dostupné na: www.ncbi.nlm.nih.gov/pubmed/19679571
2. **Alio JL., Rodriguez AE., El Bahrawy M. et al.:** Keratopigmentation to Change the Apparent Color of the Human Eye: A Novel Indication for Corneal Tattooing. *Cornea* [online]. Apríl 2016 [cit. 12 júna 2017]. Dostupné na www.ncbi.nlm.nih.gov/pubmed/26845312
3. **Amesty M., Alio JL., Rodriguez AE. et al.:** Corneal tolerance to micronised mineral pigments for keratopigmentation. *Br J Ophthalmol* [online]. December 2014 [cit. 12 júna 2017]. Dostupné na: <http://bjo.bmj.com/content/98/12/1756>
4. **Garrido-Hermosilla AM., Ángeles-Figueroa RA., Gessa-Sorrocheb M.:** Surgical intrastromal keratopigmentation using tattoo ink. *ArchSocEspOftalmol* [online]. Júl 2014 [cit. 12 júna 2017]. Dostupné na: www.sciencedirect.com/science/article/pii/S2173579414001509
5. **Kymionis GD., Ide T., Galor A. et al.:** Femtosecond-Assisted Anterior Lamellar Corneal Staining–Tattooing in a Blind Eye With Leukocoria. *Cornea* [online]. Február 2009 [cit. 12 júna 2017]. Dostupné na www.ncbi.nlm.nih.gov/pubmed/19158567
6. **Liu X., Shen JH., Zhou Q. et al.:** Personalised lamellar keratoplasty and keratopigmentation in Asian corneal leucoma patients. *Int J ClinExp Med* [online]. Jún 2015 [cit. 12 júna 2017]. Dostupné na: www.ijcem.com/files/ijcem0008318.pdf
7. **Rowe FJ., Noonan CP.:** Botulinum toxin for the treatment of strabismus. Review. *Cochrane Database of Systematic Reviews* [online]. 2017, Issue 3. [cit. 29 júna 2018]. Dostupné na: <http://cochranelibrary-wiley.com/doi/10.1002/14651858.CD006499.pub4>
8. **Stodůlka, P.:** Tetováž rohovky. 1. bilaterální česko-slovenské sympozium očních lékařů. Sborník abstrakt, Luhačovice, 6/ 2001.