

# INTRAOPERAČNÍ OPTICKÁ KOHERENTNÍ TOMOGRAFIE VE VITREORETINÁLNÍ CHIRURGII

## SOUHRN

**Úvod:** Cílem tohoto článku je poskytnout přehled o současné situaci s použitím intraoperační optické koherentní tomografie (iOCT) a představit naše vlastní zkušenosti s touto technologií. **Metodika:** retrospektivní hodnocení kazuistických případů typických onemocnění sítnice, které byly řešeny standardní pars plana vitrektomií (PPV) při použití intraoperační optické koherentní tomografie (iOCT) integrované do operačního mikroskopu OPMI Lumera 700 / Rescan 700 (Zeiss). **Pomocné techniky:** nejlépe korigovaná zraková ostrost (NKZO) byla testována na ETDRS tabulích, biomikroskopie prováděna s 78D čočkou a optická koherentní tomografie (OCT) přístrojem Zeiss Cirrus. Operace byly provedeny v retrobulbární anestezii, tříportovou 23G PPV a pomocí chirurgické jednotky Constellation (ALCON).

**Výsledky:** referujeme tři kazuistické případy 2 žen (onemocnění typu poruchy vitreoretinálního rozhraní) a 1 muže (proliferující diabetická retinopatie) průměrného věku 63 let. V prvních 2 případech byla sledovací doba 3 měsíce a muž s diabetickou retinopatií byl sledován 15 měsíců. Všechny operační zákroky s použitím iOCT proběhly bez komplikací peroperačních i pooperačních. Ve všech případech bylo dosaženo plného anatomického úspěchu. V prvních dvou případech se výrazně zlepšila NKZO a v posledním případě se velice dobrá vstupní NKZO dlouhodobě stabilizovala.

**Závěr:** Použití iOCT poskytuje chirurgovi současnou kontrolu jak při chirurgických manipulacích v těsné blízkosti sítnice, tak i při detailní vizualizaci nálezu na očním pozadí. Výsledkem je výborný peroperační přehled, aktuální informace pro chirurga, vyšší preciznost zákroku a tím i zlepšené pooperační výsledky.

**Klíčová slova:** intraoperační optická koherentní tomografie, vitreoretinální chirurgie

## SUMMARY

### INTRAOPERATIVE OPTIC COHERENCE TOMOGRAPHY IN VITREORETINAL SURGERY

**Aim:** To provide a survey of the current clinical use of intraoperative optical coherence tomography (iOCT), especially in the context of our own vitreo-retinal experience.

**Methods:** Retrospective evaluation of casuistic cases of typical diseases of the retina, which were treated by standard pars plana vitrectomy (PPV) using iOCT integrated into an operating microscope OPMI Lumera 700 / Rescan 700 (Zeiss). **Auxiliary techniques:** best corrected visual acuity (BCVA) was tested on ETDRS charts, biomicroscopy was performed using a 78D lens, and optical coherence tomography (OCT) using Zeiss Cirrus equipment. Operations were carried out under retrobulbar anaesthesia by three-port PPV and using a Constellation surgical unit (ALCON).

**Results:** Three cases of 2 females (vitreoretinal interface disorders) and 1 male (proliferating diabetic retinopathy) of average age of 63 years are reported. In the former 2 cases, the follow-up period was 3 months, and the male with diabetic retinopathy was followed for 15 months. All surgical interventions using iOCT took place without either perioperative or postoperative complications. In all cases, full anatomical success was achieved. In the former two cases, there was a marked improvement of BCVA, and in the latter case, long-term stabilization of a very good initial BCVA.

**Conclusion:** Surgical-microscope integrated OCT is giving the surgeon simultaneous immediate control of both surgical manipulations and OCT visualization. The results are a perfect view and information for the surgeon, and improved outcomes for the operated eye.

**Key words:** intraoperative optical coherence tomography, vitreoretinal surgery

Čes. a slov. Oftal., 73, 2017, No. 3, p. 94–100

## ÚVOD

Technické možnosti nitrooční chirurgie se v posledních dekádách dramaticky rozšiřují. Současně dochází k rychlému rozvoji pomocných zobrazovacích technik, operačních

přístrojů a operačních mikroskopů. Významnou metodou v diagnostice, terapeutické rozvaze a skríninku onemocnění očních struktur předního a zadního segmentu oka se stala optická koherentní tomografie (OCT). Tato technika poskytuje významné anatomické údaje, jako zejména možnost

Dusová J., Hejsek L., Stepanov A., Marak J., Jirásková N.

Oční klinika, Fakultní nemocnice, Hradec Králové,  
přednostka prof. MUDr. Naďa Jirásková,  
Ph.D, FEBO

*Autoři práce prohlašují, že vznik i téma odborného sdělení a jeho zveřejnění není ve střetu zájmu a není podpořeno žádnou farmaceutickou firmou.*



Do redakce doručeno dne 18. 4. 2017  
Do tisku přijato dne 22. 8. 2017

MUDr. J. Dusová, Ph.D.  
Oční klinika  
Fakultní nemocnice Hradec Králové  
Sokolská 581  
500 05 Hradec Králové  
e-mail: jaroslava.dusova@fnhk.cz

bezkontaktního vyšetření sítnice s vysokým rozlišením v příčném řezu ve vrstvách [1]. V posledních letech postoupily technické možnosti natolik, že je možné vyšetřovat OCT přístrojem oční struktury i peroperačně pomocí očního mikroskopu s integrovaným OCT přístrojem. Toto spojení umožní chirurgovi sledovat okamžitou odezvu při manipulaci s oční tkání a upřesní aktuální situaci anatomie ošetřované struktury.

Význam použití intraoperačního OCT (iOCT) byl potvrzen v několika studiích [2–4]. Zobrazení pomocí iOCT je smysluplné ve vitreoretinální chirurgii [5], chirurgii předního segmentu [6] a také glaukomu [7]. Typickou procedurou při operaci zadního segmentu, kterou je možné pomocí iOCT peroperačně kontrolovat, je práce s povrchovými membránami na sítnici.

Cílem tohoto článku je poskytnout přehled o současné situaci s použitím iOCT a představit naše vlastní zkušenosti s touto technologií.

## METODIKA

Retrospektivně hodnotíme typické případy využití iOCT na kazuistických případech. Každý pacient absolvoval standardní vyšetření: nejlépe korigované zrakové ostrosti (NKZO) na ETDRS tabuli, biomikroskopie a optická koherenční tomografie (OCT) na přístroji ZEISS Cirrus. Kazuistické případy zahrnují obvykle indikované diagnózy a operovaní pacienti podepsali běžný informovaný souhlas s plánovaným zákrokem.

### Specifikace mikroskopu s integrovaným OCT

OPMI Lumera 700 / Rescan 700 Carl Zeiss je mikroskop s integrovaným modulem iOCT. Zabudované iOCT nepředstavuje zvýšené nároky na čas operace, ani riziko ztráty sterility operačního pole. Modul iOCT je integrován do hlavy mikroskopu a neomezuje funkcí ani kvalitu zobrazení. OCT skeny v HD rozlišení jsou v reálném čase promítnuty do pravého okuláru mikroskopu. Chirurg tak může získat simultánní OCT skeny sledované oblasti při zobrazení předního i zadního segmentu oka. iOCT je možno ovládat pedálem mikroskopu nebo pomocí systému Callisto. Chirurg si může určit polohu skenu, nahrávku řádku nebo mřížky vzoru OCT skenu a možnost jejich prohlédnutí. Kromě kontroly anatomických struktur je také možné provádět měření tloušťky (např. rohovky), hloubku úhlu přední komory. iOCT má vysoké rozlišení spektrální oblasti, používá vlnovou délku 840 nm a rychlost skenování je 27 000 snímků za sekundu. Parametry snímání jsou následující: hloubka 2,0 mm v tkáni, axiální rozlišení 5,5 um v tkáni, skenování nastavení délky 3–16 mm a otáčení řezu v rozsahu 360°.

### Chirurgická technika

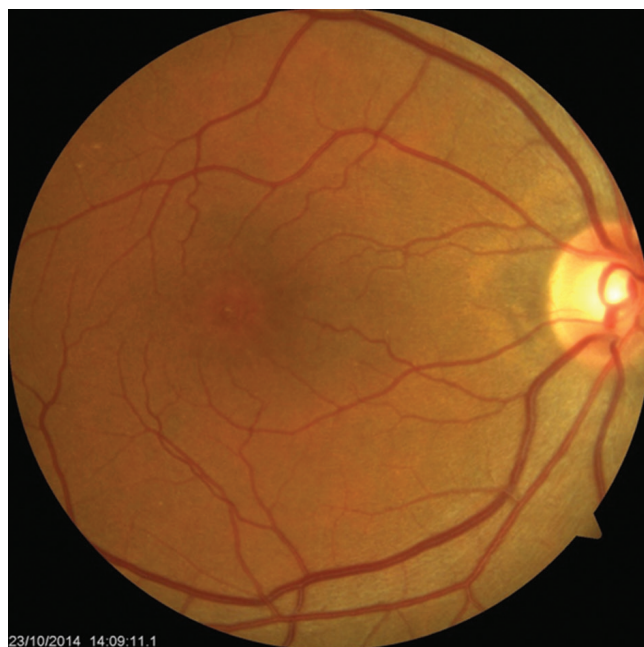Všechny zákroky byly provedeny v retrobulbární anestezii. Ve všech případech byla použita bezstehová transkonjunktivální 23G pars plana vitrektomie (23G PPV) pomocí přístroje Constellation (ALCON, Ft Worth, TX, USA). Po vizualizaci za použití membránové modři (MembraneBlue-Dual®, DORC), byl proveden peeling vnitřní limitující membrány (ILM) po-

mocí pinzety Eckardt (Alcon). Nitrooční tamponáda sítnice vzduchem byla použita na konci výkonu ve všech případech.

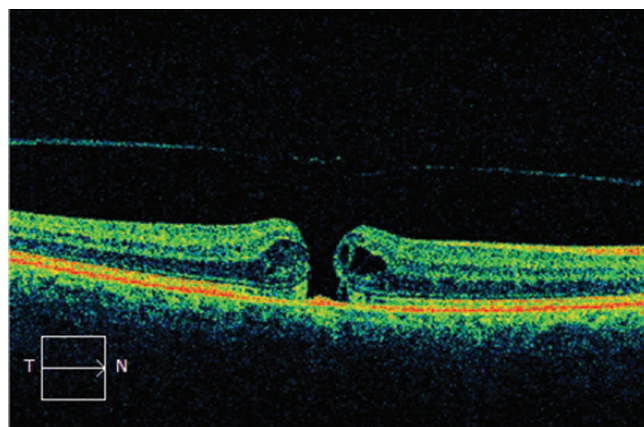
### Kazuistika – idiopatická makulární díra (IMD)

Žena ve věku 66 let vnímala deformace obrazu na pravém oku 4 měsíce. Celkově byla zdravá, sledovaná onemocněním negovala. Vstupní NKZO byla 20/80, oftalmoskopicky a pomocí OCT byla potvrzena idiopatická makulární díra (IMD) ve stadiu Gass 2 (obr. 1–2). Další nitrooční nález byl normální.

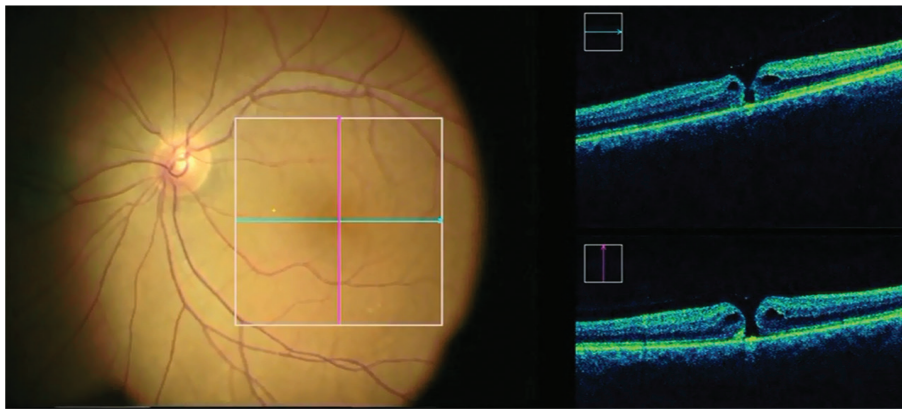
Onemocnění bylo řešeno standardní operací s peelingem ILM. Průběh zákroku byl monitorován pomocí iOCT (obr. 3), které umožnilo plnou kontrolu makulární oblasti i za situace narušené transparence očních médií pomocným barvivem i intravitreálním vzduchem (obr. 4 a 5). Bylo potvrzeno, že iOCT vizualizuje průběh peelingu ILM, umožňuje přímou kontrolu chirurgem prováděné trakce za vulnerabilní tkáň makuly a omezuje tak riziko iatrogenního poškození (obr. 6).



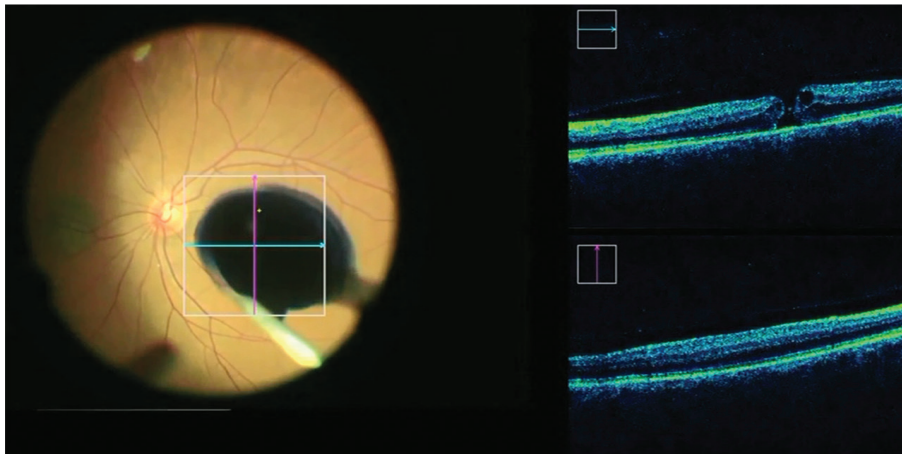
Obr. 1 Předoperační nález IMD



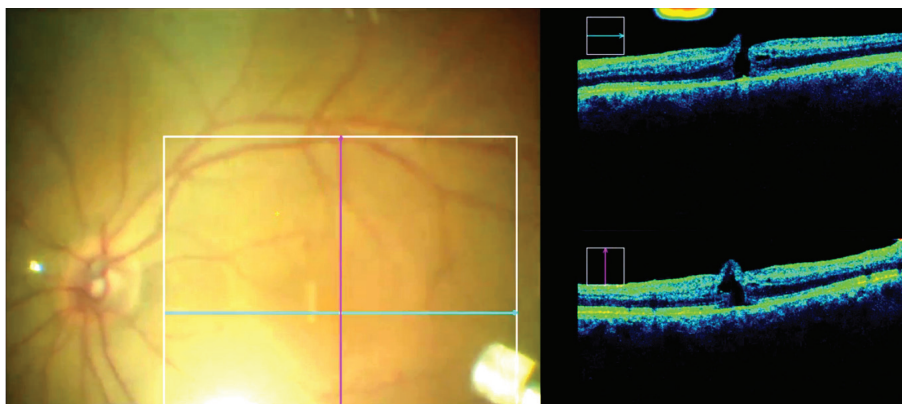
Obr. 2 Nález na OCT před operací IMD



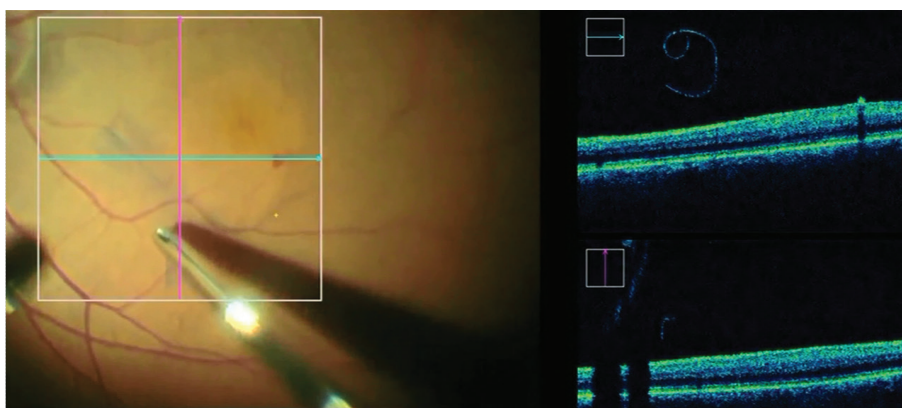
Obr. 3 Intraoperační  
nález IMD na OCT



Obr. 4 iOCT umožňuje  
kontrolu IMD i při  
použití pomocného  
barviva a omezuje  
tak riziko nechtěného  
podání potenciálně  
toxického barviva  
pod sítnici

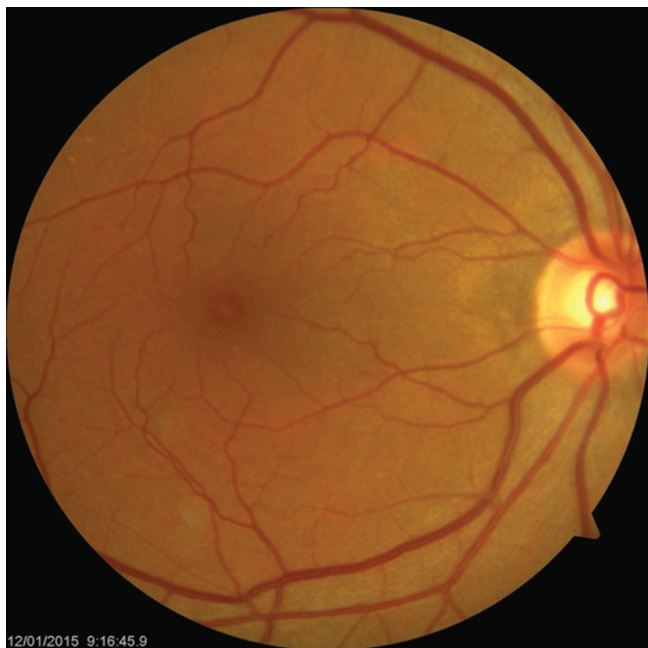

Obr. 5 Intraoperační  
OCT umožňuje  
kontrolu makuly  
i při výměně  
za vzduchovou  
tamponádu, která  
výrazně ruší pohled  
na oční pozadí

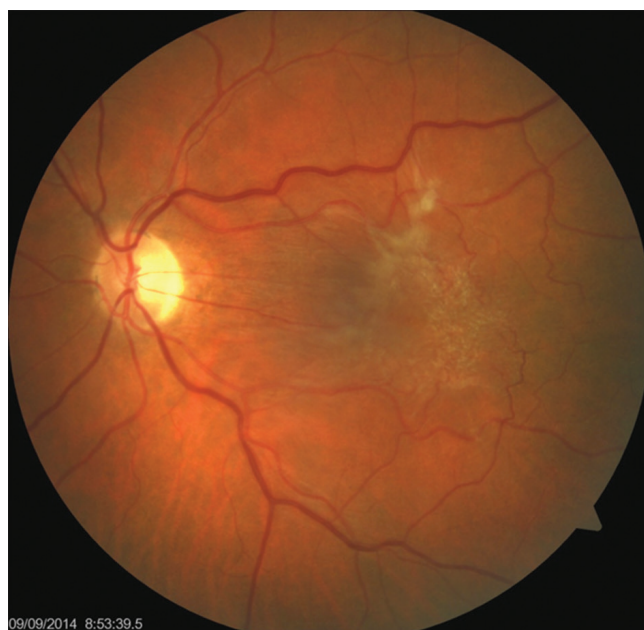

Obr. 6 iOCT  
vizualizuje průběh  
peelingu ILM

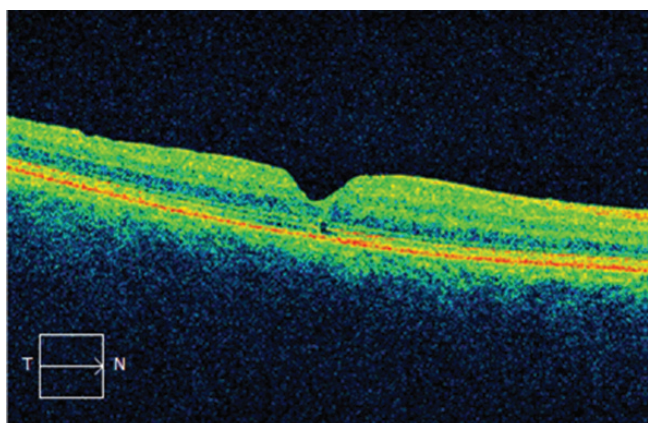




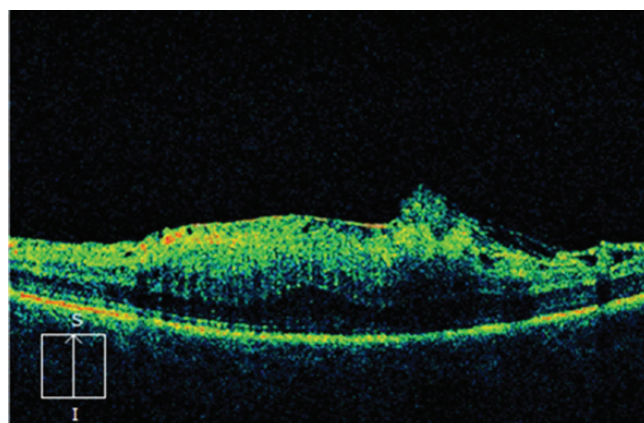
Obr. 7 Pooperační nález IMD po 3 měsících



Obr. 9 Předoperační nález ERM



Obr. 8 Nález na OCT 3 měsíce po operaci IMD

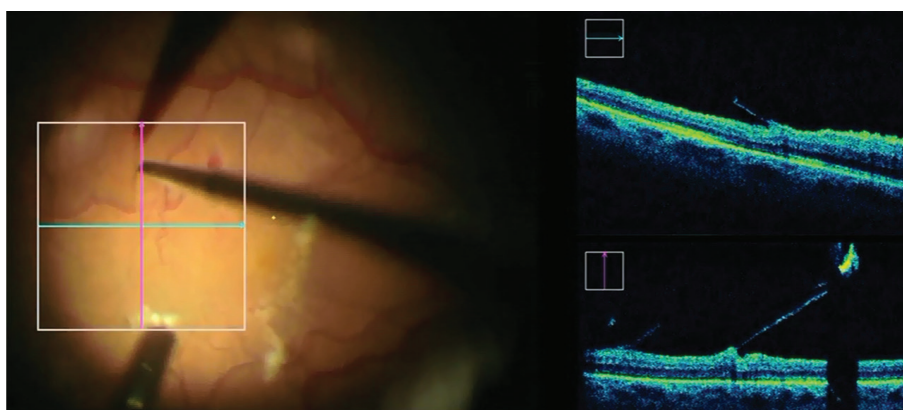


Obr. 10 Nález ERM na OCT před operací

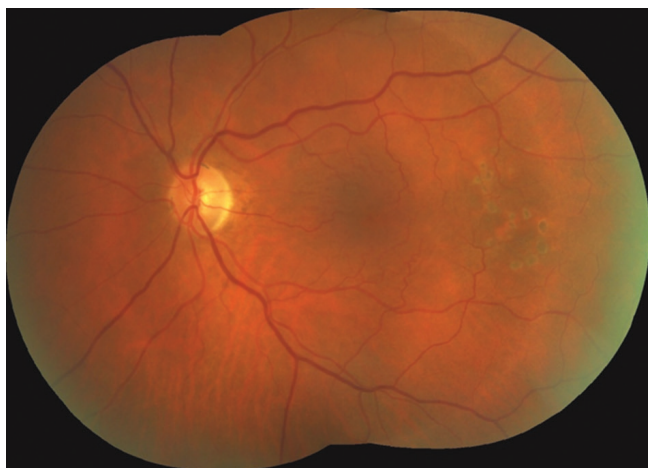Při použití vzduchové tamponády udržovala pacientka pronační polohu hlavy na 5 dní. Makulární díra se uzavřela a NKZO se zlepšila se subjektivním zmenšením metamorfózií. Při kontrole 3 měsíce po operaci byla NKZO 20/25 a na OCT byl kompletně uzavřený defekt makuly (obr. 7–8).

#### Kazuistika – idiopatická epiretinální membrána (ERM)

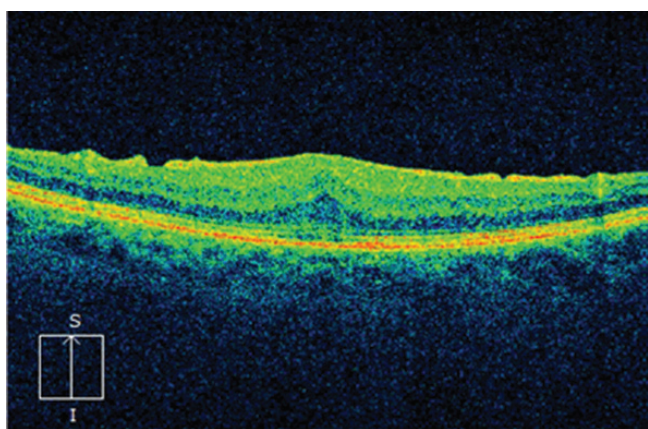
Jednalo se o sedmdesátiletou ženu s měsíc trvajícím pocitem zamlženého vidění vlevo. Pacientka měla korigovanou arteriální hypertenzi, léčba trvala asi 10 let. Pevná adherence sklivce spolu s epiretinální membránou působila trakční makulopatii



Obr. 11 iOCT v době peelingu ERM, chirurg přímo sleduje trakční síly, které indukují mikropinzetou a omezuje riziko vzniku centrálního defektu neuroretiny při pevné adhezenci membrány



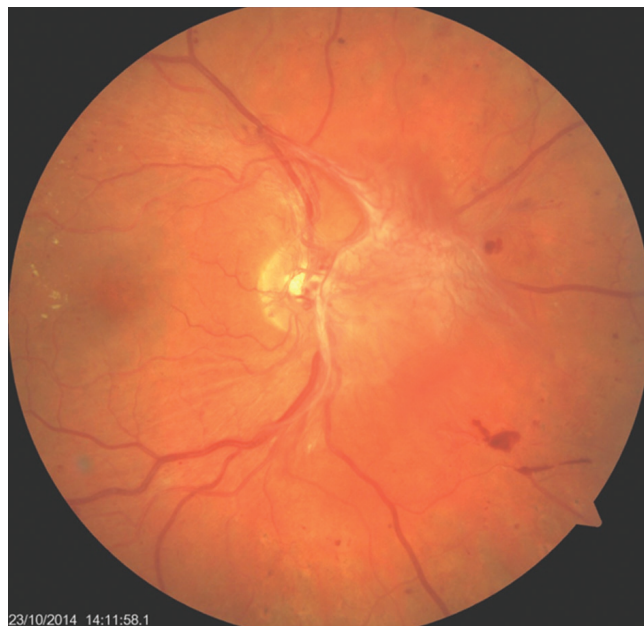Obr. 12 Nález makuly 3 měsíce po operaci



Obr. 13 Nález makuly na OCT 3 měsíce po operaci: ústup edému, úprava linearitity retinálních vrstev

s intraretinálním ztluštěním (obr. 9–10). Další nález byl normální kromě počínající kortikální katarakty. Vstupní NKZO byla 20/100.

Byla provedena standardní PPV s peelingem ERM (obr. 11). Po vstřebání vzduchové tamponády se postupně upravila NKZO a zmenšila se deformace centrálního vidění. Při kontrolním vyšetření po 3 měsících od operace byla NKZO 20/32 a centrální tloušťka sítnice v makule poklesla o 260 um (obr. 12–13).



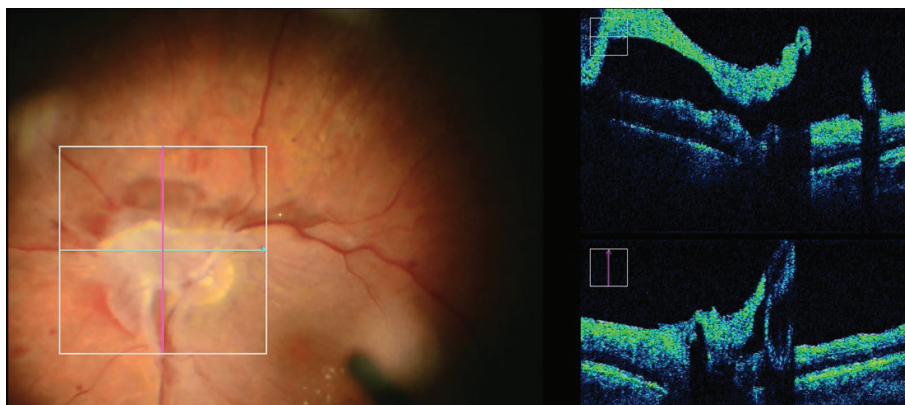
Obr. 14 Nález sítnice v oblasti zadního pólu před operačním zákrokem: vějíř papilo-vitreálních a retino-vitreální proliferací, omezeně plněné retinální řečiště, počínající tvrdé exsudace v makule

### Kazuistika – proliferativní diabetická retinopatie s diabetickým makulárním edémem

Muž ve věku 44 let byl sledován pro diabetes mellitus 1. typu (10 let), arteriální hypertenzi (3 roky) a hypercholesterolemii (3 roky). Pacient byl odeslán na naši kliniku k řešení proliferativní diabetické retinopatie na pravém oku. Panretinální fotokoagulace nebyla doposud provedena (obr. 13). Současně byl zjištěn extrafoveální diabetický makulární edém, který způsobil metamorfopsie. NKZO byla 20/25.

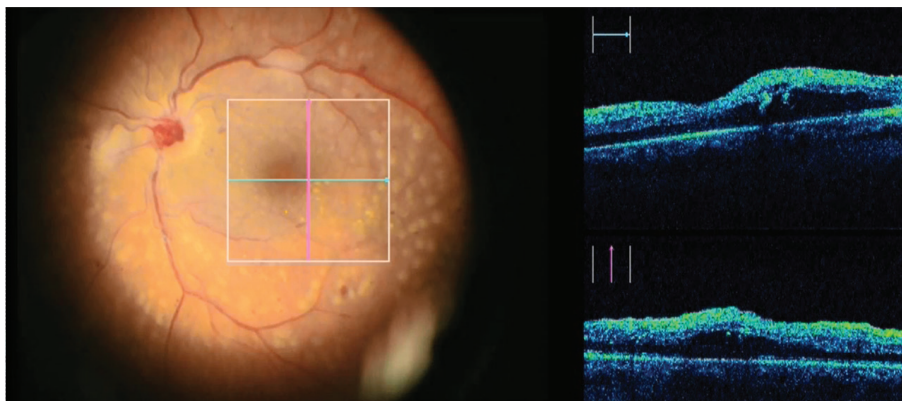
Při operaci byla provedena delaminace proliferací, peeling ILM v makule a endolaserová fotokoagulace. Pomocí iOCT byla detailně zjištěna anatomie gliovaskulární proliferace při terči zrakového nervu, se zaměřením na cévní zásobení membrány. Postupná delaminace proliferací nebyla doprovázena výrazným krvácením z velkých cévních kmenů na papile. Proto mohla být použita pouze tamponáda sítnice vzduchem. Minimální krvácení na disku je znázorněno na obr. 16.

Po vstřebání vzduchové tamponády byla retinopatie dlouhodobě stabilní a diabetický makulární edém neprogre-

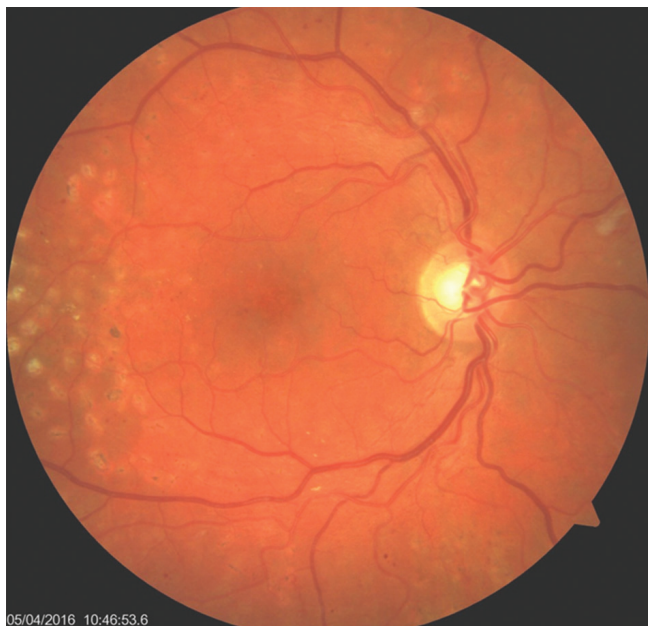

Obr. 15 iOCT upřesňuje anatomické uspořádání proliferace při terči zrakového nervu





Obr. 16 iOCT makulární krajiny (extrafoveální diabetický makulární edém) na konci operace



Obr. 17 Nález klidné diabetické retinopatie se vstřebanými exsudaty za 15 měsíců po operaci

val. Tvrdé exsudace se vstřebaly, NKZO byla po celou sledovací dobu (15 měsíců) stabilizována na hodnotě 20/25 (obr. 17).

## DISKUSE

Všechny operační zákroky s použitím iOCT proběhly bez peroperačních i pooperačních komplikací. Ve všech případech bylo dosaženo plného anatomického úspěchu. Ve dvou ze tří případů se výrazně zlepšila NKZO a v posledním případě se dobrá vstupní NKZO stabilizovala.

Použití iOCT neohrozilo bezpečně provedení zákroku, ani sterilitu operačního pole. Zobrazení iOCT bylo naopak možné i za zhoršených optických podmínek jakými jsou počínající katarakta, použití pomocného barviva a výměna voda/vzduch. Použití vzduchové nebo plynové tamponády přitom rutinní OCT vyšetření standardním přístrojem prakticky znemožňuje. Kvalita iOCT zobrazení byla velice dobrá.

Tato série kazuistických sdělení potvrzuje předpoklad, že iOCT dokonale zobrazuje mikroanatomii operované části sítnice. Zobrazení pomocí iOCT pozitivně ovlivňuje chirurgické rozhodování při smyslu odhadu aktuálních možností práce s tkání a zmenšuje riziko iatrogenního poranění nešetrou manipulací. Očekává se rozvoj iOCT při vizualizaci detailů operací vitreomakulárních patologií, diabetické retinopatie i rhytmogenní amoce sítnice [9].

V souladu s prací [10] jsme ověřili přínos iOCT u operace IMD. Peroperační zhodnocení velikosti defektu, vztahu fotoreceptorů a pigmentového epitelu sítnice a tendence IMD k uzávěru na konci operace jsou kritéria rozhodování chirurga o typu nitrooční tamponády a nutnosti pooperačního polohování. Peroperační iOCT tak zvyšuje úspěch primárního uzávěru defektu [10].

Podobné využití v peroperačním rozhodování poskytuje iOCT při operaci idiopatické ERM. Chirurg může sledovat stav neuroretiny při odlučování pevně Inoucí membrány a předejít případnému vzniku centrálního defektu v makule. Současně iOCT zobrazí, zda je provedené ošetření kompletní a zda není potřeba peeling doplnit (v případě přítomnosti reziduální membrány) nebo rozšířit. Tyto nálezy běžný operační mikroskop nezobrazuje [10].

Použití iOCT při proliferativních retinopatiích usnadňuje správnou identifikaci operovaných vrstev, zobrazuje jejich potencionální cévní zásobení a upozorní na možné drobné trhliny neuroretiny.

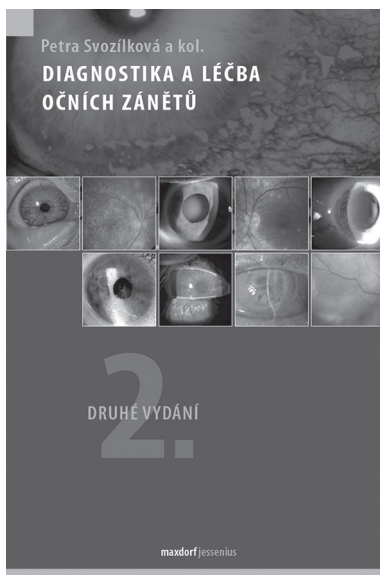
Intraoperační využití intergovaného iOCT v mikroskopu má však také limity svého využití. Jedná se zejména o omezení zobrazení při použití nitroočních nástrojů, které jsou metalické a odrážejí nebo jimi neprostopuje světelný paprsek iOCT přístroje. Může z těchto důvodů tak vznikat rozptýl a stínování obrazu.

## ZÁVĚR

Použití iOCT přináší chirurgovi současnou kontrolu jak při provádění chirurgických manipulací v těsném kontaktu se sítnicí, tak i při vizualizaci detailů nálezu na očním pozadí. Výsledkem je výborný peroperační přehled, aktuální informace pro chirurga, vyšší preciznost zákroku, a tedy předpoklady pro lepší pooperační výsledky.

## LITERATURA

1. **Chen, TC., Cense, B., Pierce, MC. et al.:** Spectral domain optical coherence tomography: ultra-high speed, ultra-high resolution ophthalmic imaging. *Arch Ophthalmol*, 123(12); 2005: 1715–20.
2. **Ehlers, JP., Tao, YK., Farsiu, S. et al.:** Integration of a spectral domain optical coherence tomography system into a surgical microscope for intraoperative imaging. *Invest Ophthalmol Vis Sci*, 52(6); 2011: 3153–9.
3. **Ehlers, JP., Dupla, WJ., Kaiser, PK. et al.:** The Prospective Intraoperative and Perioperative Ophthalmic Imaging with Optical Coherence Tomography (PIONEER) Study: 2-year results. *Am J Ophthalmol*, 158(5); 2014: 999–1007.
4. **Ehlers, JP., Goshe, J., Dupla, WJ. et al.:** Determination of feasibility and utility of microscope-integrated optical coherence tomography during ophthalmic surgery: the DISCOVER Study RESCAN Results. *JAMA Ophthalmol*, 133(10); 2015: 1124–32.
5. **Ehlers, JP., Xu, D., Kaiser, PK. et al.:** Intrasurgical dynamics of macular hole surgery: an assessment of surgery-induced ultrastructural alterations with intraoperative optical coherence tomography. *Retina*, 34(2); 2014: 213–21.
6. **De Benito-Llopis, L., Mehta, JS., Angunawela, Rl. et al.:** Intraoperative anterior segment optical coherence tomography: a novel assessment tool during deep anterior lamellar keratoplasty. *Am J Ophthalmol*, 157(2); 2014: 334–341.
7. **Heindl, LM., Siebelmann, S., Dietlein, T. et al.:** Future prospects: assessment of intraoperative optical coherence tomography in ab interno glaucoma surgery. *Curr Eye Res*, 40(12); 2015: 1288–91.
8. **Toygar, O., Riemann, CD.:** Intraoperative optical coherence tomography in macula involving rhegmatogenous retinal detachment repair with pars plana vitrectomy and perfluoron. *Eye (Lond)*, 30(1); 2016: 23–30.
9. **Ray, R., Barañano, DE., Fortun, JA. et al.:** Intraoperative microscope-mounted spectral domain optical coherence tomography for evaluation of retinal anatomy during macular surgery. *Ophthalmology*, 118(11); 2011: 2212–7.
10. **Ehlers, JP.:** Intraoperative optical coherence tomography: past, present, and future. *Eye*, 30; 2016: 193–201.



Petra Svozílková a kol.

## DIAGNOSTIKA A LÉČBA OČNÍCH ZÁNĚTŮ, 2. VYDÁNÍ

Maxdorf 2016, 339 str., edice Jessenius

ISBN: 978-80-7345-516-3

Cena: 595 Kč

Formát: 125 × 190 mm, brožovaná

### Anotace

Oční záněty tvoří jednu z nejvýznamnějších oblastí oftalmologie a jejich diagnostika a léčba patří trvale ke každodenní náplni oftalmologické praxe. Jde přitom o velmi rozsáhlou a nozologicky i etiologicky různorodou skupinu onemocnění, z nichž část ohrožuje nemocného trvalými následky, v těch nejzávažnějších případech včetně oslepnutí. První vydání knihy Diagnostika a léčba očních zánětů se dočkalo velkého ohlasu mezi našimi oftalmology, publikace byla rozebrána v průběhu necelé jednoho roku od vydání. Kolektiv autorů z Oftalmologické kliniky 1. LF UK a VFN v Praze, pod vedením doc. MUDr. Petry Svozílkové, Ph.D., nyní připravil druhé, rozšířené a aktualizované vydání této užitečné a praktické knihy. Autoři opět čtenářům nabízejí precizní a srozumitelné návody jak pro diagnostiku, tak pro léčbu očních zánětů.

### Objednávky zasílejte e-mailem nebo poštou:

**LD, s.r.o. - TISKÁRNA PRAGER, Elišky Přemyslovny 1335, 156 00 Praha 5 – Zbraslav**

**e-mail: tiskarnaprager@prager-print.cz, mobil: 602 377 675.**

**Na objednávce uveďte i název časopisu, v němž jste se o knize dozvěděli.**