

# HODNOCENÍ KLINICKÝCH VÝSLEDKŮ IMPLANTACE HYDROFOBNI NITROOČNÍ ČOČKY CT LUCIA 601P

Stepanov A., Jirásková N., Rozsival P.

Oční klinika Fakultní nemocnice, Hradec  
Králové,  
přednosta prof. MUDr. Pavel Rozsival, CSc.,  
FEBO

Práce byla přednesena na sjezdu Futurum  
Ophthalmologicum, Lázně Bělohrad 16.  
května 2015.

*Autoři práce prohlašují, že vznik i téma  
odborného sdělení a jeho zveřejnění  
není ve střetu zájmu a není podpořeno  
žádnou farmaceutickou firmou.*

## SOUHRN

**Cíl:** zhodnotit pooperační výsledky u očí s implantovanou hydrofobní nitrooční čočkou CT LUCIA 601P u pacientů podstupujících rutinní operaci katarakty.

**Materiál a metodika:** do studie bylo zařazeno 38 pacientů (43 očí), průměrného věku  $70 \pm 8$  let (rozpětí 56 až 91 let) s šedým zákalem. Po fakoemulzifikaci jsme implantovali nitrooční čočky CT LUCIA 601P. Pacienti byli vyšetřeni za 4 měsíce po operaci. Sledovali jsme nekorigovanou zrakovou ostrost (NZO) a nejlépe korigovanou zrakovou ostrost (NKZO), refrakci, keratometrii a výskyt opacit zadního pouzdra (PCO – Posterior Capsule Opacification) pomocí software OSCA (open-access systematic capsule assessment).

**Výsledky:** Předoperační NZO byla  $0,3 \pm 0,18$ , za 4 měsíce po operaci  $0,7 \pm 0,15$ . NKZO před operací  $0,58 \pm 0,21$  a po operaci  $0,94 \pm 0,08$ . Hodnota PCO byla  $0,199 \pm 0,05$ , což značí zcela minimální výskyt PCO. Centrace nitrooční čočky (IOČ) v pouzdře byla správná u všech pacientů.

**Závěr:** Na základě našich zkušeností lze konstatovat, že nitrooční čočka CT LUCIA 601P firmy Zeiss vykazuje velmi dobré a stabilní pooperační výsledky.

**Klíčová slova:** nitrooční čočka CT LUCIA 601P, opacit zadního pouzdra, OSCA

## SUMMARY

### EVALUATION OF THE CLINICAL RESULTS OF IMPLANTATION THE HYDROPHOBIC INTRAOCULAR LENS CT LUCIA 601P

**Purpose:** To evaluate the properties and clinical outcomes after implantation the new hydrophobic intraocular lens CT LUCIA 601P in patients undergoing routine cataract surgery.

**Material and Methods:** The study included 38 patients (43 eyes), mean age  $70 \pm 8$  years (range 56–91 years) with senile cataract. After phacoemulsification intraocular lens CT LUCIA 601P was implanted. Patients were evaluated at 4 months after surgery. We assessed uncorrected visual acuity (UCVA), best corrected visual acuity (BCVA), refraction, keratometry and the incidence of posterior capsule opacification (PCO – Posterior capsule opacification).

**Results:** Before surgery the mean UCVA was  $0.3 \pm 0.18$  and four months after surgery was  $0.7 \pm 0.15$ . The mean BCVA before surgery was  $0.58 \pm 0.21$  and after surgery was  $0.94 \pm 0.08$ . PCO value was  $0.199 \pm 0.05$ , that means minimal incidence of PCO.

**Conclusion:** The new hydrophobic intraocular lens CT LUCIA 601P could be easily implanted and after surgery shows a high degree of biocompatibility in patients undergoing routine cataract surgery.

**Key words:** intraocular lens CT LUCIA 601P, posterior capsule opacification, OSCA

*Čes. a slov. Oftal., 71, 2015, No. 4, p. 196–198*

Do redakce doručeno dne 15. 1. 2015  
Do tisku přijato dne 1. 7. 2015

MUDr. A. Stepanov  
Oční klinika  
Fakultní nemocnice  
Sokolská 581  
500 05 Hradec Králové  
e-mail: stepanov.doctor@gmail.com

## ÚVOD

Jednokusová monofokální nitrooční asférická čočka C-Loop Haptic CT LUCIA 601P je vyrobena ze speciálního hydrofobního akrylátu, povrch čočky je kryt heparinem, což poskytuje lepší odolnost proti vzniku a rozvoji opacifikaci zadního pouzdra [4]. Materiál je také odolný vůči glisteningu [6]. Patentovaná asferická optika Zeiss kompenzuje fyziologické oční aberace a zachovává hloubku ostrosti. Díky konstrukci haptik „C-loop“ se speciálním zakřivením je zaručena optimální stabilní poloha ve vaku a eliminuje se též kontakt s duhovkovou tkání. V tomto sdělení předkládáme pooperační výsledky pacientů, kterým tato nitrooční čočka byla implantována.

## SOUBOR A METODIKA

Do studie bylo zahrnuto 38 pacientů (43 očí) se senilní kataraktou, kteří byli operováni na Oční klinice FN Hradec Králové v období od června do října v roce 2014. Od každého pacienta byl získán informovaný souhlas. Tabulka 1 zahrnuje informace o pacientech a předoperační údaje. Všechny pacienty operoval jeden operátor (P. R.), a operace provedl stejnou operační technikou: instalační anestezie, rohovkový řez velikosti 2,2 mm, vytvoření bočních incizí, kapsulorexe o průměru 5 mm, hydrosektace, fakoemulzifikace jádra, irigace a aspirace kortexu a implantace intraokulární čočky (IOČ) CT LUCIA 601P do čočkového pouzdra.

Tab. 1 Pacienti a předoperační údaje.

Charakteristika	Hodnota
Pacienti (počet)	38
Oči (počet)	43
Věk (roky)	
Průměr ± SO	70,63 ± 7,5
Rozsah	56 až 91
Pohlaví, počet (%)	
Muž	11 (29)
Žena	27 (71)
Předoperační NZO ± SO	0,3 ± 0,18
Rozsah	0,01 až 0,8
Předoperační refrakční sféra (D)	
Průměr ± SO	-0,1 ± 2,6
Rozsah	-6,25 až +4,0
Předoperační refrakční cylindr (D)	
Průměr ± SO	-1,02 ± 0,66
Rozsah	0 až -3,5
Axiální délka oka (mm)	
Průměr ± SO	23,12 ± 0,81
Rozsah	22,25 až 24,68
Průměr hodnoty IOČ (D) ± SO	21,5 ± 0,85
Sféra	
IOČ = intraokulární čočka	
NZO = nekorigovaná zraková ostrost	

Předoperačně jsme u pacientů vyšetřovali nekorigovanou zrakovou ostrost (NZO) i nejlépe korigovanou zrakovou ostrost (NKZO) na Snellenových optotypech a měřili jsme axiální délku bulbu. Pro kalkulaci optické mohutnosti IOČ byl použit IOL Master Carl Zeiss Meditec AG, pacienty jsme vyšetřili na šterbinové lampě.

Pooperačně byli pacienti vyšetřováni 4 měsíce od operace. Při této kontrole jsme zjišťovali refrakci, NZO, NKZO, hodnotili jsme výskyt opacit zadního pouzdra (PCO – Posterior capsule opacification) na šterbinové lampě a provedli jsme digitální fotografii zadního pouzdra čočky v retroiluminaci. Vlastní hodnocení PCO jsme provedli pomocí software OSCA (Open-Access Systematic Capsule Assessment) [1]. PCO index byl vypočítán pro celou oblast optické části čočky. Vylučujícím kritériem byla Nd:YAG laserová kapsulotomie porušující zadní pouzdro čočky a znemožňující hodnocení metodou OSCA. Předoperační a pooperační data (refrakční a keratometrická) byla uložena do Excel dokumentu. Pro statistickou analýzu byl použit SPSS Windows software (verze 18.0). Byl proveden Kolmogorov-Smirnov test pro normalitu, párový t-test pro porovnání parametrů mezi preoperačními a pooperačními kontrolami, P hodnota 0,05 nebo méně byla považována za statisticky signifikantní.

## VÝSLEDKY

Bylo vyšetřeno 38 pacientů (43 očí), 27 žen, 11 mužů. Průměrný věk pacientů v době operace byl 71 ± 8 let (rozpětí 56

Tab. 2 Předoperační a postoperační zraková ostrost a refrakční data.

Charakteristika	Preoperační	4 měsíce po operaci	P hodnota
Průměr NZO (Decimal) ± SO	0,3 ± 0,18	0,7 ± 0,15	<,001*
Rozsah	0,01 až 0,8	0,5 až 1,2	
Průměr NKZO (Decimal) ± SO	0,58 ± 0,21	0,94 ± 0,08	<,001*
Rozsah	0,05 až 0,8	0,8 až 1,2	
Průměr refrakční sféry (D) ± SO	-0,1 ± 2,6	+0,45 ± 0,41	,763
Rozsah	-6,25 až +4,0	-0,25 až +1,5	
Průměr SE (D) ± SO	-0,6 ± 2,58	+0,17 ± 0,39	,02*
Rozsah	-6,75 až +3,5	-0,87 až +1,0	
Refrakční cylindr (D)			,21
Průměr ± SO	-1,02 ± 0,66	-0,9 ± 0,59	
Rozsah	0 až -3,5	0,0 až -2,75	
Výskyt opacit zadního pouzdra (PCO) ± SO	-	0,199 ± 0,05	-
Rozsah		0,07 až 0,29	

NZO = nekorigovaná zraková ostrost

NKZO = nejlépe korigovaná zraková ostrost

SE = sférický ekvivalent

PCO = Posterior Capsule Opacification

\* P hodnota signalizuje na 5% hladině významnosti statisticky významný rozdíl

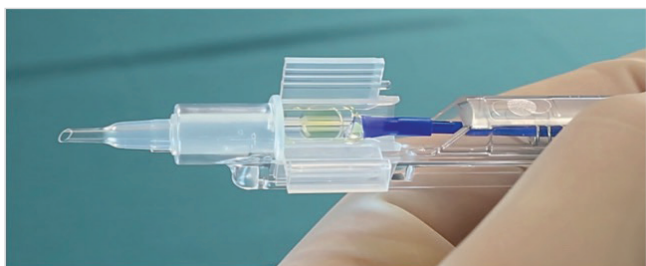
až 91 let). Pooperačně ani pooperačně nebyly zaznamenány žádné komplikace. Tabulka 2 zahrnuje preoperační a pooperační refrakční data, NZO, NKZO, sférický ekvivalent (SE) a výskyt opacit zadního pouzdra (PCO). Pooperační NKZO byla 0,8 nebo lepší u 40 očí (100 %) a 1,0 nebo lepší u 19 očí (44,19 %). Refrakce byla hodnocena předoperačně, kdy průměrný sférický ekvivalent byl v rozmezí -0,6 ± 2,5 D, rozpětí -6,75 až +3,5. Za 4 měsíce po operaci průměrný sférický ekvivalent byl +0,17 ± 0,39, rozpětí -0,875 až +1,0. Střední hodnota PCO indexu pro CT LUCIA 601P = 0,199 ± 0,05 (min. 0,07; max. 0,29), což značí zcela minimální výskyt PCO. Centrace IOČ v pouzdře byla správná u všech očí. Před operací byla NKZO 0,58 ± 0,21, po operaci NKZO se zlepšila na 0,94 ± 0,08. Pacienti neudávali žádné subjektivní potíže se zrakovými fenomény.

## DISKUSE

Materiál nitroočních čoček hraje velkou roli při vzniku sekundární katarakty [3, 5, 7, 8]. Jednokusová čočka CT LUCIA 601P(Y) je vyrobena ze speciálního hydrofobního akrylátu ultravysoké čistoty. Mezi hlavní výhody hydrofobních IOČ patří dobrá mechanická stabilita a biokompatibilita. Okraj čočky CT LUCIA 601P má 360° „square-edge“ design, povrch IOČ je kryt heparinem, což brání vzniku a rozvoji opacifikace zadního pouzdra a poskytuje lepší odolnost proti glisteningu [2, 6]. Design haptik „C-loop“ zaručuje lepší stabilizaci



Obr. 1 Čočka CT LUCIA 601P(Y)



Obr. 2 Injektor čočky CT LUCIA 601P

a fixaci čočky ve vaku. I v našem souboru jsme prokázali její dobrou stabilitu v pouzdře. Námi sledovaná nitrooční čočka má neutrální asféricitu, což eliminuje stávající sférické aberace čočky, kompenzuje fyziologické oční asymetrie (Kappa úhel) a nemění fyziologickou rohovkovou aberaci a zachová-

vá hloubku ostrosti. Žádné komplikace spojené s použitím nových nitroočních čoček nebyly pozorovány. Je k dispozici široký rozsah dioptrií od +4,0 do +30,0 D. Tvar čočky splňuje nejpřísnější nároky: celková velikost 13 mm, optická část má parametr 6 mm, asférická patentovaná optika Zeiss, 360° ostrá hrana (obr. 1). Existuje také varianta čočky s „přirozeným“ žlutým filtrem, který zachovává maximum kontrastní citlivosti a poskytuje maximální ochranu makuly – CT LUCIA 601P(Y). Velkou předností čočky CT LUCIA 601P je její balení, kdy je IOČ dodávána s injektorem, do kterého je vložen kartička s IOČ a bez jakékoliv další manipulace a kontaktu s povrchem oka se IOČ implantuje do pouzdra vlastní čočky. Hodnota PCO indexu pro CT LUCIA 601P za 4 měsíce po operaci je  $0,199 \pm 0,05$ , což značí zcela minimální výskyt PCO. V roce 2013 jsme na naší klinice hodnotili výskyt opacit zadního pouzdra u hydrofobně-hydrofilní nitrooční čočky EriFlex 877 FAB, za 3 měsíce po operaci byl index PCO  $0,15 \pm 0,09$  [7]. PCO index pro IOČ CT LUCIA 601P je zcela srovnatelný s PCO indexem IOČ, vyrobených z hydrofobně-hydrofilního materiálu a vykazuje minimální hodnoty v krátkém pooperačním období.

Tato studie je první studie v České republice, která popisuje výsledky krátkodobého hodnocení po aplikaci hydrofobních nitroočních čoček CT LUCIA 601P skupině pacientů podstupujících rutinní operaci katarakty.

## ZÁVĚR

Nitrooční čočka CT LUCIA 601P se snadno implantuje a po operaci vykazuje vysokou míru biokompatibility u pacientů podstupujících rutinní operaci katarakty. Na základě našich zkušeností lze konstatovat, že nitrooční čočka CT LUCIA 601P firmy Zeiss vykazuje dobré a stabilní pooperační výsledky.

## LITERATURA

1. **Aslam, T., Niall, P., Christopher, R.:** OSCA: a comprehensive open-access system of analysis of posterior capsular opacification, *BMC Ophthalmology*, 2006, 6: 30.
2. **Bosc, JM.:** Initial impressions and early clinical results of a new single-piece hydrophobic yellow acrylic IOL, presented at The ASCRS Symposium on Cataract, IOL, and Refractive Surgery, San Francisco, 2009.
3. **Jirásková, N., Rozsival, P.:** Metody hodnocení zkalení zadního pouzdra po operaci katarakty, *Čes a Slov Oftal*, 2004, 60(2): 155–157.
4. **Maedel, S., Hirschall, N., Chen, YA., Findl, O.:** Effect of heparin coating of a foldable intraocular lens on inflammation and capsular bag performance after cataract surgery, *J. Cataract Refract Surg*, 2013, 39(12): 1810-1817.
5. **Pozlerová, J., Nekolová, J., Jirásková, N., et al.:** Hodnocení opacit zadního pouzdra u různých typů umělých nitroočních čoček. *Čes a Slov Oftal*, 2009, 65(1): 12-15.
6. **Rosca, G.:** High Precision Injection with a New Heparin Coated Hydrophobic One Piece IOL, presented at ASCRS, Chicago, 2012.
7. **Stepanov, A., Jirásková, N., Nekolová, J., Lackovič, J., Románek, J., Rozsival, P.:** Evaluation of the clinical results of implantation the hydrophobic-hydrophilic intraocular lens ERIFLEX 877 FAB, *Čes a Slov Oftal*, 2013, 69(6): 236–238.
8. **Žemaitienė, R., Jašinskas, V., Barzdžiukas, V. et al.:** Prevention of posterior capsule opacification using different intraocular lenses (result of one-year clinical study), *Medicina (Kaunas)*, 2004, 40(8): 721–729.