

# AFLIBERCEPT V KLINICKEJ PRAXI

## SÚHRN

V tomto článku sme sa snažili zhodnotiť prvé klinické skúsenosti s účinnosťou a bezpečnosťou afliberceptu v liečbe vlhkej formy vekom podmienenej degenerácie makuly u všetkých typov subretinálnych neovaskulárnych membrán za obdobie prvých 10 mesiacov liečby na našom pracovisku.

**Kľúčové slová:** aflibercept, vlhká forma vekom podmienenej degenerácie makuly, subretinálna neovaskulárna membrána

## SUMMARY

### AFLIBERCEPT IN CLINICAL PRACTICE

In this article we have tried to evaluate first clinical experience with the effectiveness and safety of aflibercept in the treatment of the wet form of age related macular degeneration in all types of subretinal neovascular membranes for the period of the first 10 months of treatment in our clinic.

**Key words:** aflibercept, wet age related macular degeneration, subretinal neovascular membrane

*Čes. a slov. Oftal., 71, 2015, No. 2, p. 101–108*

## ÚVOD

Vekom podmienená degenerácia makuly (VPDM), najmä jej pokročilá neovaskulárna forma, je jedna z hlavných príčin ireverzibilnej straty zraku vo vyspelých krajinách a tretia najčastejšia príčina ireverzibilnej straty zraku na celom svete [2, 8]. Väčšina pacientov s neliečenou vlhkou formou VPDM zaznamená progresiu do ťažkej straty centrálnej zrakovéj ostrosti na postihnutom oku do 2 rokov od stanovenia diagnózy [1].

Vlhká forma VPDM podstatne znižuje kvalitu života, súvisiacu aj nesúvisiacu, so zrakom a má veľký vplyv na nezávislosť pacienta a na jeho fyzické, emocionálne a sociálne zdravie [13]. Ekonomická záťaž spojená so stratou zraku v dôsledku vlhkej formy VPDM je veľmi veľká, predstavuje oftalmologickú zdravotnú starostlivosť, ale aj náklady, ktoré nesúvisia so zrakom, sú však spojené s pádmi a zlomeninami a z nich vyplývajúceho postihnutia, hospitalizácií, opatrovníctva a domácej ošetrovateľskej starostlivosti [12].

Kľúčovú úlohu pri rozvoji chorioidálnej neovaskularizácie v patogenéze vlhkej formy VPDM zohrávajú podľa najnovších poznatkov dva dôležité proteíny zo skupiny vaskulárnych endoteliálnych rastových faktorov (VEGF): VEGF-A a placentárny rastový faktor (PlGF). Anti-VEGF liečba predstavuje v súčasnosti štandard starostlivosti o pacientov s vlhkou formou VPDM. V klinickej praxi používané anti-VEGF terapie pegaptanib sodný, ranibizumab a bevacizumab (používaný off-label = mimo schválenej indikácie) pôsobia proti rastovému faktoru VEGF-A a umožňujú pacientom vyhnúť sa strate zraku, dokonca u mnohých aj zlepšiť zrakovú ostrosť. Výsledky klinických skúšaní preukázali, že proaktívny prístup k liečbe (fixné mesačné dávkovanie) intravitreálnou anti-VEGF terapiou (ranibizumab alebo bevacizumab) prináša počas prvého roka lepšie výsledky zrakovéj ostrosti ako reaktívny prístup (liečba podľa potreby, založená na klinických kritériách) [6].

V minulom roku bol na Slovensku uvedený aflibercept, ide o rozpustný, plne humánný, falošný receptorový fúzny proteín,

ktorý je tvorený časťami extracelulárnych domén prirodzených receptorov 1 a 2 pre ľudský VEGF, spojenými s Fc časťou ľudského imunoglobulínu (Ig) G1 [14]. Aflibercept sa viaže na VEGF-A aj PlGF s vyššou afinitou ako ranibizumab [7, 9]. Táto posilnená väzobná afinita naznačuje, že aflibercept môže mať dlhšie trvanie účinku a vyššiu účinnosť v oku, čo umožňuje menej časté dávkovanie a zníženie záťaže pravidelného mesačného monitorovania pacientov s vlhkou formou VPDM.

Na základe pozitívnych výsledkov z registračných štúdií u pacientov s vlhkou formou VPDM, vylepšenému mechanizmu účinku afliberceptu a jeho kategorizovania pre liečbu vlhkej formy VPDM od októbra 2013 v aplikačných centrách na Slovensku, sme sa rozhodli zhodnotiť jeho prínos v klinickej praxi na našom pracovisku. V nasledujúcich kazuistikách uvádzame príklady účinnosti a bezpečnosti afliberceptu po 10 mesiacoch liečby u novodiagnostikovanej vlhkej formy VPDM a tiež u pacientky s refraktérnou subretinálnou neovaskulárnou membránou, ktorá reagovala suboptimálne na predchádzajúcu anti-VEGF liečbu. Centrálne zrakové ostrosť bola hodnotená pomocou ETDRS optotypu a centrálnu hrúbku sietnice sme hodnotili pomocou spectral domain OCT.

Dnes je injekčný roztok afliberceptu indikovaný na liečbu vlhkej formy vekom podmienenej makulárnej degenerácie a ďalších sietnicových ochorení – makulárny edém v dôsledku oklúzie centrálnej žily sietnice a diabetický makulárny edém [14].

## KAZUISTIKA 1

V septembri 2013 prichádza na našu ambulanciu 77-ročný pacient na OCT vyšetrenie, odoslaný od spádového oftalmológa pre podozrenie na subretinálnu neovaskulárnu membránu (SRNM) na pravom oku. Pacient približne pol roka udáva postupné zhoršovanie zraku na pravom oku a asi mesiac trvajúce metamorfopsie. Pri prvom našom vyšetrení zisťujeme na pravom oku centrálnu zrakovú ostrosť (CZO):

Bajaček J., Bielíková A.

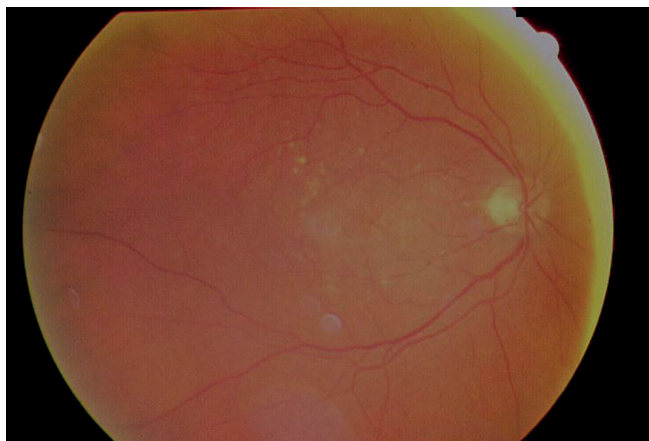Oftalmologická klinika, Ústredná vojenská nemocnica SNP-FN, Ružomberok, prednostka kliniky MUDr. Bielíková Anna, PhD.

*Autoři práce prohlašují, že vznik i téma odborného sdělení a jeho zveřejnění není ve střetu zájmu a není podpořeno žádnou farmaceutickou firmou.*

Do redakce doručeno dne 14. 10. 2014

Do tisku přijato dne 12. 2. 2015

MUDr. Juraj Bajaček  
Oftalmologická klinika  
Ústredná vojenská nemocnica SNP - FN  
Generála Miloša Vesela 21  
034 26 Ružomberok  
e-mail: jbjacek@yahoo.com



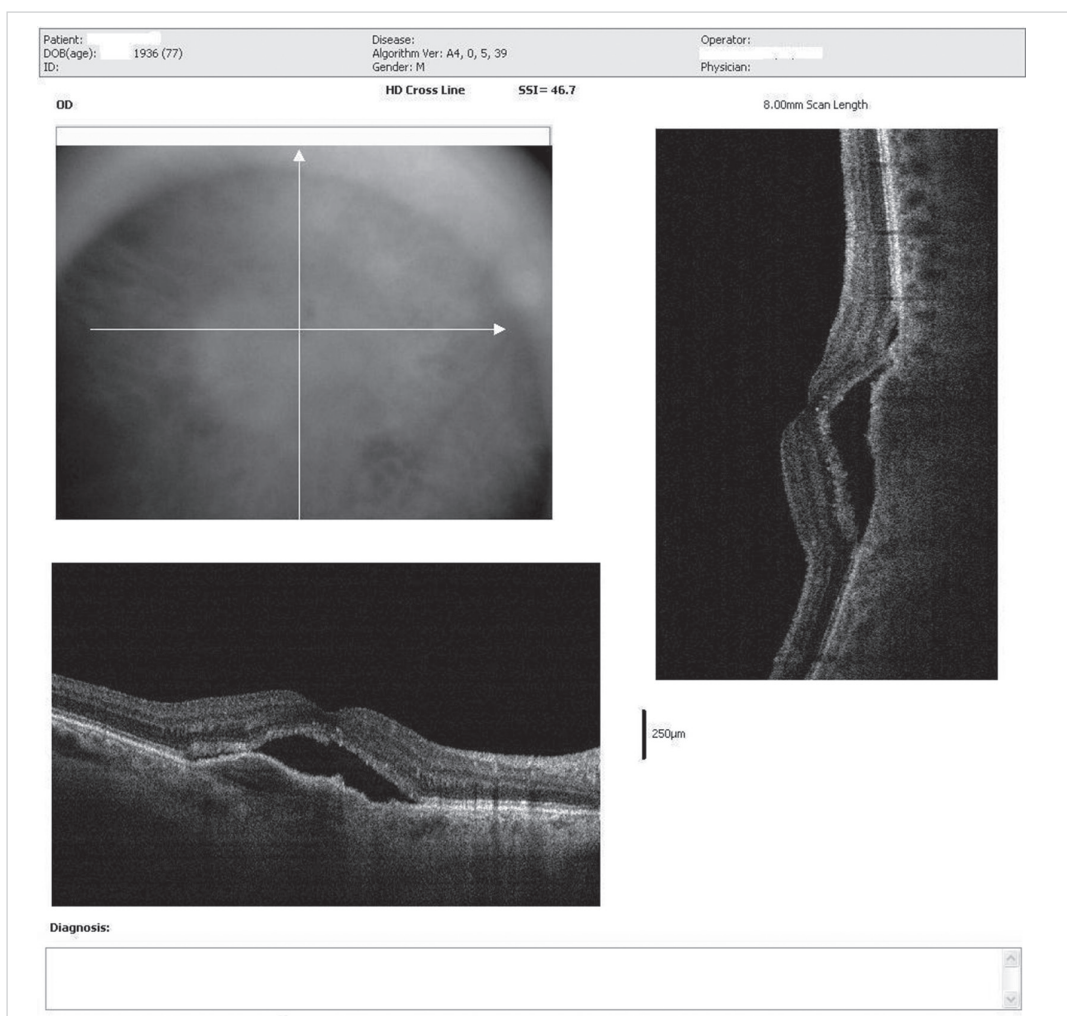
**Obr. 1** Farebný snímok fundu pravého oka. V makulárnej oblasti sú početné tvrdé i mäkké drúzy s edémom

20/80 – 52 písmen ETDRS optotypu, na ľavom oku CZO: 20/25 – 79 písmen ETDRS optotypu a pozitívny test na Amslerovej mriežke. Fundoskopicky vidieť v centrálnej oblasti početné tvrdé i mäkké drúzy, edém aj abláciu neuroretiny v centre

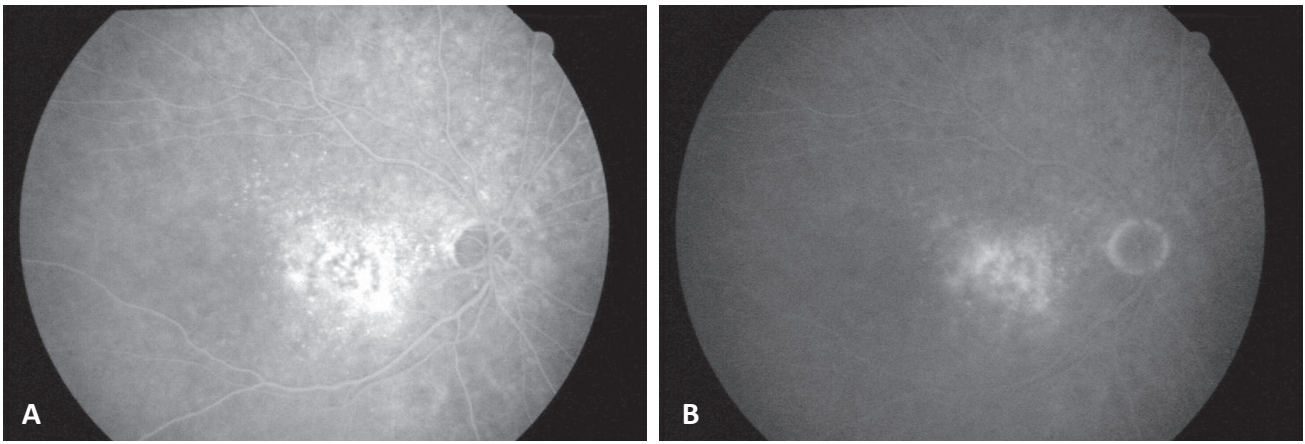
makulárnej krajiny (MK) (obr. 1). Na OCT náleze nachádzame subfoveolárne abláciu retinálneho pigmentového epitelu (RPE) aj seróznú abláciu neuroretiny s edémom a výrazné defekty v RPE aj do periférie MK (obr. 2). Pacientovi realizujeme aj FAG vyšetrenie, ktoré nám potvrdzuje predominantne klasickú SRNM (obr. 3a + 3b). Pacienta sme nastavili na intravitreálnu liečbu afliberceptom v dávkovacom režime á 4 týždne počas prvých 3 mesiacov liečby, po ktorých nasledovali ďalšie 3 dávky v intervaloch á 8 týždňov. Na posledné kontrolné vyšetrenie, mesiac po šiestej aplikácii, prichádza pacient v auguste 2014 s CZO 20/63 – 62 písmen ETDRS optotypu, na OCT náleze vidieť miernu regresiu ablácie RPE, výraznú regresiu seróznej ablácie neuroretiny so zbytkovým edémom a viditeľnejšiu foveolárnu depresiu (obr. 4). Pacientovi bolo objednané pokračovanie intravitreálnej liečby afliberceptom á 8 týždňov.

## KAZUISTIKA 2

V júni 2011 prichádza na našu ambulanciu 80-ročná pacientka odoslaná z iného aplikačného centra za účelom po-



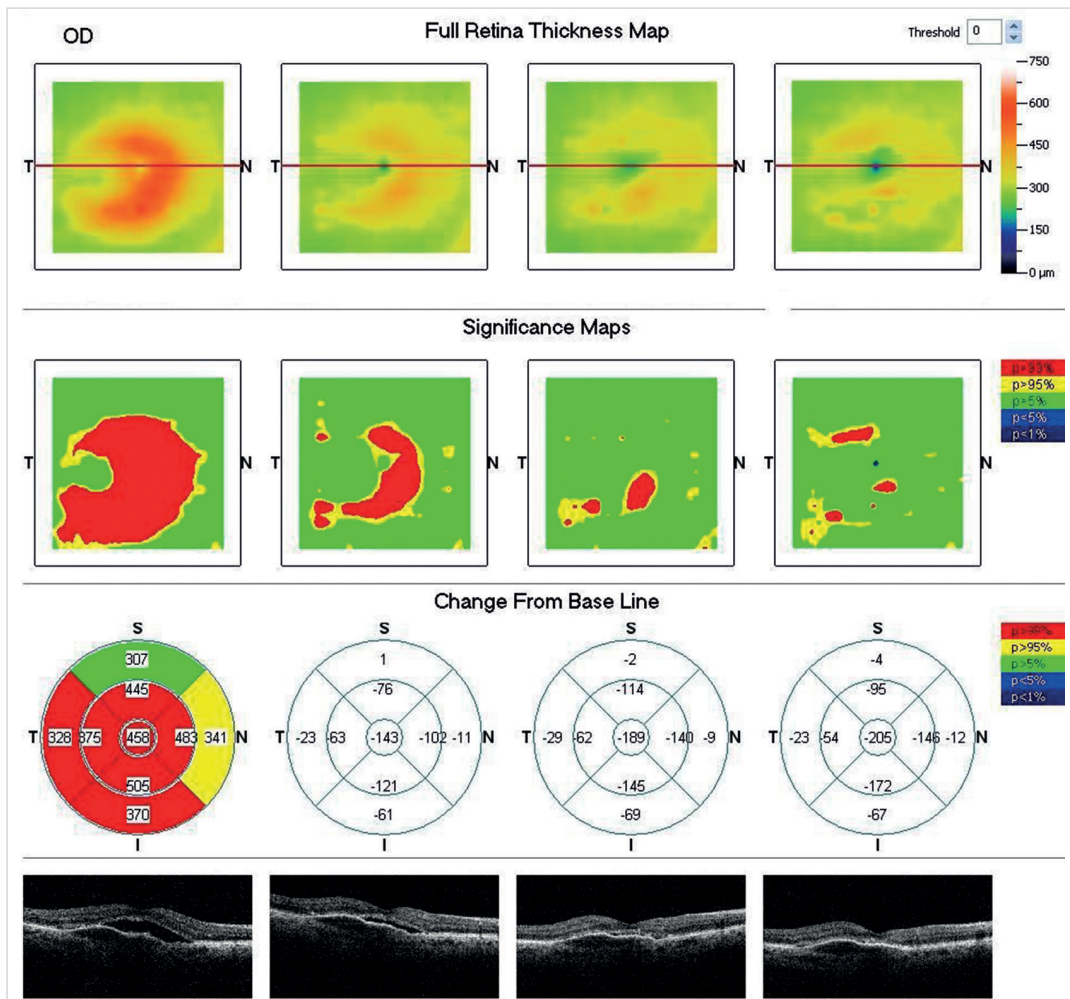
**Obr. 2** OCT snímok (HD cross-line) pravého oka. Subfoveolárne výrazná serózná ablácia neuroretiny s edémom aj s abláciou RPE



Obr. 3a, b FAG snímky pravého oka. V MK oblasti početné hyperfluorescenčné ložiská pre stázu a presakovanie kontrastnej látky v miestach edému a ablácie neuroretiny. V okolí hyperfluorescenčné drúzy

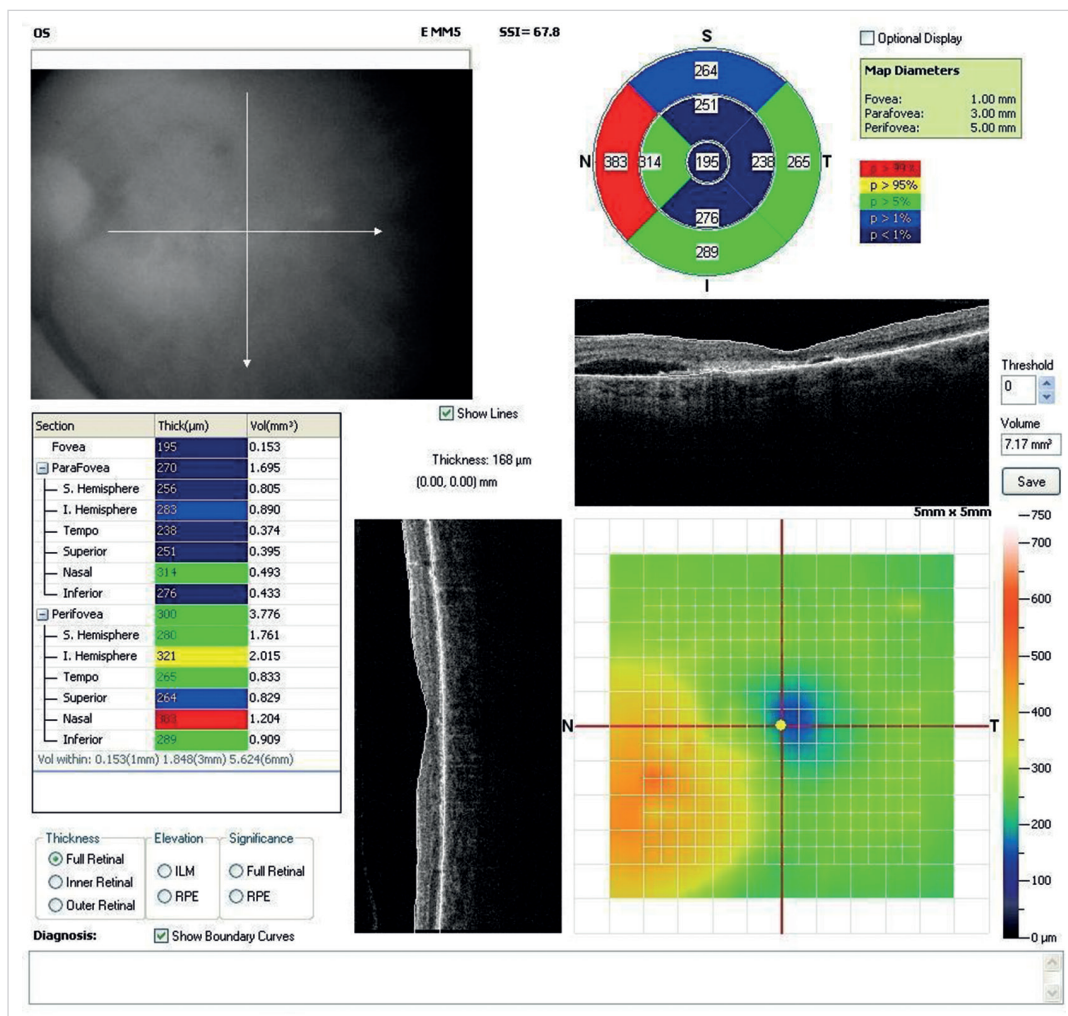
kračovania anti-VEGF liečby do ľavého oka. Na primárnom pracovisku bol pacientke pre klasickú SRNM intravitreálne aplikovaný 10x pegaptanib á 6 týždňov so stabilnou centrálnou zrakovou ostrosťou (CZO 20/32 – 72 písmen ETDRS

optotypu ) aj hrúbkou sietnice na OCT (obr. 5). Na pravom oku mala pacientka dlhodobo redukovaný vísus - prsty pred okom, pre jazvovité štádium SRNM. Po angiografickom vyšetrení (obr. 6, obr. 7a + 7b) sme pacientku nastavili na intravi-



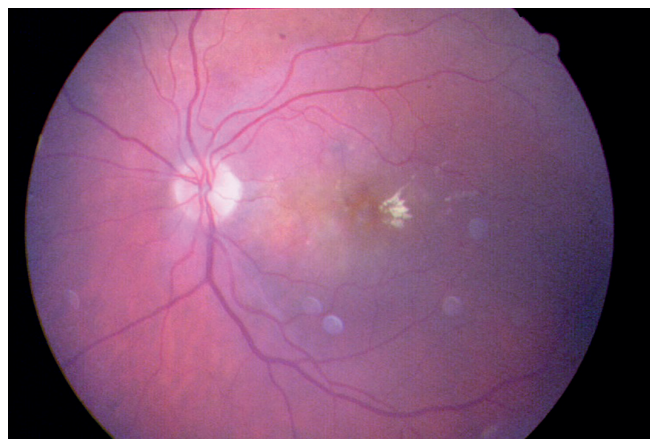
Obr. 4 OCT snímok pravého oka (porovnávacia mapa po 10 mesiacoch od začatia liečby afliberceptom). Výrazná regresia edému aj seróznej ablácie neuroretiny. CHS -205 $\mu$ m. Ablácia RPE pretrváva





**Obr. 5** OCT snímok (mapa) ľavého oka. Výrazné defekty, atrofické zmeny RPE prevažne subfoveolárne, s edémom aj seróznou abláciou neuroretiny prevažne v nazálnych sektoroch. Nález po 10 intravitreálnych aplikáciách pagaptanibu

treálnu liečbu ranibizumabom á 4 týždne. V priebehu 2 rokov jej bolo aplikovaných celkom 15 dávok ranibizumabu s postupne zhoršujúcou sa CZO až na 20/125 – 41 písmen ETDRS optotypu, pričom na OCT náleze pretrvávali výraznejšie atro-

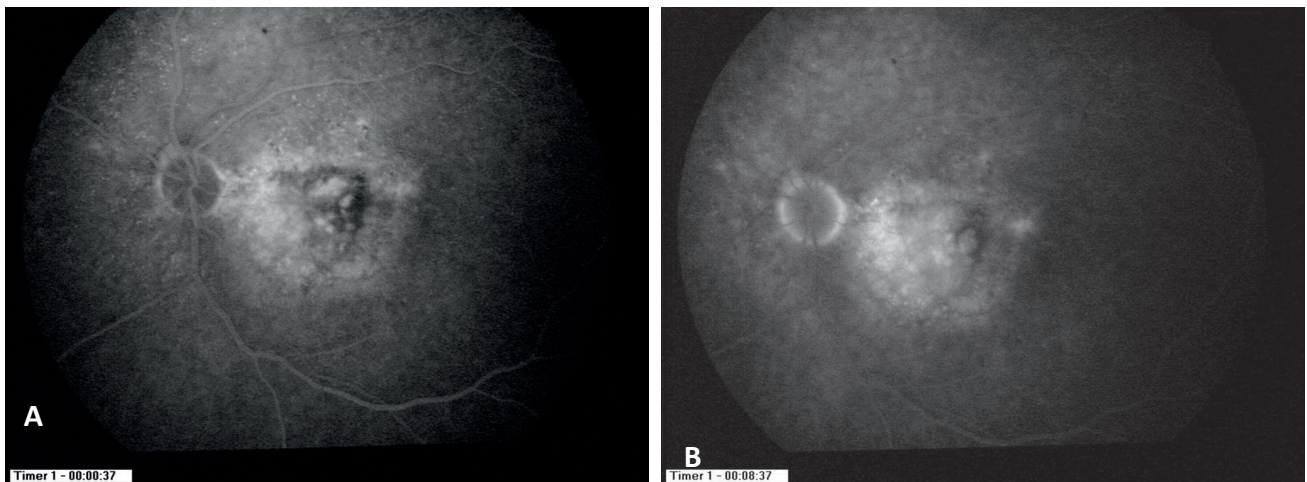


**Obr. 6** Farebný snímok ľavého oka klasickej SRNM

fické zmeny v retinálnom pigmentovom epiteli (RPE) s edémom neuroretiny s maximom v dolných nazálnych sektoroch a v mieste fovey až makrocystické zmeny (obr. 8). Vzhľadom na zhoršujúci sa vízus, progresiu nálezu na OCT (obr. 9) a možnosť objednať novú dostupnú anti-VEGF liečbu pre vlhkú formu VPDM, sme po kontrolnom angiografickom vyšetrení pacientku indikovali na intravitreálnu liečbu afliberceptom 2 mg v dávkovacom režime á 4 týždne počas prvých 3 mesiacov liečby, po ktorých nasledovali ďalšie 3 dávky v intervaloch á 8 týždňov. Na poslednom kontrolnom vyšetrení po 6 dávkach afliberceptu má pacientka CZO 20/63 – 62 písmen ETDRS optotypu a na OCT náleze vidieť regresiu edému neuroretiny (obr. 10). Vzhľadom na zlepšenie anatomického aj funkčného nálezu bolo pacientke objednané pokračovanie intravitreálnej liečby afliberceptom v intervale á 8 týždňov.

## DISKUSIA

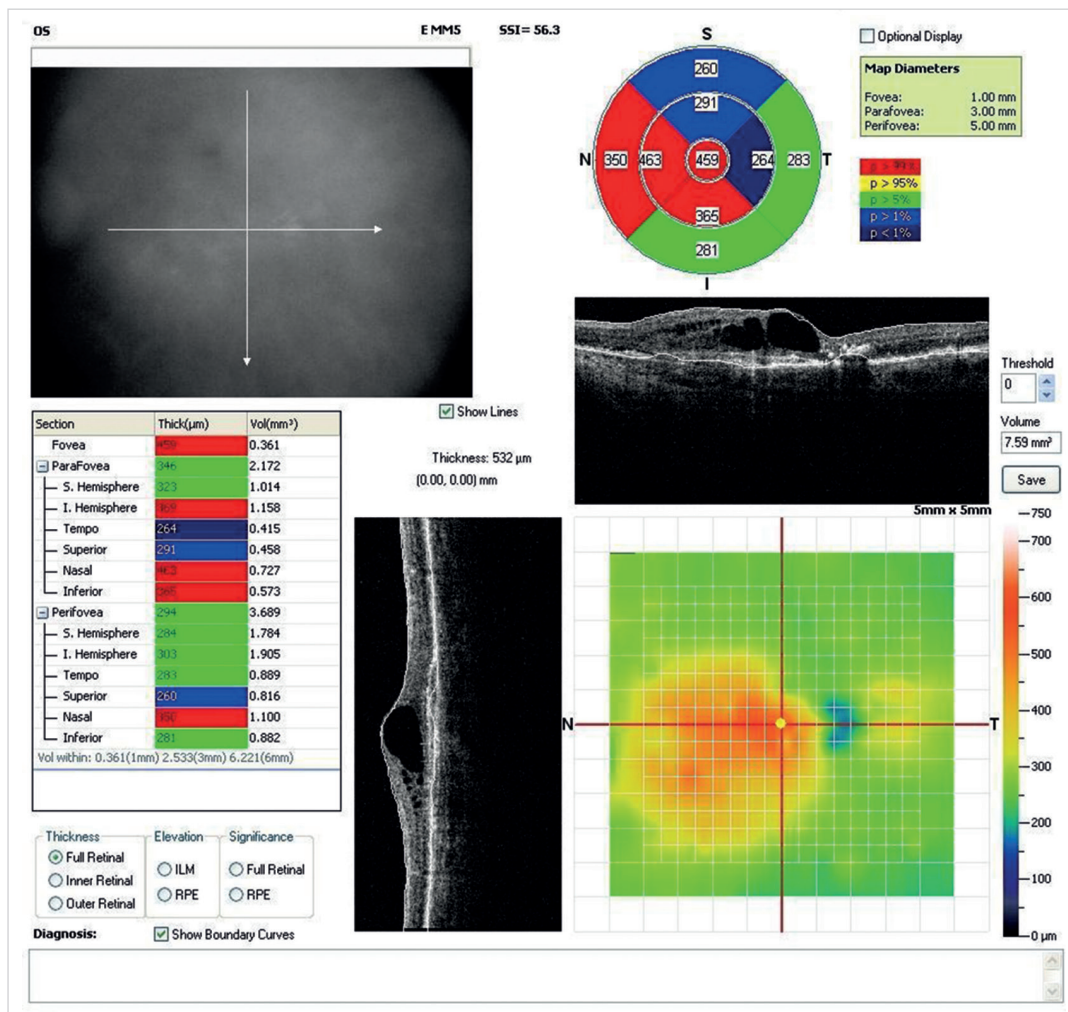
Na základe výsledkov klinických skúšaní 3. fázy VIEW1 a VIEW2 u novodiagnostikovaných pacientov s vlhkou VPDM



Obr. 7a, b FAG snímky ľavého oka klasickej SRNM

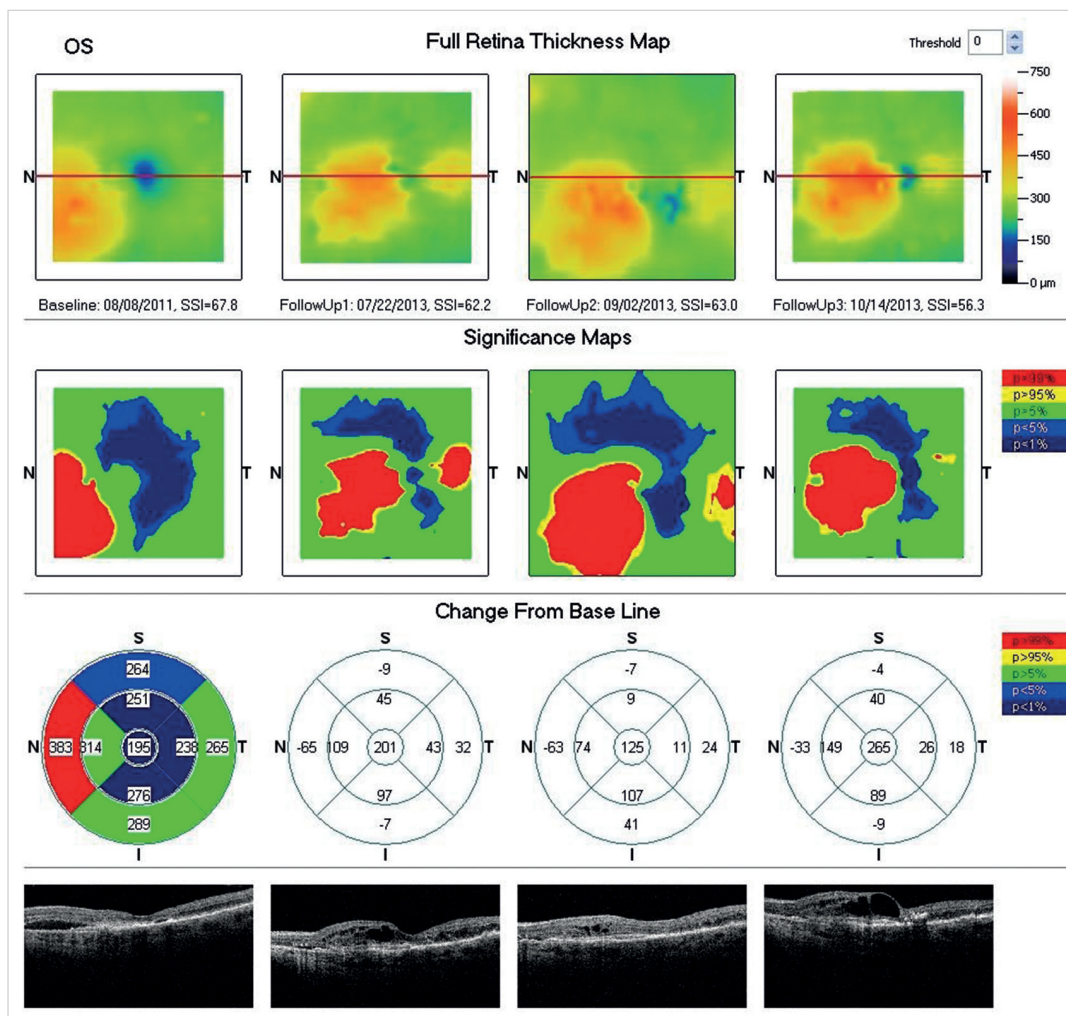
má aflibercept 2 mg podávaný každé 2 mesiace (po 3 úvodných dávkach raz mesačne) štatisticky porovnateľnú a klinicky rovnocennú účinnosť ako ranibizumab 0,5 mg podávaný raz mesačne v zmysle prevencie straty zraku, zlepšenia zrakov

ostrosti, zmenšenia rozsahu chorioidálnej neovaskularizácie, zmenšenia hrúbky sietnice a zmenšenia množstva tekutiny v sietnici po 1 roku [3]. V 52. týždni bola pri liečbe afliberceptom v spomínanom dávkovaní priemerná zmena zrako-



Obr. 8 OCT snímok (mapa) ľavého oka. Výrazný edém neuroretiny s makrocystickou premenou v mieste fovey. Výrazné atrofické zmeny RPE, až počínajúca fibrotická premena. Nález po 15 intravitreálnych dávkach ranibizumabu





Obr. 9 OCT snímok (porovnávací – po 2 rokoch liečby ranibizumabom). Progresia edému neuroretíny aj hrúbky sietnice – CHS: +265 µm

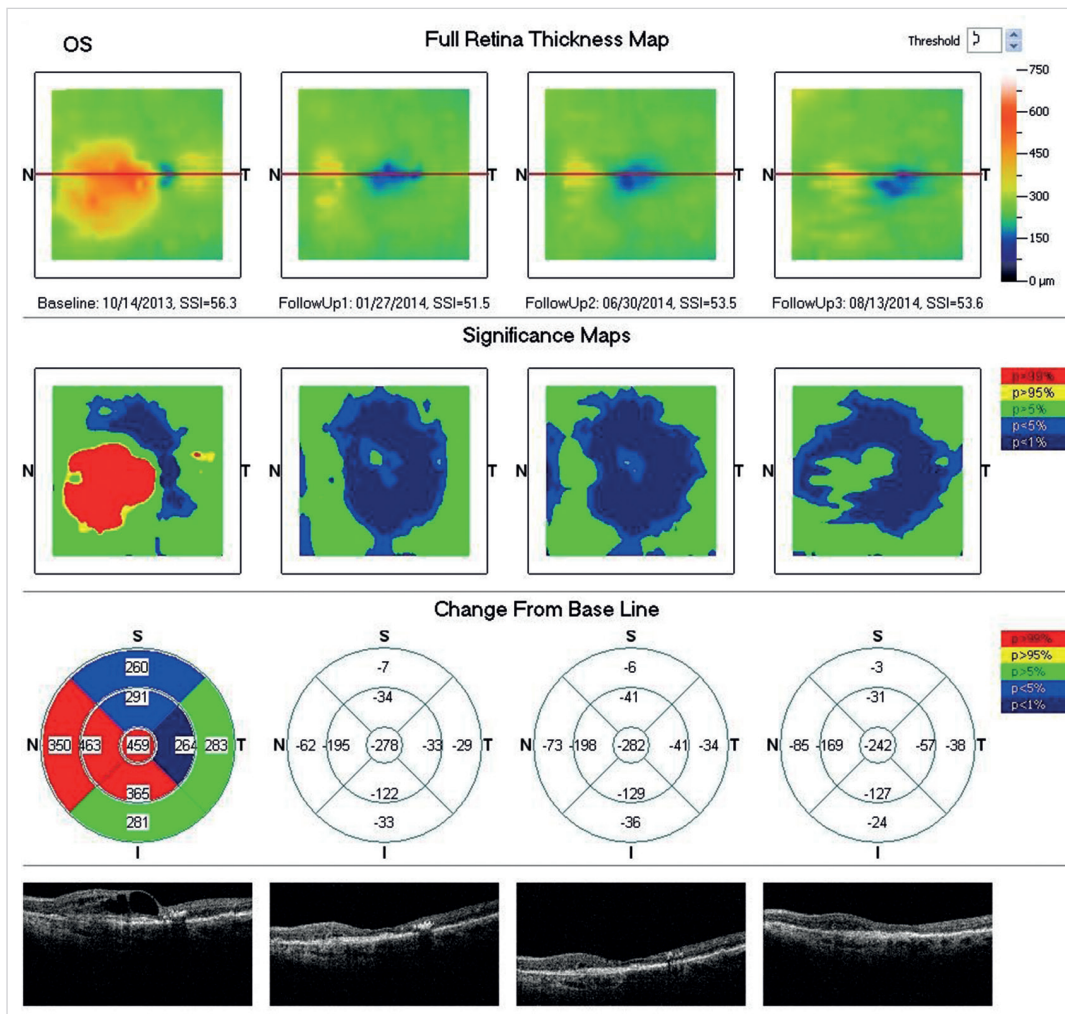
vej ostrosti +8,4 písmen na ETDRS optotype v porovnaní so vstupnou hodnotou [3]. Funkčné aj anatomické výsledky liečby vlhkej formy VPDM boli dosiahnuté so signifikantne nižším počtom injekcií afliberceptu v prvom roku (7,6 injekcií afliberceptu verzus 12,3 injekcií ranibizumabu) a tieto výsledky boli zachované aj v druhom roku liečby pri významne nižšom počte injekcií afliberceptu (4,2 injekcií afliberceptu verzus 4,7 injekcií ranibizumabu) [14, 11]. Bezpečnosť afliberceptu bola po dvojročnom sledovaní porovnateľná s ranibizumabom [11].

Predložená kazuistika a tiež naše praktické skúsenosti s afliberceptom v liečbe ďalších novodiagnostikovaných pacientov s vlhkou VPDM s okultnými či predominantne klasickými SRNM sú podobné výsledkom účinnosti afliberceptu z klinických skúšaní, v niektorých prípadoch ich dokonca prekonávajú.

V nedávnej dobe boli publikované prvotné dáta z niekoľkých štúdií preukazujúce klinický benefit použitia afliberceptu aj u pacientov so suboptimálnou odpoveďou na predchádzajúcu anti-VEGF liečbu [4, 15, 16]. V snahe dosiahnuť zlepšenie zrakovkej ostrosti, liečiť pacientov nereagujúcich alebo nedostatočne reagujúcich na liečbu, rovnako v snahe zvládnuť tachyfylixiu a redukovanú biologickú účinnosť po opakovanom

podávaní intravitreálnych injekcií, sa v praxi skúša záměna (switch) liečebných látok. V porovnaní s ostatnými anti-VEGF látkami používanými v liečbe neovaskulárnej VPDM, aflibercept má vďaka svojej unikátnej štruktúre odlišné väzobné vlastnosti – vyššiu afinitu a širší záber nielen ku všetkým izoformám VEGF-A, ale aj k PlGF [7]. K dispozícii sú dáta preukazujúce klinický benefit, zahrňujúci stabilizáciu alebo zlepšenie zrakovkej ostrosti a zlepšenie anatomického nálezu na OCT alebo predĺženie intervalov medzi injekciami po zmene liečby na aflibercept pri suboptimálnej odpovedi na iné anti-VEGF látky [4, 5, 10, 15, 16].

Podľa našich doterajších skúseností, zmena liečby na aflibercept u pacientov suboptimálne reagujúcich na iné anti-VEGF látky na našom pracovisku viedla po prvých 3 úvodných injekciách k zlepšeniu anatomického nálezu a k stabilizácii alebo aj zlepšeniu zrakovkej ostrosti. Keďže odporúčaná dvojmesačná dávkovacia schéma (po 3 úvodných mesačných dávkach) v prvom roku liečby VPDM nevyžaduje monitorovanie v období medzi injekciami afliberceptu, pacienti nemusia chodiť na kliniku každý mesiac a tým sa lekárom aj pacientom znižuje záťaž spojená s mesačným monitorovaním a liečbou vlhkej formy VPDM.



Obr. 10 OCT snímok (porovnávací – po 10 mesiacoch liečby afliberceptom). Regresia edému neuroretíny aj hrúbky sietnice – CHS: -242 μm

## ZÁVER

Doterajšie skúsenosti s afliberceptom v liečbe vlhkej formy VPDM preukázali napriek krátkemu sledovaciemu obdobiu dobrú účinnosť i bezpečnosť u novodiagnostikovaných pacientov pri všetkých typoch SRNM, ktorú je potrebné overiť v praxi z dlhodobého hľadiska. U pacientov, ktorým bola predchádzajúca anti-VEGF liečba zmenená na aflibercept, sme sledovali stabilizáciu aj zlepšenie anatomického a funkčného nálezu. Do tejto doby sa pri liečbe s afliberceptom

neprejavili žiadne závažné nežiaduce účinky. Dávkovací režim afliberceptu v liečbe vlhkej formy VPDM má výhody v zníženej potrebe monitorovania, vyššom pohodlí pre pacienta i lekára a prináša možnosť menšieho výskytu nežiaducich účinkov súvisiacich s intravitreálnou aplikáciou, čím sa znižuje pracovná a ekonomická záťaž vlhkej formy VPDM na pacientov, lekárov v aplikačných centrách a celý zdravotný systém. Očakávame, že v druhom roku liečby pacientov s VPDM sa vďaka možnosti ďalšieho predlžovania intervalov medzi injekciami afliberceptu táto záťaž ešte viac zredukuje.

## LITERATURA

1. Bressler, S.B., Bressler, N.M., Fine, S.L. et al.: Natural course of choroidal neovascular membranes within the foveal avascular zone in senile macular degeneration. *Am J Ophthalmol*, 93(2); 1982: 157–163.
2. Congdon, N., O'Colmain, B., Klaver, C.C. et al.: Causes and prevalence of visual impairment among adults in the United States. *Arch Ophthalmol*, 122 (4); 2014: 477–485.
3. Heier, J.S., Brown, M.D., Chong, V. et al.: Intravitreal aflibercept (VEGF Trap-Eye) in wet age-related macular degeneration. *Ophthalmology*, 119 (12); 2012: 2537–2548.
4. Chang, A.A., Li, H., Broadhead, G.K. et al.: Intravitreal aflibercept for treatment-resistant neovascular age-related macular degeneration. *Ophthalmology*, 121; 2014: 188–192.

5. **Cho, H., Weber, M.L., Shah, C.P. et al.:** Initial utilization of aflibercept in exudative age related macular degeneration. *Eur J Ophthalmol*, 24(4); 2014: 576–581.
6. **Martin, D.F., Maguire, M.G., Ying, G.S. et al.:** Ranibizumab and bevacizumab for neovascular age-related macular degeneration. *N Engl J Med*, 364(20); 2011: 1897–1908.
7. **Papadopoulos, N., Martin, J., Ruan, Q. et al.:** Binding and neutralization of vascular endothelial growth factor (VEGF) and related ligands by VEGF Trap, ranibizumab and bevacizumab. *Angiogenesis*, 15(2); 2012: 171–185.
8. **Resnikoff, S., Pascolini, D., Etya'ale, D. et al.:** Global data on visual impairment in the year 2002, *Bull World Health Organ*, 82(11); 2004: 844–851.
9. **Rudge, J.S., Holash, J., Hylton, D. et al.:** VEGF Trap complex formation measures production rates of VEGF, providing a biomarker for predicting efficacious angiogenic blockade. *Proc Natl Acad Sci U S A*, 104(47); 2007: 18363–18370.
10. **Sawa, Y. et al.:** Short-term outcomes of aflibercept for recurrent neovascular age-related macular degeneration in Japanese patients. E-poster PO-1531, World Ophthalmology Congress 2014, Tokyo, Japan, April 2–6, 2014.
11. **Schmidt-Erfurth, U. et al.:** Intravitreal aflibercept injection for neovascular age-related macular degeneration. Ninety-six week results of the VIEW studies. *Ophthalmology*, 121; 2014: 193–201.
12. **Schmier, J.K., Jones, M.L., Halpern, M.T.:** The burden of age-related macular degeneration. *Pharmacoeconomics*, 24(4); 2006: 319–334.
13. **Soubrane, G., Cruess, A., Lotery, A. et al.:** Burden and health care resource utilization in neovascular age-related macular degeneration: findings of a multicountry study. *Arch Ophthalmol*, 125(9); 2007: 1249–1254.
14. **Eylea (aflibercept injekčný roztok v liekovke) Súhrn charakteristických vlastností lieku.** Berlin, Nemecko: Bayer Pharma AG: 2014.
15. **Wykoff, C.C., Brown, D.M., Maldonado, M.E. et al.:** Aflibercept treatment for patients with exudative age-related macular degeneration who were incomplete responders to multiple ranibizumab injections (TURF trial). *Br J Ophthalmol*, 98(7); 2014: 951–955.
16. **Yonekawa, Y., Andreoli, C., Miller, J.B. et al.:** Conversion to aflibercept for chronic refractory or recurrent neovascular age-related macular degeneration. *Am J Ophthalmol*, 156(1); 2013: 29–35.

## OZNÁMENÍ



Dovolujeme si Vám oznámit, že dne 26. 3. 2015 byla v Tereziánském sále Břevnovského kláštera slavnostně pasována na Rytířku českého lékařského stavu paní MUDr. Jaroslava Vladyková, DrSc. Vedle pana prof. MUDr. Ivana Karla, DrSc., je druhým oftalmologem, kterému byla tato vysoká pocta udělena.

Redakce časopisu