

# KONTRACEPCE A OČNÍ TROMBEMBOLICKÉ PŘÍHODY

**Matušková V., Vysloužilová D., Vlková E.**

Oční klinika FN Brno a LF MU, přednostka prof. MUDr. Eva Vlková, CSc.

## SOUHRN

Cílem práce je upozornit na problematiku uzávěru retinální žíly v souvislosti s užíváním hormonální antikoncepce u mladých pacientek. V naší práci prezentujeme případ 22leté pacientky hospitalizované na naší klinice s náhlým poklesem zrakové ostrosti na levém oku. Po vyloučení ostatních příčin poklesu zrakové ostrosti byla u pacientky stanovena diagnóza pretrombotického stavu a byla nasazená antikoagulační léčba.

**Klíčová slova:** edém terče zrakového nervu, pretrombóza, pretrombotický stav, okluze retinální žíly, pokles zrakové ostrosti, hormonální antikoncepce

## SUMMARY

### Contraception and Ocular Thromboembolic Episodes – A Case Report

The aim of the paper is to warn of the retinal vein occlusion possibility due to the using of hormonal contraceptive pills in young female patients. A case report of 22 years old female patient hospitalized at the Department of Ophthalmology, School of Medicine, Masaryk University, Brno, Czech Republic, E.U., with sudden decrease of the left eye visual acuity is presented. After excluding other causes of visual acuity decrease, the diagnosis of prethrombotic state was made and anticoagulant treatment was started.

**Key words:** optic disc edema, prethrombotic state, retinal vein occlusion, visual acuity decrease, hormonal contraception

Čes. a slov. Oftal., 69, 2013, No. 2, p. 87–90

✉ Do redakce doručeno dne 3. 4. 2012

✍ Do tisku přijato dne 27. 5. 2013

**MUDr. Veronika Matušková, Ph.D., FEBO**

Oční klinika FN Brno a LF MU  
Jihlavská 20, Brno  
v.matuskova@email.cz

## ÚVOD

Okluze sítnicové žíly (RVO) je po diabetické retinopatii druhé nejčastější cévní onemocnění sítnice. Podle lokalizace cévního uzávěru dělíme okluze retinální žíly na kmenové (CRVO) a větvové (BRVO). Samostatnou klinickou formou je hemiokluze, při níž je postižena horní nebo dolní polovina sítnice [8]. V rámci skupiny kmenových okluzí se někdy vyčleňuje tzv. pretrombotický stav. Pro něj je charakteristická přítomnost dilatovaných a tortuózních sítnicových vén a edém terče zrakového nervu. Nejsou patrné masivní hemoragie. Zraková ostrost je jen lehce snížena [11].

Mezi rizikové faktory okluze retinální žíly patří systémová kardiovaskulární onemocnění (hypertenze, hyperlipidémie, diabetes mellitus, zvýšený BMI), hyperviskózní stavy, vaskulitida nebo hyperkoagulační stavy (Leidenská mutace, antifosfolipidový syndrom, deficit proteinu C a S). Mezi rizikové faktory se řadí glaukomová exkavace terče zrakového nervu. Ze zevních faktorů za rizikové považujeme kouření a některá farmaka (orální kontraceptiva, hormonální substituční terapie nebo diuretika) [10].

Uzávěr retinální žíly postihuje nejčastěji pacienty nad 50 let věku, u nichž se uplatňují především rizikové kardiovaskulární faktory. Malá část sítnicových žilních uzávěrů se objevuje u mladších pacientů [8].

## KAZUISTIKA

V červenci 2012 přišla na lékařskou pohotovost na ambulanci Oční kliniky FN Brno 22letá pacientka pro několik hodin trvající pokles zrakové ostrosti na levém oku.

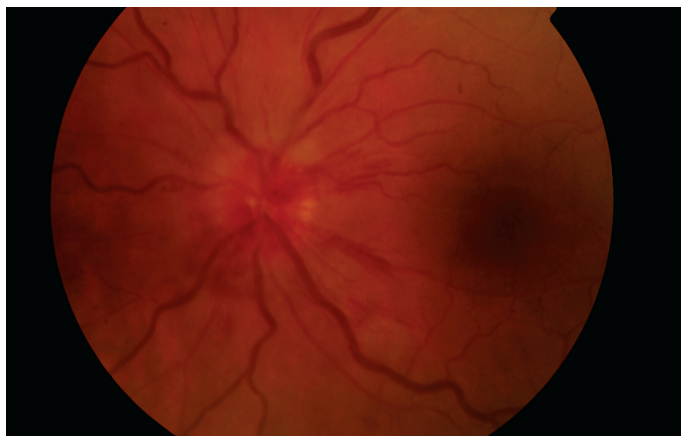
V anamnéze pacientka udávala operaci strabismu ve 3 letech ve Fakultní dětské nemocnici Brno. V dětství nosila okluzi, na základní škole již brýlovou korekci ani okluzi nenesla a na obě oči viděla stejně dobře, četla poslední řádek optotypů. Celkově se s ničím neléčila. Od svých 16 let užívala hormonální antikoncepci, Diane 35 (Ethinylestradiol, Cyproteron acetát). Pacientka byla kuřačka od svých 16 let, 10–15 cigaret denně.

Při objektivním vyšetření byla nejlépe korigovaná zraková ostrost pravého oka 1,0, levého oka 0,8, korekce nelepšila. Přední segment oční byl na obou očích bez pato-

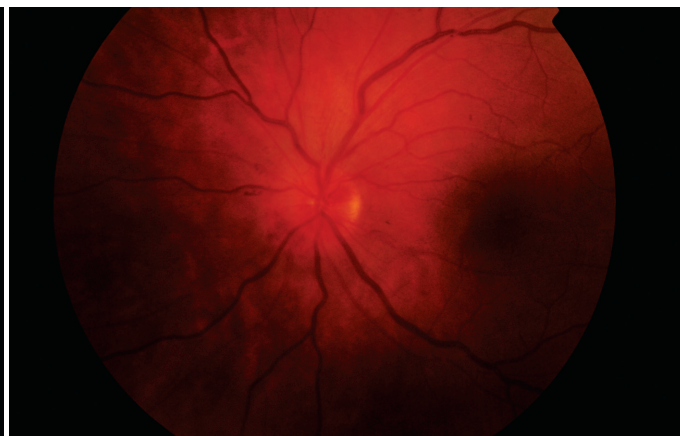logického nálezu. Na fundu pravého oka byl fyziologický nálezu odpovídající věku. Na očním pozadí levého oka byla patrná zneostřená papila, s hemoragii při jejím okraji a výrazně dilatované a tortuózní cévy (obr. 1). V rámci diferenciální diagnózy jsme na prvním místě zvažovali pretrombotický stav, dále intraokulární neuritidu nebo přední ischémii zrakového nervu.

Pacientka byla akutně hospitalizována na lůžkovém oddělení naší kliniky. Při příjmu byla vysazena hormonální antikoncepce a po konzultaci s hematologem nasazena terapeutická dávka LMWH (low molecular weight heparin). Aplikovali jsme Fraxiparine (Nadroparinum calcicum 9 500 IU v 1 ml roztoku) v dávce 0,6 ml s.c. 2x denně. Pacientce jsme nedoporučili pokračovat v kouření. Po nasazení antikoagulační terapie docházelo rychle ke zlepšení nálezu na očním pozadí, postupně ustupoval edém papily zrakového nervu, mizely hemoragie a zmenšovala se dilatace a tortuozita cév.

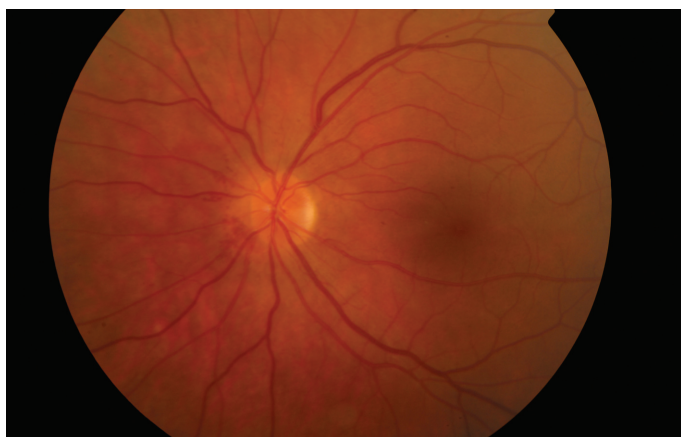
K vyloučení intraokulární neuritidy jsme provedli VEP vyšetření (nálezu byl v normě). V rámci diferenciální diagnostiky jsme dále zvažovali přítomnost orbitální expanze, proto bylo provedeno UZV vyšetření očníce s negativním výsledkem. Na perimetru byl fyziologický nálezu na obou očích.



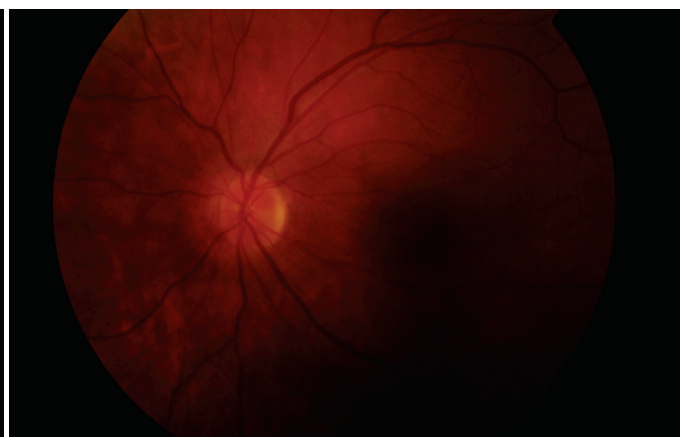
Obr. 1. Fundus levého oka při zahájení léčby



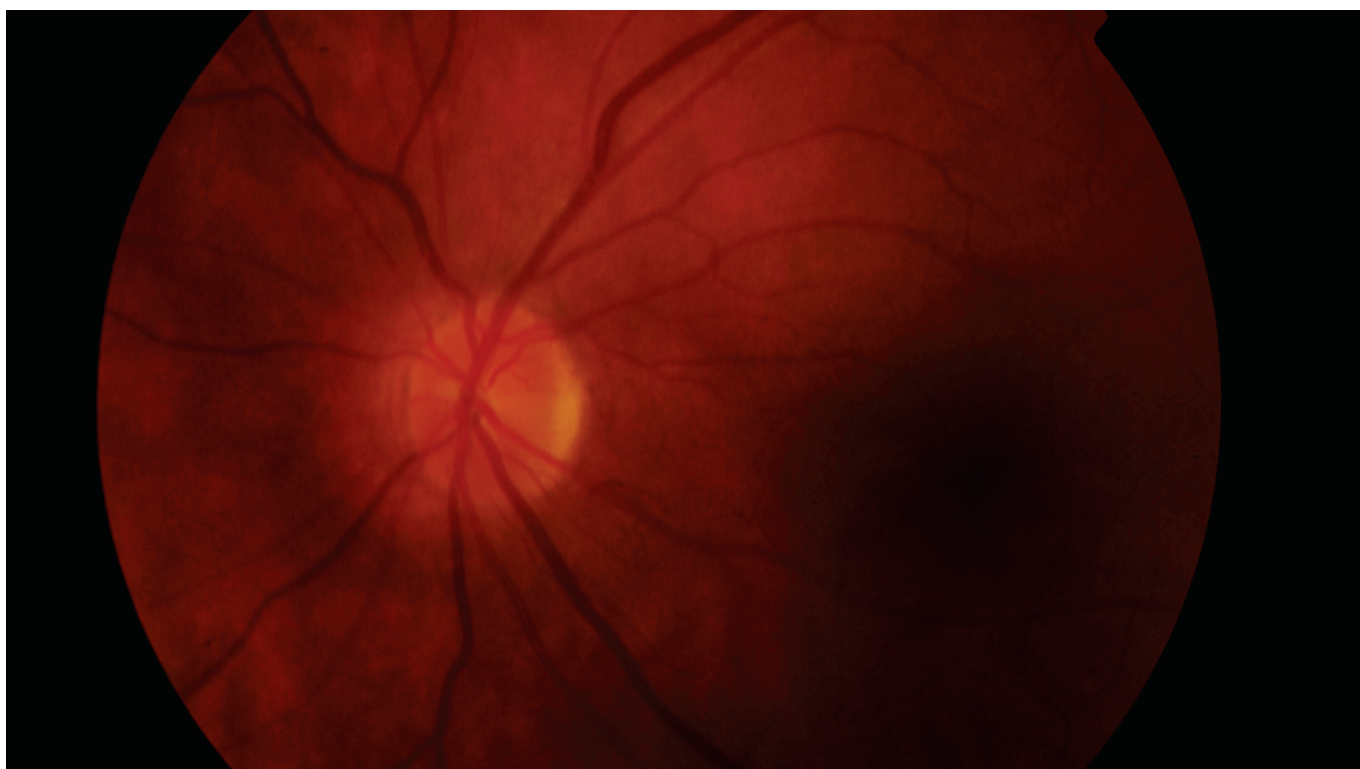
Obr. 2. Fundus levého oka při dimisi



Obr. 3. Fundus levého oka měsíc po vzniku pretrombotického stavu



Obr. 4. Fundus levého oka 2 měsíce po vzniku pretrombotického stavu



Obr. 5. Fundus levého oka 5 měsíců po vzniku pretrombotického stavu

Dále pacientka absolvovala MR mozku k vyloučení demyelinizačního onemocnění a lumbální punkci k vyloučení neuroinfekce. Obě vyšetření byla negativní. Z důvodu suspektního trombofilního onemocnění pacientka podstoupila hematologické vyšetření s negativním výsledkem. Vzhledem k pretrombotickému stavu na očním pozadí se pacientka podrobila RTG hrudníku, abychom mohli vyvrátit plícní embolii.

Na základě provedených vyšetření a vzhledem k výraznému zlepšení nálezu po antikoagulační terapii jsme nálezu na očním pozadí na levém oku uzavřeli jako pretrombotický stav. Při dimisi (po 7 dnech antikoagulační léčby) byla ZO levého oka 1,0, na očním pozadí jsme pozorovali menší edém papily než při přijetí, ubylo hemoragií a zmenšila se i dilatace a tortuozita věn (obr. 2). Pacientce byla dále ponechána terapeutická dávka LMWH (Fraxiparine 0,6 ml s.c. 2x denně). Pacientka byla dále sledována na naší ambulanci, bylo patrné další zlepšování nálezu na očním pozadí (obr. 3). Dávka Fraxiparine 0,6 ml s.c. 2x denně byla ponechána dalších 20 dní po dimisi, pak byla na 10 dní snížena na Fraxiparine 0,6 ml s.c. 1x denně a následně pacientka měsíc aplikovala Fraxiparine 0,6 ml s.c. obden. Na kontrole 2 měsíce od vzniku pretrombotického stavu byla zraková ostrost levého oka 1,0 a na očním pozadí byl fyziologický nálezu (obr. 4). Tento nálezu trval i 5 měsíců od vzniku netrombotického stavu (obr. 5).

## DISKUSE

V současné době užívá některý z přípravků hormonální antikoncepce (HAK) téměř 40 % žen ve fertilním věku [3]. V klinické praxi je dnes rozšířeno velké množství perorálních kontraceptiv. V praxi se objevují dva typy přípravků: kombinace estrogenu a gestagenu nebo pouze gestagenu [3, 5]. Jednotlivé gestageny se v různých preparátech liší, estrogenní složkou je ethinylestradiol nebo nově estradiol valerát [3, 13]. Antikoncepční účinek je vyvolán selektivní inhibicí funkce hypofýzy, která vede k utlumení ovulace. Kombinované přípravky současně vyvolávají změny v cervikálním hlenu, děložním endometriu a v motilitě i sekreci vejcovodů. Poslední zmiňované změny hrají hlavní roli v působení gestagenů [5].

Podle dávky estrogenní složky dělíme HAK na přípravky s vysokou dávkou (nad 40  $\mu\text{g}$  ethinylestradiolu), s nízkou dávkou

(30–37,5  $\mu\text{g}$ ) a s velmi nízkou dávkou (15–20  $\mu\text{g}$  ethinylestradiolu). Přípravky s 15  $\mu\text{g}$  jsou někdy označovány jako preparáty s extrémně nízkou dávkou [3].

Preparát Diane 35, který užívala naše pacientka, obsahuje cyproteronacetát, což je antiandrogenně působící gestagen. Je využíván také jako dermatologikum v léčbě poruch podmíněných androgeny u žen (akné, seborea, lehčí formy hirsutismu, androgenní alopecie) [2, 13].

Mezi mírné nežádoucí účinky užívání HAK patří nauzea, mastalgie, bolesti hlavy, mezi středně závažné nežádoucí účinky patří děložní krvácení z „průniku“, přírůstek na váze, zvýšená kožní pigmentace, amenorea po ukončení podávání HAK. Mezi závažné nežádoucí účinky patří vaskulární poruchy (tromboembolická choroba, infarkt myokardu a cerebrovaskulární poruchy), gastrointestinální poruchy a deprese [2, 5].

Venózní tromboembolismus je vzácná, ale potenciálně velmi závažná komplikace užívání hormonální antikoncepce. Hormonální kontraceptiva zvyšují riziko žilního tromboembolismu téměř 3–4x, dále se riziko potencionuje u kuřáček, věk nad 35 let nebo u žen obézních [13]. Riziko tromboembolismu narůstá během prvního měsíce užívání kontraceptiv a poté zůstává již konstantní. Během měsíce po přerušení terapie se míra rizika vrací k původním hodnotám [5]. Výskyt tromboembolismu při užívání HAK souvisí pouze s obsahem estrogenů. Během užívání HAK je podstatně snížen anti-trombin III, který je hlavním plazmatickým inhibítorem trombinu [5].

Vztahem mezi užíváním hormonální antikoncepce a okluzí retinální vény (RVO) se zabývá ve své práci Kirwan a kol. V souboru 588 pacientů s RVO zaznamenal 6 pacientek, které užívaly HAK [9]. V práci Harhiu a kol. je retrospektivně zpracován soubor 60 mladých pacientů s parciální okluzí retinální žíly (BRVO). Z tohoto souboru ženy tvořily 40 % (24 žen). Z těchto žen hormonální antikoncepci užívalo 5 pacientek (8 %,  $n = 60$ ) [6].

Názory na léčbu kmenové okluze nejsou stále jednoznačné. Léčba může být medikamentózní (antiagregační terapie, reologika, antikoagulační terapie), laserová nebo chirurgická (PPV). Jako antiagregantium se používá kyselina acetylsalicylová. Mezi reologika využívaná v léčbě CRVO se řadí troxerutin nebo pentoxifylin. Efekt ani jednoho z preparátů nebyl dosud potvrzen žádnou velikou randomizovanou dvojitě zaslepenou studií [11]. Přístup k léčbě kmenové žilní okluze pomocí antikoagulancií také není jedno-

značný. Kromě pacientů s hyperkoagulopatií je většinou autorů považován za málo efektivní s vysokým rizikem krvácivých komplikací [4, 11, 12].

Byly publikovány dvě studie, které sledovaly antikoagulační terapii pomocí LMWH u pacientů s akutní formou CRVO. V práci Farahvash a kol. je hodnoceno 93 pacientů, jedna skupina pacientů byla léčena 20 dní dalteparinem (100 IU/kg subkutánně) a druhá skupina kyselinou acetylsalicylovou (100 mg/den). Sledovací doba byla 6 měsíců. Ve skupině pacientů léčených dalteparinem autoři zaznamenali nárůst NKZO o 5,5 ETDRS písmene. Ve skupině léčené kyselinou acetylsalicylovou měli pacienti pokles NKZO o 14 písmen [4]. Druhá studie publikovaná na toto téma byla autorů Ageno a Cattaneo a kol. Jednalo se o multicentrickou randomizovanou dvojitě zaslepenou studii. U všech pacientů byla prodleva mezi vznikem subjektivních obtíží a diagnózou méně než 15 dní. Část pacientů (30) dostávala kyselinu acetylsalicylovou (ASA) v dávce 100 mg na den pro dobu 3 měsíců a část pacientů (28) byla léčena fixní dávkou parnaparinu (12 800 IU po dobu 7 dní, následně 6400 IU po 3 měsíce). Funkční zhoršení bylo diagnostikováno u 20,7 % pacientů léčených parnaparinem a u 59,4 % léčených kyselinou acetylsalicylovou. Recidiva CRVO byla pozorována u 3 pacientů léčených ASA. Krvácivé komplikace byly shodné v obou skupinách [1].

V české literatuře se problematikou léčby CRVO antikoagulancií (úvodní léčba LMWH a následně warfarinem) v kombinaci s pentoxifylinem zabývá Řehák. Sledoval soubor 24 pacientů, u 9 z nich byl diagnostikován netrombotický stav. U všech pacientů byla nasazena antikoagulační léčba warfarinem, INR bylo udržováno mezi 3–3,5. Dále byli pacienti léčeni pentoxifylinem a rutosidem s kyselinou askorbovou. Ve skupině pretrombózy bylo dosaženo zrakové ostrosti lepší než 6/18 u 89 % pacientů. Autoři prokázali, že antikoagulační léčba výrazně redukuje progresi neischemické formy CRVO do ischemické. Jejich přístup k léčbě, tj. včasné nasazení antikoagulancií u pretrombózy, se shoduje s našimi poznatky [12].

V lednu 2013 bylo ve Francii užívání léku Diane 35 zakázáno. Na základě zhodnocení dostupných dat Francouzské státní agentury pro bezpečnost léků ANSM bylo prokázáno, že riziko tromboembolismu související s užíváním Diane 35 převyšuje výhody při léčbě akné. Užívání léku v indikaci hormonální antikoncepce není dle ANSM vhodné [7].

## LITERATURA

1. **Ageno, W., Cattaneo, R., Manfredi, E. et al.:** Parnaparín versus aspirín in the treatment of retinal vein occlusion. A randomized, double blind, controlled study. *Thromb Res.*, 125; 2010, 2: 137–41.
2. **Citerbart, K. et al.:** Gynekologie. Praha, Galén, 2001, 97–99.
3. **Fanta, M.:** Trendy v hormonální antikoncepci. *Praktické lékařnictvo*, 1; 2011, 3: 122–124.
4. **Farahvash, MS., Moghaddam, MM., Moghimi, S. et al.:** Dalteparín in the management of recent onset central retinal vein occlusion: a comparison with acetylsalicylic acid. *Can J Ophthalmol*, 43; 2008, 1: 79–83.
5. **Goldfien, A.:** Pohlavní hormony a jejich inhibitory. In *Katzung, BG.: Základní a klinická farmakologie*. Praha, 1992, H&H nakladatelství, 582–608.
6. **Harhiu, D., Lahey, JM., Kearney, JJ et al.:** Young patients with branch retinal vein occlusion, a review of 60 cases. *Retina*, 30; 2010, 9: 1520–1523.
7. [http://ansm.sante.fr/Dossiers-thematiques/Diane-35-et-ses-generiques/Quelles-sont-les-mesures-prises-par-l-ANSM/\(offset\)/5](http://ansm.sante.fr/Dossiers-thematiques/Diane-35-et-ses-generiques/Quelles-sont-les-mesures-prises-par-l-ANSM/(offset)/5).
8. **Kanski, JJ.:** Retinal Vascular Disease. In *Kanski, JJ: Clinical Ophthalmology, a systemic approach*. 6. Edition, Elsevier, London, 2007, 565–624.
9. **Kirwan, JF., Tsaloumas, MD., Vinall H. et al.:** Sex hormone preparations and retinal vein occlusion. *Eye*, 11; 1997, 1: 53–56.
10. **Rehak, M., Krčová, V.:** Epidemiologie a rizikové faktory okluze sítnicové vény. In *Řehák, J., Rehak, M.: Venózní okluze sítnice*. Praha, Grada publishing, 2011, 43–47.
11. **Rehak, M., Řehák, J.:** Kmenová okluze sítnice. In *Řehák, J., Rehak, M.: Venózní okluze sítnice*. Praha, Grada publishing, 2011, 104–126.
12. **Řehák, J., Chrapek, O.:** Venózní okluze sítnice. In *Rozsival, P.: Trendy soudobé oftalmologie svazek 2*. Praha, Galén, 2005, 73–95.
13. **Slíva, J., Votava, M.:** Farmakologie. Praha, Triton, 2011, 328–342.

## OZNÁMENÍ REDAKČNÍ RADY

Vážení autoři odborných sdělení zaslaných do časopisu Česká a slovenská oftalmologie.

Od č. 3/2013 našeho časopisu jste povinni dodat veškerou dokumentaci, tj. obrázky, grafy, tabulky a schémata, v české i anglické verzi. Anglická a česká verze se bude odlišovat pouze použitým jazykem.

Důvodem je tvorba avizované verze časopisu v anglickém jazyce.