

# Léčba vlhké formy věkem podmíněné makulární degenerace fotodynamickou terapií s verteporfinem – dlouhodobé výsledky

Vysloužilová D., Kolář P.,  
Matušková V., Vlková E.

Oční klinika Lékařské fakulty Masarykovy univerzity  
a Fakultní nemocnice, Brno,  
přednosta prof. MUDr. Eva Vlková, CSc.

## SOUHRN

Fotodynamická terapie s verteporfinem (Visudyne – Novartis G, Basel, Switzerland) je jednou z používaných léčebných metod u pacientů s vlhkou formou věkem podmíněné makulární degenerace.

Efektivitu fotodynamické terapie s verteporfinem jsme na našem pracovišti ověřili na souboru 301 pacientů (114 mužů, 187 žen) průměrného věku 73,5 let se subfoveolárně lokalizovanou převážně klasickou choroidální neovaskulární membránou v rámci vlhké formy věkem podmíněné makulární degenerace. Sledovací doba u pacientů zařazených do studie byla 6–36 měsíců (průměr 21 měsíců).

Pacienti podstoupili v průběhu sledovacího období 1–5 sezení fotodynamické terapie (průměrně 1,45 sezení). Průměrná centrální zraková ostrost byla před zahájením léčby  $0,708 \pm 0,24$  logMAR. Na konci tříletého sledovacího období byla průměrná zraková ostrost  $1,016 \pm 0,36$  logMAR. Během této doby došlo k poklesu centrální zrakové ostrosti o 3,08 řádku (15,4 písmene) ETDRS (Early Treatment Diabetic Retinopathy Study) optotypů.

Za stabilizaci centrální zrakové ostrosti je považováno zhoršení o méně než 3 řádky ETDRS optotypů. Tohoto cíle bylo dosaženo ve sledovacím období u 2/3 pacientů léčených pomocí fotodynamické terapie s verteporfinem.

**Klíčová slova:** věkem podmíněná makulární degenerace, choroidální neovaskulární membrána, fluorescenční angiografie, fotodynamická terapie s verteporfinem

## SUMMARY

### Photodynamic Therapy with Verteporfin in Treatment of Wet Form ARMD – Long Term Results

Photodynamic therapy with Verteporfin (Visudyne - Novartis AG, Basel, Switzerland) is a method designed for treatment of the wet form of age-related macular degeneration.

Effectiveness of photodynamic therapy with Verteporfin we approved on our department in group of 301 patients (114 males, 187 women) of average age 73.5 years with predominantly classic choroidal neovascular membrane in subfoveal localization in wet form of age-related macular degeneration. The follow up period in this group was from 6 to 36 month (mean 21 months).

Patients with predominantly classic choroidal neovascular membrane underwent during the observation period from 1 to 5 treatments (mean 1.45 treatments). Mean best corrected visual acuity was before treatment  $0.708 \pm 0.24$  logMAR. At the end of three-year observation period was the mean best corrected visual acuity  $1.016 \pm 0.36$  logMAR. Best corrected visual acuity dropped during this time by 3.08 lines (15.4 letters) of ETDRS (early treatment diabetic retinopathy study) visual charts.

Decrease of mean best corrected visual acuity less than 3 lines on ETDRS charts is considered as stabilisation. This goal was achieved in our group during observation period in 2/3 of patients.

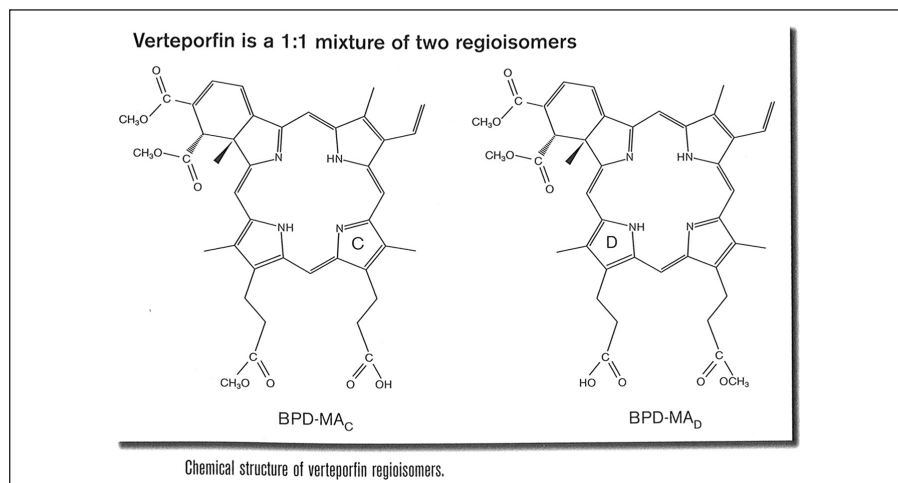
**Key words:** age-related macular degeneration, choroidal neovascular membrane, fluorescein angiography, photodynamic therapy with verteporfin

Čes. a slov. Oftal., 68, 2012, No. 3, p. 98–101

✉ Do redakce doručeno dne 7. 2. 2012

📄 Do tisku přijato dne 20. 6. 2012

MUDr. Daniela Vysloužilová  
Oční klinika LF MU a FN Brno Bohunice  
Jihlavská 20  
625 00 Brno  
e-mail: dvysslouzilova@fnbrno.cz



Obr. 1. Chemická struktura verteporfinu – směs dvou regioisomerů v poměru 1:1

## ÚVOD

Věkem podmíněná makulární degenerace (VPMD) je nejčastější příčinou vzniku slepoty v populaci pacientů starších 65 let ve vyspělých zemích (2). Jedná se o multifaktoriální onemocnění způsobené kombinací vlivů prostředí a genetických faktorů (2, 3, 4). Výsledkem přirozeného průběhu onemocnění je těžké postižení centrální zrakové ostrosti (CZO), a to v mnoha případech až na úroveň praktické slepoty (4).

Významnou etapou v historii léčby VPMD byl objev možnosti léčby choroidální neovaskulární membrány (CNV) pomocí fotosenzibilizujících látek. Jako první účinný fotosenzibilizátor byl použit verteporfin (Visudyne, Novartis AG, Basel, Switzerland) (3). Tím byl dán základ pro rozvoj fotodynamické terapie s verteporfinem (PDT). Verteporfin je fotosenzibilizující látka, která patří do skupiny benzoporphyrinových derivátů (obr. 1).

Vysoká selektivita účinku molekul verteporfinu na neovaskulární tkáň je dána jejich preferenční vazbou k receptorům pro low-density lipoproteinové molekuly (LDL) (1). Tyto receptory jsou přítomny hlavně právě na povrchu endoteliálních buněk u neovaskulárních choroidálních membrán (CNV), které jsou zde vysoce kumulovány z důvodu zvýšené potřeby exprese receptorů pro LDL v rychle se dělících buňkách uvnitř neovaskulární tkáň (1). Molekula verteporfinu je uvnitř buňky vázána na struktury cytoplazmy. Verteporfin, aktivovaný laserovým paprskem, generuje tvorbu volných radikálů a singletního kyslíku. Mechanismus fotochemického účinku verteporfinu je tedy dvojitý:

1. Volné radikály reagují s lipidy v buněčných membránách, což způsobuje strukturální a funkční poškození buňky.

2. Singletní kyslík reaguje přímo s bu-

něčnými strukturami a vede tím k bezprostřední buněčné smrti.

Postižení endoteliálních buněk kapilár vede ke vzniku intravaskulární trombózy díky intravaskulární blokádě agregovanými trombocyty, erytrocyty, leukocyty a fibrinem (5). Na zvířecích modelech byla okluze neovaskulární tkáň prokázána již za 24 hodin po PDT s verteporfinem, přičemž okolní cévní struktury a velké cévy zůstávají intaktní. Verteporfin je tedy schopen selektivní cévní okluze (buňky sítnice, Bruchova membrána a velké cévní kmeny chorioidy zůstávají nepostižené (5, 6). Hlavní výhodou selektivity účinku fotodynamické terapie s verteporfinem je tedy fakt, že důležité struktury sítnice a cévnatky, které jsou zodpovědné za tvorbu zrakového vjemu, zůstávají nepoškozené (na rozdíl od klasické laserové fotokoagulace).

Účinnost PDT v léčbě vlhké formy VPMD byla prověřena ve dvou velkých klinických studiích: TAP (Treatment of AMD with Photodynamic Therapy), VIP (Verteporfin in Photodynamic Therapy). Celkem bylo zařazeno 1236 pacientů ve stadiích I až III klinického výzkumu a účinnost léčby byla prokázána v porovnání pacientů léčených aktivní látkou (verteporfinem) proti pacientům léčeným placebem (8).

## MATERIÁL A METODIKA

Jedná se o retrospektivně hodnocený soubor pacientů po fotodynamické terapii pro klasickou nebo predominantně klasickou CNV v rámci vlhké formy VPMD.

Diagnóza a typ choroidální membrány byly stanoveny na základě provedení fluorescenční angiografie a OCT vyšetření. CNV byla u všech očí lokalizována subfoveolárně. Zařazeny byly pouze ti ne-

mocní, u nichž byla diagnostikována klasická nebo převážně klasická CNV (CNV, u nichž byl podíl klasické složky větší než 50 %). U každého z pacientů byla vyloučena porfyrie, těžká porucha funkce jater, nestabilní angina pectoris, které jsou hlavními kontraindikacemi provedení fotodynamické terapie s verteporfinem.

Všichni pacienti podstoupili komplexní oftalmologické vyšetření, které zahrnovalo:

- Stanovení zrakové ostrosti na ETDRS optotypech.
- Biomikroskopii předního segmentu na šterbinové lampě.
- Biomikroskopii fundu v arteficiální mydriáze pomocí 78D a 60D čočky.
- OCT vyšetření.
- Barevné a red free foto fundu.
- FAG.

CZO jsme stanovovali na ETDRS optotypech. Pro účely statistického zpracování byla hodnota CZO udávána v logaritmických hodnotách (logMAR – logaritmus minimálního úhlu rozlišení). Hodnotě CZO 4/4 (Snellenův ekvivalent 1,0) odpovídá hodnota 0,0 logMAR. Hodnotě 4/40 (Snellenův ekvivalent 0,1) potom odpovídá hodnota hodnota 1,0 logMAR.

Při provedení PDT byl použit standardní léčebný protokol, který byl doporučen studii TAP a VIP: dávka verteporfinu 6 mg/m<sup>2</sup>, rychlost infuze 3 ml/min, trvání infuze 10 min, zahájení aplikace laserového záření o vlnové délce 690 nm 15 min po startu infuze, světelná dávka 50 J/cm<sup>2</sup>, intenzita 600 mW/cm<sup>2</sup>, délka aplikace laserového záření 83 s (7, 8, 9).

Velikost CNV v mikrometrech byla stanovena pomocí měřicího software digitálního zobrazovacího systému Image Net ver. 2.14 (Topcon, Japan) ze snímků získaných při fluorescenční angiografii. Měření velikosti CNV předcházelo každému sezení PDT. Velikost použité laserové stopy byla odvozena z hodnoty největšího průměru CNV s přičtením kolaterální zóny 1000 μm.

Do 3 měsíců po provedení PDT s verteporfinem nejčastěji dochází k reperfuzi CNV. V tomto intervalu bylo proto indikováno znovu kompletní oftalmologické vyšetření, biomikroskopie fundu a OCT vyšetření a při průkazu intraretinální tekutiny na OCT i kontrolní FAG. Pokud byla prokázána reperfuzie CNV, bylo provedeno další sezení PDT s verteporfinem až do stabilizace nálezu v makule.

K provedení laserového zákroku byl použit přístroj Visulas 690s (Zeiss, Germany). Laserová stopa byla aplikována pomocí kontaktní čočky Equator Plus (Volk Optical Inc., USA), která poskytuje velmi dobrou vizualizaci makulární oblasti i přes užší zornici nebo denzní čočková pouzdra při pseudofakii.

Tab. 1. Charakteristika souboru

Počet očí	301
Věk	73,5 ± 9,5 roku
Pohlaví	114 mužů 187 žen
Velikost léze	4563 ± 1375 μm
Sledovací doba	6–36 měsíců (N21 měsíců)
Typ CNV	100% klasická a převážně klasická CNV

## SLEDOVANÝ SOUBOR

Soubor tvoří 301očí 301pacientů (114 mužů, 187 žen) průměrného věku 73,5 roku. Sledovací doba subjektů zařazených do studie byla 6–36 měsíců (v průměru 21 měsíců). Pacienti byli léčeni v období 12/2002–06/2010 (viz tab. 1).

U všech pacientů bylo za uvedené období léčeno pouze jedno oko. Na druhém oku byla suchá forma VPMD nebo terminální nález vlhké formy VPMD (disciformní jizva). O praktického monokula se jednalo v 65 případech.

## VÝSLEDKY

CZO na začátku sledovacího období byla v rozmezí 0,708 ± 0,24 logMAR. Medián CZO před zahájením terapie byl na úrovni 0,7 logMAR. Nemocní tedy před zahájením terapie rozpoznali nejčastěji 4 řádky ETDRS optotypu - 20 písmen.

Průměrná velikost CNV před zahájení prvního sezení PDT byla 4563 ± 1375 mikrometrů. Pacienti podstoupili v průběhu sledovacího období 1–5 sezení PDT s verteporfinem (průměrně 1,8 sezení). Opakování PDT bylo indikováno na základě prokázané aktivity CNV na OCT a FAG.

### Jednoleté výsledky

Jednoleté sledovací období dokončilo 261 pacientů ze souboru (87 %), jejichž hodnota CZO byla v rozmezí 0,75 logMAR ± 0,16 logMAR. Medián CZO byl po jednom roce na úrovni 0,8 logMAR.

V prvním roce sledování jsme ke stabilizaci použili průměrně 1,9 sezení PDT.

### Dvouleté výsledky

Dvouleté sledovací období ukončilo 157 pacientů (52 %). CZO byla v rozmezí 0,745 logMAR ± 0,22 logMAR. Medián CZO byl po dvou letech sledování na úrovni 0,82 logMAR. V druhém roce sledování bylo nutno ke stabilizaci použít jen 0,42 sezení PDT.

### Tříleté výsledky

Tříleté sledovací období ukončilo 122 pacientů (41 %). CZO se pohybovala v rozmezí 1,016 ± 0,36 logMAR. Medián CZO byl po 3 letech sledování na úrovni 0,96 logMAR.

Ve třetím roce sledování bylo nutno ke stabilizaci použít 0,26 sezení PDT.

## DISKUSE

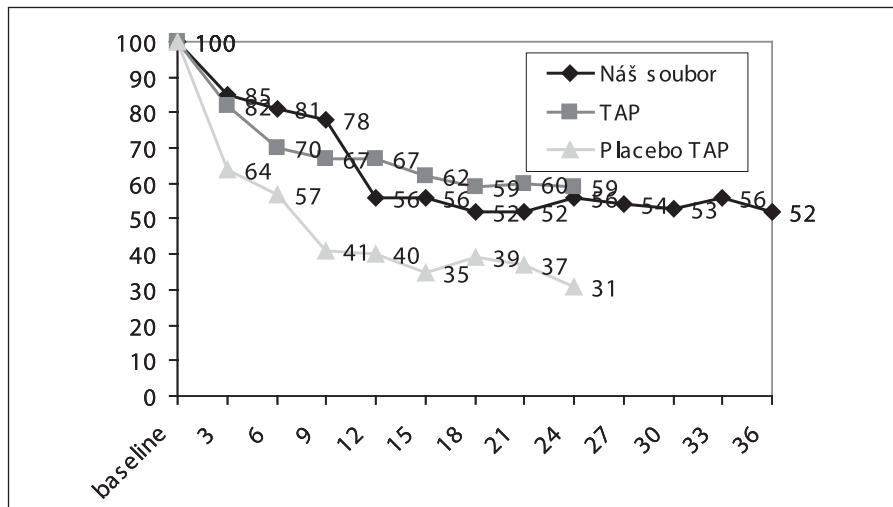
Za stabilizaci stavu byla považována ztráta méně než 3 řádků ETDRS optotypů. Tato ztráta představuje zdvojnásobení minimálního úhlu rozlišení. Průměrná CZO před započítáním terapie byla na hodnotě 0,708 ± 0,24 logMAR. Na konci tříletého sledovacího období byla průměrná zraková ostrost 1,016 ± 0,36 logMAR. Došlo tedy k poklesu CZO o 2,92 řádku ETDRS optotypů a stabilizace CZO bylo tak dosaženo u 52 % pacientů v souboru.

Ztráty méně než 6 řádků ETDRS optotypů bylo dosaženo u 78 % pacientů souboru. Vývoj CZO v souboru našich pacientů (pro srovnatelnost údajů jen ve dvouletém období) a jeho srovnání s výsledky studie TAP je znázorněn v grafu 1.

Soubor tvořili pacienti s klasickou nebo převážně klasickou CNV v subfoveolární lokalizaci. Tento údaj velmi úzce souvisí s mírou agresivity CNV, která je u tohoto typu CNV vysoká. Je to dáno polohou neovaskulárního komplexu CNV. U klasické CNV se komplex nachází mezi buňkami pigmentového epitelu sítnice (PE) a fotoreceptory. Fotoreceptory jsou tedy daleko snáze postižitelné, než u okulní CNV, u které se neovaskulární komplex nachází v choriokapilaris pod buňkami PE. V tomto případě dochází k ovlivnění fotoreceptorů až druhotně prostřednictvím edému a dysfunkce buněk PE (5, 8).

Zhoršení centrální zrakové ostrosti o 3 řádky ETDRS optotypů představuje zdvojnásobení minimálního úhlu rozlišení, což v praxi znamená, že pacient rozezná na optotypu pouze znaky dvojnásobné velikosti. Za stabilizaci nálezu je proto považováno ve velkých klinických studiích zabývajících se terapií VPMD zhoršení CZO o méně než 3 řádky ETDRS optotypů.

V našem souboru pacientů došlo v průběhu tříletého sledovacího období k poklesu CZO o 2,92 řádku ETDRS optotypů. Stabilizace CZO ve tříletém sledovacím období bylo dosaženo u 56 % pacientů. Ve studii TAP bylo u pacientů léčených PDT s Visudyne ve dvouletém sledovacím období dosaženo stabilizace v 59 %. Pacienti, kteří byli léčeni ve stejné studii PDT s placebem dosáhli stabilizace CZO pouze ve 31 %. To znamená, že u 2/3 pacientů léčených placebem dochází v průběhu dvouletého sledovacího období k výraznému poklesu CZO. Srovnatelné jsou taktéž výsledky studie TAP a naše výsledky v zabránění těžkému poklesu CZO (tj. poklesu o více než 6 řádků ETDRS optotypu). V našem souboru bylo zabráněno těžkému poklesu vizu



Graf 1. Grafické znázornění vývoje CZO ve sledovacím období u převážně klasické CNV (naš soubor, TAP – soubor pacientů ve studii TAP léčených Visudyne, placebo – soubor pacientů ve studii TAP léčených placebem)

na konci sledovacího období u 78 % pacientů.

## ZÁVĚR

Data pacientů, kteří byli sledováni minimálně 24 měsíců, byla porovnána s výsledky klinických studií TAP a VIP. Naše výsledky byly ve smyslu stabilizace CZO plně srovnatelné s výsledky výše jmenovaných velkých klinických studií a vykazují stabilizaci CZO

i u pacientů, kteří byli sledováni 36 měsíců.

Stabilizace CZO přinese léčeným pacientům zachování použitelné zrakové ostrosti. Tato skutečnost nabývá rozsáhlého významu i vzhledem ke skutečnosti, že pacient se ve vyšším věku vyrovnává se ztrátou použitelné CZO velmi obtížně, nehledě na častý výskyt dalších komorbidit v této věkové skupině. I v současné éře antiVEGF preparátů lze PDT použít jako účinnou monoterapii léčby klasického typu CNV, zejména u menších lézí, s přihlédnutím na celkový stav pacienta apod., tedy s indivi-

duálně voleným terapeutickým přístupem ke každému pacientovi. Dalším nezanedbatelným faktem je úspora finančních prostředků z fondů sociálního zabezpečení, které jsou jinak slabozrakým pacientům na základě zákonných norem poskytovány.

Dle našich zkušeností představuje PDT s Visudyne i v současné době, kdy jsou již k dispozici i jiné alternativy léčby VPMD, stále účinnou miniinvazivní terapii, která má potenciál stabilizovat použitelnou CZO a zabránit vzniku praktické slepoty u 2/3 pacientů postižených vlhkou formou VPMD.

## LITERATURA

1. **Alliston, BA, Protchard, PH, Levy, JG.:** Evidence for low-density lipoprotein receptor-mediated uptake of benzoporphyrin derivate. *Br J Cancer*, 1994; 69: 833–839.
2. **Coscas, G., Coscas, F., Soubrane, G.:** Monitoring the patient after treatment: Angiographic aspect of recurrence and indications for retreatment. *J Fr Ophthalmol*, 2004; 27: 81–92.
3. **Eye Disease Case-Control Study Group:** Risk factors for neovascular age-related macular degeneration. *Arch Ophthalmol*, 1992; 110: 104–109.
4. **Heiba, IM, Elston, RC, Klein, BE et al.:** Correlations and segregation analysis of age-related maculopathy: the Beaver Eye Dam Study. *Genet Epidemiol*, 1994; 11: 51–67.
5. **Klein, R, Klein, BEK, Linton, KLP:** Prevalence of age-related maculopathy: the Beaver Eye Dam Study. *Ophthalmology*, 1992; 99: 933–944.
6. **Kolář P. a kol.** Věkem podmíněná makulární degenerace. Praha, Grada, 2008.
7. **Kolář, P., Vlková, E., Vižďová, D.:** Fotodynamická terapie s preparátem Visudyne v léčbě vlhké formy věkem podmíněné makulární degenerace – dvouleté výsledky. *Čas. Lék. Čes*, 2006; 145: 795–800.
8. **Schmidt-Erfurth, U, Hassan, T.:** Mechanism of action of photodynamic therapy with verteporfin for treatment of age-related macular degeneration. *Surv Ophthalmol*, 2000; 45: 195–214.
9. **Schmidt-Erfurth, U., Miller, JW., Sickenberg, M. et al.:** Photodynamic therapy with verteporfin for chorioideal neovascularization caused by age-related macular degeneration: results of retreatments in a phase 1 and 2 study. *Arch Ophthalmol*, 1999; 117: 1177–1187.
10. **Soubrane, G., Kuhn, D., Coscas, G.:** Indications for photodynamic therapy in age-related macular degeneration. *J Fr Ophthalmol*, 2004; 27: 79–80.

Všechny články zasílané do redakce časopisu Česká a slovenská oftalmologie musejí být na CD ve wordu s koncovkou doc.

Děkuje redakce časopisu