

Opacifikácia zadného puzdra pri dlhodobom sledovaní pacientov po implantácii hydrofilnej/ /hydrofóbnej šošovky Acri.Smart

PŮVODNÍ PRÁCE

Černák M.¹, Černák A.¹, Siska V.¹,
Nekorancová J.¹, Krajšková P.²

¹Očná klinika LF SZU, UNB, Nemocnica sv. Cyrila a Metoda, Bratislava, prednosta prof. MUDr. Andrej Černák, DrSc.

²Očná klinika LF UK, UNB, Nemocnica Ružinov, Bratislava, prednosta prof. MUDr. Peter Sirmen, CSc.

SÚHRN

Cieľ: Cieľom retrospektívnej štúdie bolo zistiť výskyt opacifikácie zadného puzdra po operácii katarakty a implantácii umelej vnútroočnej šošovky Acri.Smart 46S (Acri Tech Zeiss).

Materiál a metóda: Do súboru bolo zaradených 72 očí (30 mužov a 28 žien) s priemerným vekom $65,4 \pm 8,4$ roka, u ktorých bola vykonaná operácia katarakty a implantovaná umelá šošovka Acri.Smart 46S (Acri Tech zeiss). Za priemernú dobu $32,4 \pm 7,3$ mesiaca po operácii boli pacienti pozvaní na vyšetrenie, ktoré zahŕňalo refrakciu, nekorigovanú a korigovanú zrkovú ostrosť do diaľky a v mydriáze pomocou prístroja NIDEK EAS-100 s retroiluminačnou fotografiou vyšetrenie transparentie zadného puzdra.

Výsledky: Za priemernú dobu $32,4 \pm 7,3$ mesiaca od operácie bola refrakcia $-0,32 D \pm 0,8$ a priemerný cylinder $-0,8 \pm 0,6$. Nekorigovaná zrková ostrosť bola $0,72 \pm 0,3$, korigovaná zrková ostrosť $0,95 \pm 0,2$. Priemerný diameter vyšetrovaného zadného puzdra bol $5,89 \text{ mm} \pm 2,1 \text{ mm}$ a transparentia zadnej kapsuly bola $98,41 \pm 8,5 \%$. Len u dvoch očí (2,7 %) bola vykonaná YAG kapsulotómia.

Záver: AcriSmart šošovka je bezpečná, ľahko implantovateľná šošovka, ktorá spĺňa požiadavky mikroincíznej chirurgie. Šošovka mala veľmi nízky výskyt opacifikácie zadného puzdra a len u dvoch očí (2,7 %) bola vykonaná YAG kapsulotómia.

Kľúčové slová: sekundárna katarakta, hydrofóbna IOL, hydrofilná IOL, square edge, YAG kapsulotómia

SUMMARY

Posterior Capsule Opacification in Long-term Follow-up of Patients after Implantation of Hydrophilic / Hydrophobic Intraocular Lens Acri.Smart

Aim: The aim of the retrospective study was to establish the frequency of the posterior lens capsule opacification after the cataract surgery and artificial intraocular lens (IOL) Acri.Smart 46S (Acri.Tech Zeiss) implantation.

Material and methods: The study group consisted of 72 eyes (30 men and 28 women), their average age was 65.4 ± 8.4 years, with performed cataract surgery and implanted IOL Acri.Smart 46S (Acri.Tech Zeiss). After the average period of 32.4 ± 7.3 months after the surgery, the patients underwent the examination with refractive error measurement, uncorrected and best-corrected visual acuity for far, and posterior lens capsule transparency examination with dilated pupils and with retroillumination photography taken by NIDEK EAS-100 device.

Results: After the average follow-up period of 32.4 ± 7.3 months after the surgery, the refractive error was -0.32 ± 0.8 diopters and average cylindrical error -0.8 ± 0.6 Dcyl. The uncorrected visual acuity (UCVA) was 0.72 ± 0.3 , and the best-corrected visual acuity (BCVA) 0.95 ± 0.2 . The average diameter of the examined posterior capsule was $5.89 \pm 2.1 \text{ mm}$, and the transparency of the posterior capsule was $98.41 \pm 8.5 \%$. In two eyes (2.7 %) only, the YAG capsulotomy was performed.

Conclusion: The IOL Acri.Smart is safe, easy to implant IOL, which meets the requirements of the microincision surgery. The IOL had very low incidence of posterior lens capsule opacification, and in two eyes (2.7 %) only the YAG capsulotomy was performed.

Key words: Secondary cataract, hydrophobic intraocular lens, hydrophilic intraocular lens, square edge, YAG capsulotomy

Čes. a slov. Oftal., 67, 2011, No. 5-6, p. 147-149

ÚVOD

Napriek pokrokom v chirurgii katarakty opacifikácia zadného puzdra šo-

šovky (PCO) zostáva najčastejšia komplikácia (2). Jej incidencia je rôzna a pohybuje sa v rozmedzí 10–50 % do 5 rokov po operácii katarakty (2, 3, 4, 5, 6, 7, 8, 10, 11, 12, 14, 15, 16, 17, 18). Opacifikácia zadného puzdra je spôso-

bená proliferáciou a migráciou ekvatoriálnych buniek z puzdra šošovky na zadnú kapsulu. Príčiny sú multifaktoriálne a závisia od viacerých faktorov (2, 16, 18).

Mnohé modifikácie v technike chirurgii katarákt a zlepšenie materiálu a tvaru im-

✉ Do redakcie doručeno dne 8. 6. 2011

✍ Do tisku prijato dne 1. 12. 2011

MUDr. Martin Černák, PhD.
Očná klinika SZU a UNB
Nem. sv. Cyrila a Metoda
Antolská 11
851 07 Bratislava
e-mail: cernakmartin@yahoo.co.uk

plantovaných šošoviek spôsobili výrazné zníženie výskytu PCO.

Táto práca retrospektívne analyzuje incidenciu opacifikácie zadného puzdra šošovky po operácii katarakty a implantácii Acri.Smart 46S IOL (Acri Tech Zeiss).

MATERIÁL A METODIKA

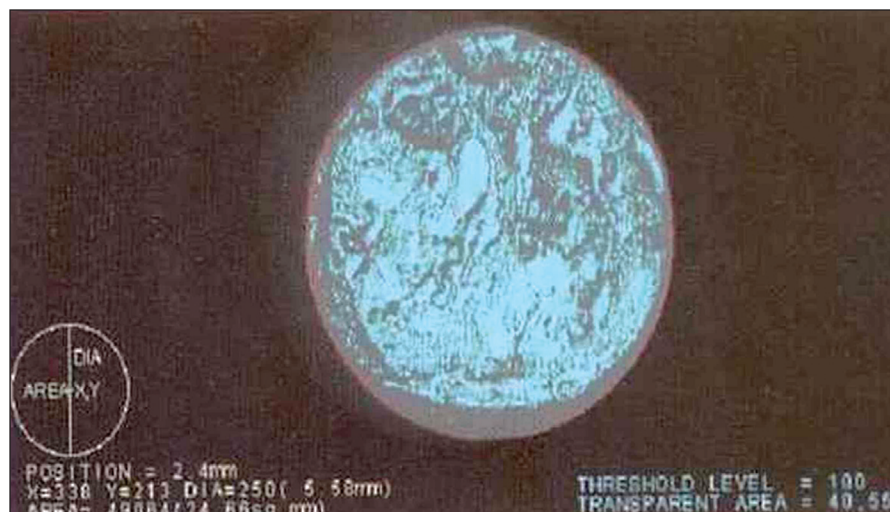
72 očí u 58 pacientov (30 mužov a 28 žien), ktorí boli zahrnutí do štúdie. Priemerný vek pacientov bol 65,4 rokov \pm 8,4 roka (rozmedzie 50–83 rokov). Všetci pacienti podpísali informovaný súhlas a boli ochotní zúčastniť sa opakovaných kontrol. Pred operáciou u každého pacienta bolo vykonané kompletné vyšetrenie predného segmentu a v mydriáze zadného segmentu oka. Do štúdie boli zahrnutí len pacienti, ktorí okrem katarakty nemali žiadne iné ochorenie, ktoré by mohlo ovplyvniť zrakovú ostrosť. Predoperačné výsledky ukazuje tabuľka 1.

Acri.Smart (Acri tech – Zeiss) je one-piece bikonvexná foldovateľná akrylátová šošovka s obsahom vody 25 %, povrch šošovky je hydrofóbny. Šošovka má 6mm optiku, celkový diameter má 11 mm a hrúbka je od 0,25 do 0,27 mm. Okraj šošovky má hranatý tvar (square edge). Šošovka sa dá implantovať injektorom cez rez 1,5 mm (1).

Operácie vykonali dvaja chirurgovia v peribulbárnej anestéze fakoemulzifikáciou cez rohovkový rez 1,8 mm. Na výpočet IOL sa použil IOL Master (Zeiss) vzorec SRK II. Cieľom bola emetropia a u myopických pacientov ľahká myopia. Každý pacient bol vyšetrený prvý deň po operácii na štrbinovej lampe operatérom a potom ďalšie kontroly absolvoval u svojho obvodného lekára. Najmenej za dva roky po operácii v priemere 32,4 \pm 7,3 mesiaca boli pacienti pozvaní na vyšetrenie, ktoré vykonal oftalmológ, ktorý nebol zainteresovaný na operáciách. Vyšetrenie zahŕňalo refrakciu, nekorigovanú a korigovanú zrakovú ostrosť do diaľky a v mydriáze opacifikáciu zadného puzdra. Opacifikáciu sme hodnotili pomocou analyzátora predného segmentu EAS 100 (NIDEK). Tento diagnostický prístroj pozostáva z fotografickej jednotky – rotujúcej Scheimpflugovej kamery, počítača a monitoru. Svetlo v tvare štrbiny veľmi rýchlo rotuje v rozsahu celých 360° a tvoria sa jednotlivé fotografie predného segmentu oka. Na hodnotenie opacifikácie zadného puzdra sme použili retroilumináciu fotografiu – fotografická jednotka osvetlí fundus pomocou červenej LED diódy a následne zosníma obraz zadného puzdra presvetleného odrazeným svetlom. Pri každom vyšetrení sme robili dve snímky, z ktorých lepšiu sme zaradili do sledovania. Všetci pacienti boli fotografovaní v maximálne dosiahnutej mydriáze.

Tab. 1. Priemerné predoperačné hodnoty súboru operovaných pacientov

Nekorigovaná zraková ostrosť do diaľky	0,72 \pm 0,3
Korigovaná zraková ostrosť do diaľky	0,95 \pm 0,2
Priemerná sférická refrakcia	-0,32 \pm 0,8
Transparencia zadného puzdra	98,41 % \pm 8,5 %



Obr. 1. Sekundárna katarakta, transparentia zadného puzdra 40,55 %

Hodnotená plocha mala tvar kruhu a ohraničili sme ju prednou cirkulárnou kasulorexou vzhľadom na to, že prístroj nemá určenú konštantnú plochu, ktorú by hodnotil. Získaný obraz sa rozdelí opákne (čierne) a transparentné (modré) časti. Na obrazovke sa automaticky objaví pozícia kamery, centrum (x, y) a polomer analyzovanej plochy, počet pixelov, prah a percentuálny podiel transparentnej časti vyšetrovanej oblasti (obr. 1).

VÝSLEDKY

Pri kontrole za 32,4 \pm 7,3 mesiaca bola priemerná refrakcia -0,32 D \pm 0,8 D (rozsah +1,25 až -2,5 D) a priemerný cylinder 0,8 D \pm 0,6 (rozsah +1,25 až -2,75 cyl). Priemerná nekorigovaná zraková ostrosť do diaľky bola 0,72 \pm 0,3 (0,2–1,0), korigovaná zraková ostrosť 0,95 \pm 0,2 (rozhranie 0,5–1,2). Pozícia IOL u všetkých pacientov v mydriáze na štrbinovej lampe nevykazovala žiadne známky decenterácie. Žiadny pacient sa nesťažoval na glare alebo halo a nemali problémy s nočným šoférom. Opacifikácia zad-

ného puzdra bola vyhodnocovaná v mydriáze. Priemerný diameter vyšetrovanej zadného puzdra bol 5,89 mm \pm 2,1 mm (rozsah 3,84 mm – 6,00 mm). Transparentia zadnej kapsuly bola 98,41% \pm 8,5% (rozsah 77,71–99,93 %). Pri kontrole za 32,4 \pm 7,3 mesiaca ani u jedného oka nebolo vykonané čistenie zadného puzdra pomocou irigácie/aspirácie a len u dvoch očí (t.j. u 2,7 %) bola vykonaná YAG kapsulotómia. Prehľad výsledkov ukazuje tabuľka 2.

DISKUSIA

Opacifikácia zadného puzdra zostáva najčastejšou komplikáciou operácií katarakty. Príčiny sú multifaktoriálne a môžu byť rozdelené do troch faktorov. Prvým je samotný pacient, kde hlavne vek hrá veľmi dôležitú úlohu. U detí a mladých ľudí je opacifikácia veľmi pravdepodobná (2,19). Taktiež niektoré systémové a očné ochorenia majú vyšší výskyt PCO (2, 19). Druhým faktorom je technika operácie katarakty, kde hlavne veľkosť kapsulorexy, či ponechanie zvyškov šo-

Tab. 2. Výsledky v priemere za 32,4 mesiaca po operácii katarakty a implantácii Acri.Smart IOL

Nekorigovaná zraková ostrosť do diaľky	0,72 \pm 0,3
Korigovaná zraková ostrosť do diaľky	0,95 \pm 0,2
Priemerná sférická refrakcia	-0,32 \pm 0,8
Transparencia zadného puzdra	98,41 % \pm 8,5 %

šovkových hmôt, alebo nesprávne uloženie umelej šošovky do puzdra zvyšujú incidenciu PCO (2). Tretím faktorom je tvar a materiál vnútroočnej šošovky (10, 12, 18, 19, 20). Ukázalo sa, že šošovky s hydrofilným materiálom majú väčšiu pravdepodobnosť výskytu PCO ako hydrofóbne (8, 14, 20). Taktiež veľkosť optiky VOŠ hrá úlohu pri výskyte PCO (15, 17). Štúdie ukázali, že najdôležitejším faktorom na prevenciu PCO je vytvorenie ostrého okraja šošovky (square edge), ktorý vytvára bariéru pre ekvatoriálne bunky dostať sa na zadné puzdro (17, 18). Nishi (17) poukázal, že pri vzniku PCO nezáležalo od materiálu VOŠ ale od jej tvaru okraja šošovky. U hydrofóbnych šošoviek je okraj optiky ostrejší ako

u hydrofilných (16). Po zavedení šošoviek s ostrým okrajom na trh v USA v roku 1995 výrazne poklesol výskyt PCO a YAG kapsulotómii (za 7 rokov výskyt 16 %) (8).

Acri.Smart šošovka 46S IOL (Acri Tech Zeiss) svojim tvarom (dokonalý square edge) a materiálom (povrch hydrofóbny a vnútrajšok hydrofilný) sa ukázala ako veľmi dobrá šošovka, ktorá sa dá implantovať cez veľmi malý rez a má nízku incidenciu výskytu PCO. Transparencia zadnej kapsuly za 32,4 ± 7,3 mesiacov po operácii bola 98,41 % ± 8,5 % a len u dvoch očí (2,7 %) bola vykonaná YAG kapsulotómia. Khandwala a spol. zistili incidenciu YAG kapsulotómie za 30 mesiacov po operácii

8,8 % po implantácii hydrofilnej šošovky, Kugelberg a spol. mali incidenciu 6,8 % za 1 rok po implantácii hydrofóbnej šošovky.

ZÁVER

Záverom môžeme konštatovať, že Acri.Smart šošovka je bezpečná, ľahko implantovateľná šošovka, ktorá spĺňa požiadavky mikroincíznej chirurgie. Vďaka ostrému okraju optiky a hydrofóbneho povrchu majú nízke percento PCO a YAG kapsulotómie.

LITERATÚRA

1. **Alio, JL, Rodriguez – Prats, JL, Vianello, A., et al.:** Visual outcome of microincision cataract surgery with implantation of an Acri. Smart lens. *J. Cataract Refract Surg.* 2005; 31: 1549–1556.
2. **Apple, DJ, Solomon, KD, Tetz, MR, et al.:** Posterior capsular opacification. *Surv Ophthalmol.* 1992; 37: 73–113.
3. **Aufarth GU, Brezin A, Caporossi A, et al.:** Comparison of Nd:YAG capsulotomy rates following phacoemulsification with implantation of PMMA silicone or acrylic intraocular lenses in four European countries. *European PCO Study Group. Ophthalmic Epidemiol.* 2004; 11: 319–329.
4. **Baráková, D, Kuchynka, P., Klečka, D.:** Srovnání frekvence sekundární katarakty u silikonových a PMMA čoček = Comparison of the frequency of secondary cataract in silicone and PMMA lenses, *Čes a Slov Oftalmol.* 1998; 4: 246–249.
5. **Davidson, JA.:** Neodymium: YAG laser posterior capsulotomy after implantation of AcrySof intraocular lenses. *J Cataract Refract Surg.* 2004; 30: 1492–1500.
6. **Findl, O, Menapace, R, Sacu, S, et al.:** Effect of optic material on posterior capsular opacification in intraocular lenses with sharp edges optics, randomizes clinical trial. *Ophthalmology* 2005; 112: 67–72.
7. **Hancox, J, Spalton, D, Heatley, C, et al.:** Fellow – eye comparison of posterior capsule opacification rates after implantation of ICU accommodative and AcrySoft MA 30 monofocal intraocular lenses. *J Cataract Refract Surg.* 2007; 33: 413–417.
8. **Heathely, CJ, Spalton, DJ, Komar, A, et al.:** Comparison of posterior capsule opacification rates between hydrophilic and hydrophobic single – piece acrylic intraocular lenses. *J Cataract Refract Surg.* 2005; 31: 718–724.
9. **Hollick, EJ, Spalton, DJ, Ursell, PG, et al.:** The effect of polymethyl – methacrylate, silicone, and polyacrylic intraocular lenses on posterior capsular opacification 3 years after cataract surgery. *Ophthalmology* 1999; 106: 49–54.
10. **Jirásková, N., Rozsival, P., Kohout, A.:** Opacifikace hydrofilních akrylátových nitroočních čoček, *Čes. a slov. Oftal.* 2007; 63, 390–395.
11. **Khandwala, MA, Marjanovic, B, Kotagiri, AK, et al.:** Rate of posterior capsule opacification in eyes with the Akeros intraocular lens. *J Cataract Refract Surg.* 2007; 33: 1409–1413.
12. **Krajčová, P., Chynoranský, M, Strmeň, P.:** Opacifikácia zadného puzdra šošovky po implantácii rôznych typov umelých vnútroočných šošoviek, *Čes. a Slov. Oftal.* 2007; 63: 379–389.
13. **Kruger, AJ, Schanersberger, J, Abela, C, et al.:** Two year results sharp versus rounded optic edges on silicone lenses. *J Cataract Refract Surg.* 2000; 26: 566–570.
14. **Kugelberg, M, Wejde, G, Jayaram, H, et al.:** Posterior capsule opacification after implantation of hydrophilic or a hydrophobic acrylic lens. One-year follow up. *J Cataract Refract Surg.* 2006; 32: 1627–1631.
15. **Meacock, WR, Spalton, DJ, Boyce, JF, et al.:** Effect of optic size on posterior capsule opacification: 5.5 mm versus 6.0 mm AcrySof intraocular lenses. *J Cataract Refract Surg.* 2001; 27: 1194–1198.
16. **Menapace, R.:** Sharp-edged IOLs, *ESCRS-Eurotimes*, 2010, 15: 12–13.
17. **Nishi, O, Nishi, K, Akura J.:** Speed of capsular bend formation at the optic edge of acrylic, silicone and poly (methyl methacrylate) lenses. *J Cataract Refract Surg.* 2002; 28: 431–437.
18. **Nishi, O, Nishi, K., Osakabe, Y.:** Effect of intraocular lenses on preventive posterior capsule opacification : design versus material. *J Cataract Refract Surg.* 2004; 30: 2170–2176.
19. **Prosdocimo, G, Tassinari, G, Sala, M, et al.:** Posterior capsular opacification after phacoemulsification. *J Cataract Refract Surg.* 2003; 29: 1551–1555.
20. **Ursell, PG, Spalton, DJ, Pande MV, et al.:** Relationship between intraocular lens biomaterials and posterior capsular opacification. *J Cataract Refract Surg.* 1998; 24: 352–360.