

# Prínos konfluujúcej (paint) – diódlaserkoagulácie v liečbe retinopatie nezrelých detí

## PŮVODNÍ PRÁCE

Tomčíková D., Prepiaková Z.,  
Kostolná B., Gerinec A.

Klinika detskej oftalmológie DFNSP-LFUK,  
Bratislava, prednosta  
prof. MUDr. A. Gerinec, CSc.

### SÚHRN

Autori v retrospektívnej štúdií porovnávajú výsledky diódlaserkoagulačnej liečby (DLK) prahového štádia (u posteriorných foriem predprahového štádia) retinopatie nezrelých detí (ROP) pomocou koagulácie jednotlivými zásahmi, s koaguláciou sietnice pomocou splyvajúcich zásahov (paint DLK). Deti boli liečené na Klinike detskej oftalmológie DFNSP-LFUK Bratislava v rokoch 2001-2010. V skupine detí, ošetrovaných jednotlivými zásahmi DLK bolo 338 pacientov (671 očí). V skupine pacientov, ošetrovaných metódou splyvajúcich zásahov bolo 158 detí (316 očí). V skupine detí, liečených jednotlivými zásahmi bola u 43 očí (6,4 %) potrebná doplňujúca diódlaserkoagulácia. Doplňujúca kryokoagulácia bola u 22 očí (3,3 %). Serkláž alebo plombáž ako doplňujúca liečba boli potrebné u 107 očí (15,9 %). V skupine detí, liečených splyvajúcimi zásahmi bola doplňujúca DLK vykonaná u 4 očí (1,3 %), doplňujúca kryokoagulácia u 6 očí (1,9 %) a plombáž, alebo serkláž u 11 očí (3,5 %). Z výsledkov vyplýva, že metóda splyvajúcich zásahov – paint DLK je efektívnejšia než metóda jednotlivých zásahov v liečbe prahových, resp. predprahových štádií ROP.

**Kľúčové slová:** retinopatia nezrelých detí, diódlaserkoagulácia, koagulácia jednotlivými zásahmi, koagulácia splyvajúcimi zásahmi – paint diódlaserkoagulácia, doplňujúca liečba

### SUMMARY

#### Benefit of Paint Diodlasercoagulation in the Treatment of ROP

**Purpose:** Authors compare results of ROP treatment with a single spot diodlasercoagulation (DLC) versus paint – DLC.

**Methods:** A retrospective chart review of patients with threshold retinopathy of prematurity treated between 2001–2010 was conducted.

A single spot DLC was used from January 2001 to May 2008. In this group (S I) there were 338 patients (671 eyes) with ROP. In the second group (S II) since June 2008 to June 2010 we have used the paint DLC in 158 patients (316 eyes). Authors compare the need for reoperations to achieve regression of ROP in both groups. Rate of progression, frequency of retreatment, complications and structural outcomes were evaluated.

**Results:** In S I was retreatment only with DLC necessary in 43 eyes (6.4 %). Additional cryotherapy was used in 22 eyes (3.3 %). A scleral buckling was used in 107 eyes (15.9 %). In S II was retreatment with DLC used in 4 eyes (1.3 %), the additional cryotherapy in 6 eyes (1.9 %) and the scleral buckling in 11 eyes (3.5 %).

**Conclusion:** According to our outcomes we have found out the paint DLC mode is more effective than the single spot DLC in the ROP treatment.

**Key words:** retinopathy of prematurity, diodlasercoagulation, single spot diodlasercoagulation, confluent (paint) diodlasercoagulation, retreatment

Čes. a slov. Oftal., 67, 2011, No. 4, p. 115–118

✉ Do redakce doručeno dne  
11. 2. 2011

✍ Do tisku přijato dne 20. 9. 2011

MUDr. Tomčíková Dana, PhD.  
Klinika detskej oftalmológie DFNSP-LFUK  
Limbová 1  
833 40 Bratislava  
e-mail: tomcikova@dfnsp.sk

## ÚVOD

Retinopatia nezrelých detí (ROP) je vazoproliferatívne ochorenie, ktoré postihuje predčasne narodené deti. Je charakterizované porušením vaskulogenézy nezrelej sietnice. Incidencia sa popisuje od 65,8 % v The Cryotherapy for Retinopathy (CRYO –ROP) Study (9) až po 68 % v The Early Treatment for Retinopathy of Prematurity (ETROP) Study (5) medzi predčasne narodenými deťmi, váziacimi menej ako 1251 g.

## MATERIÁL A METODIKA

Údaje boli získané retrospektívnym spracovaním dokumentácie pacientov liečených pre prahovú, resp. predprahovú ROP, od januára 2001 do júna 2010 na Klinike detskej oftalmológie DFNSP-LFUK v Bratislave.

Pacientov zahrnutých do tejto štúdie sme rozdelili do dvoch skupín: Skupinu I (SI) tvorilo 338 prenatúrnych detí (671 očí) ošetrovaných primárne jednotlivými diódlaserkoagulačnými (DLK) zásahmi

v období od januára 2001 do mája 2008. Skupina II (SII) zahŕňala 158 detí (316 očí) ošetrovaných primárne splyvajúcim (paint – konfluujúcim) režimom laseru od júna 2008 do júna 2010. Konfluujúci spôsob sme začali používať po získaní nového diódového laseru, ktorý umožnil prácu v kontinuálnom režime. Doba sledovania u všetkých pacientov bola v rozmedzí 3 mesiace až 9,75 roka. 83,99 % detí malo dobu sledovania dlhšiu ako 1 rok.

Skríning sme realizovali u všetkých detí z nášho neonatologického oddelenia s pôrodnou hmotnosťou menej ako

Tab. 1. Charakteristika súborov

	SI (jednotlivé stopy)	SII (konfluujúci režim)
Deti	338	158
Oči	671	316
Priemerná pôrodná hmotnosť (g)	1052 g	1129 g
Gestačný vek – priemer (týždne)	27,8 t	28,4 t
Vek v čase ošetrenia (postkoncepčný týždeň)	37,4 t	35,1 t
Vek v čase ošetrenia (postnatálny týždeň)	8,0 t	6,7 t
Počet zásahov	1261	118,4
Energia	200–500 mW	200–500 mW

1500 g a gestačným vekom pod 32. týždeň. Deti s pôrodnou hmotnosťou viac ako 1500 g a gestačným vekom viac ako 32 týždňov sme vyšetřovali iba ak bol prítomný aj niektorý z rizikových faktorov: respiratory distress syndróm, bradykardia, perzistujúci ductus arteriosus, viacpočetná gravidita, transfúzia, sepsa, intraventrikulárne hemorágie alebo akákoľvek operácia v celkovej anestéze.

Do našej štúdie boli zahrnuté aj deti z iných nemocníc, kde skrining ROP robili rajónni oftalmológovia. Tieto deti sú často odoslané neskoro po dosiahnutí prahovej (threshold) ROP – t.j. postthreshold ROP. V skupine I (SI) to bolo 60 očí u detí z iných nemocníc a 10 očí u detí, hospitalizovaných v Bratislave. V skupine II (SII) to bolo 11 očí, žiadne dieťa hospitalizované v Bratislave.

Na našom pracovisku vyšetřujeme deti nepriamym oftalmoskopom 4 až 6 týždňov po narodení, v intervale 1 až 2 týždne, v lokálnej anestéze a v maximálnej mydriáze. Pri každom vyšetření používame rozvierač a háčik na sklerálnu indentáciu. Nálezy hodnotíme podľa Revised International Classification of Retinopathy of Prematurity (6).

Do 72 hodín po stanovení diagnózy threshold ROP, pri posteriórnych formách pretreshold ROP boli pacienti ošetřeni laserovou fotokoaguláciou nepriamym oftalmoskopom (810 nm) a 28-dioptriovou spojnovou šošovkou (Volk) v celkovej anestéze. Laser bol aplikovaný na avaskulárnu sietnicu tesne pred fibrovaskulárne proliferácie až po ora serrata v rozsahu 360 stupňov. Počet zásahov je závislý od vzdialenosti valu. Pri využití jednotlivých diódlaserkoagulačných stôp iniciálne nastavenia boli: energia 200 mW a trvanie 200 ms. Pri kontinuálnom režime bola iniciálna energia tiež 200 mW. Energia laseru bola počas výkonu modifikovaná, aby sme dosiahli sivo-biele laserové stopy, maximálna použitá energia bola 500 mW.

Po laserovom ošetření sme lokálne podávali kortikosteroidné kvapky a mydriatiká v trvaní 1 týždeň. Nasledujúce

kontroly boli v týždennom intervale do regresie plus formy, potom za 2–4 týždne až do 3 mesiacov korigovaného veku. Ak plus forma pretrvávala 1–2 týždne po primárnom ošetření a na sietnici boli prítomné oblasti bez laserových stôp, doplnili sme laserové ošetřenie. Pri pretrvávaní plus formy a pri progresii do štádia 4A alebo 4B sme indikovali kryopexiu, eventuálne aj s plombážou, alebo serklážou. Typ indikovanej operácie je závislý od rozsahu patologickej vaskulatury. Ak je rozsah elevovaných ciev viac ako 1 hodina a menej ako 7 kontinuálnych hodín, indikovali sme plombu v tejto oblasti. Pri rozsahu nad 7 kontinuálnych hodín sme indikovali serkláž. Používali sme penové silikónové plomby priemeru 2 mm, alebo serklážnu pásku rovnakej šírky. Na ich fixáciu sme používali matracový steh Sof-silk 6/0. Serklážnu pásku sme doťahovali cez sleeve. Kritériom bolo dosiahnutie viditeľnej indentácie sietnice pri zachovaní dobrej cirkulácie v centrálnej artérii sietnice.

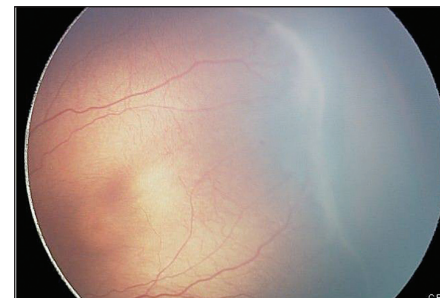
V skupine SI bol priemerný gestačný vek 27,8 týždňa (od 24 do 35) a priemerná pôrodná hmotnosť 1052 g (od 370 do 1960 g). Priemerný postnatálny vek v čase laserového ošetřenia bol 8 týždňov (od 3 do 17), čo zodpovedalo priemernému postkoncepčnému veku 37,4 týždňa (od 32 do 44), priemerný počet laserových zásahov bol 1261.

V skupine SII bol priemerný gestačný vek 28,4 (od 24 do 35) a priemerná pôrodná hmotnosť 1129 g (od 380 do 1129 g). Priemerný postnatálny vek v čase laserového ošetřenia bol 6,7 týždňov (od 3 do 16), čo zodpovedalo priemernému postkoncepčnému veku 35,1 týždňa (od 31 do 43), priemerný počet laserových zásahov bol 118,4. Oči v skupine SII boli ošetřené o niečo skôr ako v skupine SI. Priemerný postkoncepčný vek bol 35,1 oproti 37,4 týždňov, postnatálny vek 6,7 oproti 8,0 týždňov. Tento nález zodpovedá skoršej indikácii k laserovej koagulácii v prethreshold štádiu ROP (3), ako je uvedené v tabuľke 1.

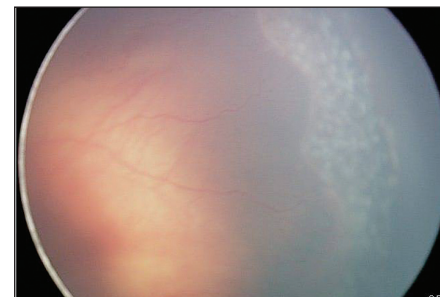## VÝSLEDKY

Cieľom ošetřenia sietnice DLK je dosiahnutie regresie ROP. Ak aktivita ROP pretrváva 1–2 týždne po primárnom ošetření indikujeme doplňujúce ošetřenie.

V skupine I (SI) ošetřenie iba laserom bolo u 43 očí (obr. 1, 2). Ak pretrvávala plus forma po doplňujúcom laseri a rast retinálnych ciev bol abnormálny v malej oblasti doplnili sme kryokoaguláciu (obr. 7). Tento výkon sme realizovali u 22 očí. Ak ochorenie prešlo do štádia 4A alebo 4B doplnili sme episklerálnu plombáž,



Obr. 1. ROP 3. št. pred liečbou



Obr. 2. ROP 3. št. po liečbe DLK jednotlivými zásahmi

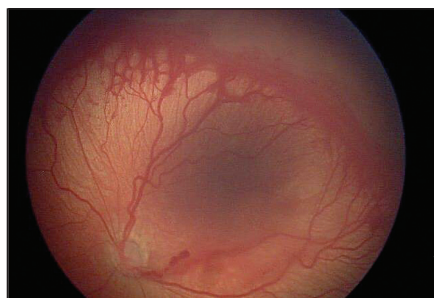
alebo serkláž (obr. 8). Tento výkon sme realizovali u 107 očí.

V skupine II (SII) (obr. 3,4,5,6) sme doplnili laser u 4 očí, kryopexiu u 6 očí a episklerálnu plombáž (serkláž) u 11 očí (obr. 3, 4).

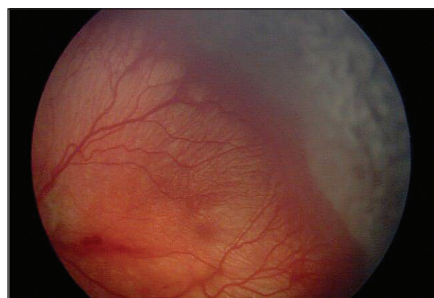
Doplňujúca liečba spolu (laser + kryo + sklerálna plombáž) bola použitá u 172 očí (25,6 %) v SI a 22 očí (6,9 %) v SII skupine. V skupine SI bola vyššia potreba doplňujúcej liečby (laser, kryo a episklerálna plombáž, serkláž).

V našej štúdii sme započítavali iba poslednú chirurgickú intervenciu, čo znamená, že ak pre progresiu ROP po laserovom ošetření bolo potrebné doplniť ešte kryopexiu a episklerálnu plombáž (serkláž), započítavali sme len episklerálnu plombáž (serkláž), ako je uvedené v tabuľke 2.

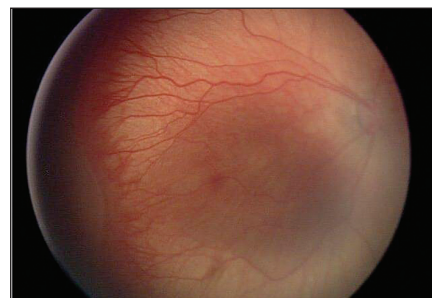Dosiahnuté anatomické výsledky sú zhrnuté v tabuľke 3.



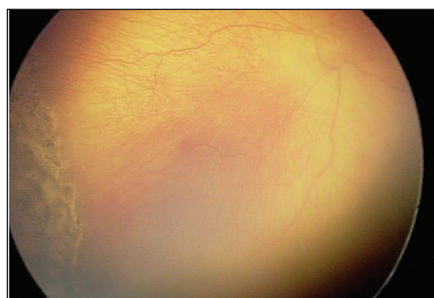
Obr. 3. ROP 3. št. plus pred liečbou



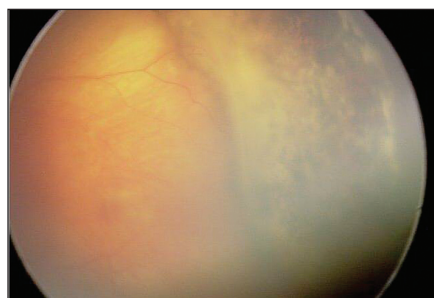
Obr. 4. ROP 3. št. po liečbe DLK konfluujúcimi zásahmi



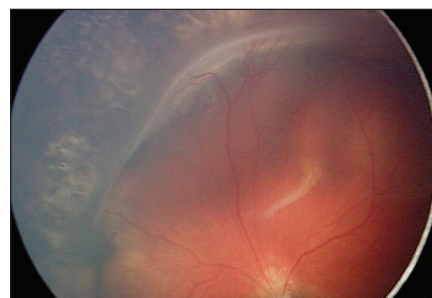
Obr. 5. ROP 3. št. plus pred liečbou



Obr. 6. ROP 3. št. plus po DLK liečbe – kompletná regresia



Obr. 7. Inkompletná regresia ROP



Obr. 8. Inkompletná regresia liečená plombážou a kryopexiou

Ako nedostatočný anatomický výsledok podľa Cryo-ROP study sa hodnotí:

- záhyb sietnice v oblasti makuly,
- odlúpenie sietnice, zasahujúce do makuly,
- retrolentárne tkanivo, brániace pohľadu na makulu.

Všetky oči s iným nálezom sme klasifikovali ako oči s dostatočným anatomickým výsledkom. U skupiny pacientov s dostatočným anatomickým efektom predpokladáme dobrú centrálnu zrakovú ostrosť, ale vzhľadom na vekové zloženie súboru, nie je možná jej kvantifikácia. Z tohto dôvodu sme v našej štúdii nevyhodnocovali funkčný výsledok. To bude predmetom ďalšej práce.

V skupine SI bolo 24 očí s nedostatočným anatomickým výsledkom (3,6 %) a 3 oči v S II (0,9 %).

Komplikácie, ktoré sa objavili po laserovom ošetrení, boli zväčša tranzitórne a nemali vplyv na funkciu oka. Jednalo sa o edém rohovky, zakrvácanie do prednej komory a extramakulárne hemoragie, ktoré sa spontánne resorbovali do 7 dní po operácii. U 3 pacientov z každej skupiny sme pozorovali laserové zásahy v dúhovke. Boli to pacienti s výraznou membránou pupillaris persistent. Ischémiu predného segmentu ani ftízu bulbu sme nepozorovali ani v jednej skupine. Medzi oboma skupinami sme nezaznamenali signifikantný rozdiel v komplikáciách po liečbe.

Štatistickú významnosť rozdielov výsledkov liečby medzi skupinou I a II sme hodnotili podľa Fischerovho exaktného testu. Pri porovnaní výsledkov podľa Fischerovho exaktného testu boli v 2. skupine štatisticky významne lepšie výsledky na hladine pravdepodobnosti  $P = 0,020$  (tab. 4).

Tab. 2. Doplnujúca liečba

	SI (jednotlivé zásahy)	SII (konfluujúci režim)
Oči	671	316
Doplnujúca DLK	43	4
Kryopexia	22	6
Episklerálna plombáž (serkláž)	107	11
Doplnujúca liečba spolu (%)	172 (25,6 %)	21 (6,9 %)

Tab. 3. Anatomický výsledok

	SI	SII
Dostatočný anat. výsledok – počet očí (%)	647 (96,4 %)	313 (99,1 %)
Nedostatočný anat. Výsledok – počet očí (%)	24 (3,6 %)	3 (0,9 %)

Tab. 4. Štatistické spracovanie výsledkov

		g	Spolu	
		1 SI	2 SII	SI+SII
1. dostatočný anat. výsledok	Počet	647	313	960
	% v rámci doplň. liečby	67,4 %	32,6 %	100,0 %
	% v skupine	96,4 %	99,1 %	97,3 %
	Adjusted Residual	-2,4	2,4	
2. nedostatočný anat. výsledok	Počet	24	3	27
	% v rámci doplň. liečby	88,9 %	11,1 %	100,0 %
	% v skupine	3,6 %	0,9 %	2,7 %
	Adjusted Residual	2,4	-2,4	
Celkovo	Počet	671	316	987
	% v rámci doplň. liečby	68,0 %	32,0 %	100,0 %
	% v skupine	100,0 %	100,0 %	100,0 %



## DISKUSIA

Signifikantnú úlohu vo výsledku terapie ROP zohráva efektívny skrínig a správne načasovanie chirurgickej intervencie. Laserová terapia sa vzhľadom k porovnateľnej efektívnosti a menšiemu výskytu komplikácii v porovnaní s kryopexiou stala štandardnou v liečbe ROP. Úspešnosť laserovej liečby ROP spočíva v deštrukcii hypoxickej sietnice a v znížení produkcie VEGF a ostatných angiogénnych mediátorov. Pri laserovej liečbe môže byť použitá metóda jednotlivých zásahov (so vzdialenosťou 1,0 až 1,5 stopy medzi jednotlivými zásahmi), metóda takmer konfluentných zásahov (vzdialenosť 0,5 až 1,0 veľkosti stopy medzi zásahmi) alebo metóda splyvajúcich zásahov, pri ktorej nie sú ponechané medzi jednotlivými laserovými stopami voľné priestory. V súčasnosti je trend k použitiu denznejších foriem foto-koagulácie pri liečbe ROP (4, 2, 1). Pri ich použití je menšia potreba doplňujúcej liečby. Pri porovnávaní metódy jednotlivých zásahov versus takmer konfluentných zásahov sa metóda denznejších zásahov javí ako bezpečnejšia (10).

Predchádzajúce práce predpokladali vyšší výskyt ischémie predného segmentu, katarakty a sklovcových hemoragií pri konfluentnom type laserovania. Práca Gonzalesa nepotvrdila významne vyšší výskyt komplikácií po laserovom ošetrení threshold ROP s abláciou sietnice bez vynechania priestorov medzi laserovými stopami (4).

Predpokladom úspešnosti liečby ROP je správne načasovaná a dôsledná kompletná ablácia avaskulárnej zóny, v prípade pretrvávania aktivity ochorenia včas a vhodne zvolený doplňujúci operačný výkon. V prácach, ktoré porovnávajú

vali denznejšiu formu laserkoagulácie s menej denznou formou laserovania vykazoval denznejší typ ošetrenia významne menšiu progresiu do vyšších štádií ROP (3,8 % vs. 21,2 %) ako referujú Banach a kol. (1). V našich výsledkoch bola potrebná doplňujúca terapia v 6,96 % vs. 25,63 %. V posledných rokoch sme doplňujúce formy terapie (doplnenie DLK, kryopexie sietnice alebo episklerálnej plombáže) aplikovali hlavne u pacientov, odoslaných z iných pracovišť, u ktorých primárne ošetrenie bolo realizované v neskoršom štádiu (post-threshold štádium).

V poslednej dobe sa objavujú práce, poukazujúce na sľubný efekt intravitreálne podaných antirastových faktorov v štádiu 3+ ROP pri posteriorných formách ROP (zóna I, alebo posteriorna zóna II). Intravitreálne podanie sa ukazuje ako perspektívna a účinná liečba overená na malých sériách pacientov. Jej bežné používanie vyžaduje perspektívnu randomizovanú multicentrickú klinickú štúdiu, najmä z hľadiska možných nežiadúcich účinkov liečby (8, 7). Na našom pracovisku sme tento spôsob liečby použili zatiaľ u 2 pacientov s dobrým klinickým efektom.

Výskyt komplikácií po extenzívnej ablácii periférnej sietnice z dlhodobého hľadiska ešte nie je zdokumentovaný. Komplikácie po laserovej liečbe zahŕňajú zúženie periférneho zorného poľa a riziko vyššieho výskytu neskorého odlúpenia sietnice vzhľadom na prítomnosť trhlín a jaziev na rozhraní laserovanej sietnice a prítomnosť abnormálnych vitreoretinálnych traktácií (2).

V našom súbore je významne nižšia progresia ROP u pacientov liečených konfluentným spôsobom laseru (S II) v porovnaní so skupinou pacientov ošetrených jednotlivými laserovými zásahmi (S I), čo poukazuje na vyššiu

efektívnosť použitia tejto metódy laserovania. V našej práci sme nezohľadňovali vplyv ostatných rizikových faktorov ROP, ktoré môžu mať vplyv na progresiu ochorenia (respiračný distress syndróm, bradykardia, PAD, mnohopočetné pôrody, opakované transfúzie, sepsa a výskyt intraventriculárnych hemoragií, použitie surfaktantu, liečba kyslíkom a pod.).

## ZÁVER

Pokroky v neonatologickej starostlivosti, ktoré výrazne zlepšili prognózu prežívania prematúrnych detí, sú významne spojené so zvýšeným výskytom retinopatie nezrelých detí.

Nevýhodou laserovania s použitím jednotlivých zásahov je dlhšie trvanie anestézy a väčšie riziko celkových komplikácií u nezrelého dieťaťa.

Správny skrínig prahových, resp. predprahových štádií ROP a ošetrenie s kompletnou abláciou periférnej avaskulárnej sietnice sú kľúčom k úspešnému menežmentu ROP. Technologický progres a existencia konfluentného režimu v diódlaserkoagulácii umožňujú oftalmológovi vykonať promptné, efektívne a bezpečné ošetrenie pacienta s prahovou, resp. predprahovou posteriornou formou ROP. Táto perspektívna technika umožňuje znížiť množstvo anesteziologickej medicíny a tým tiež zvyšuje jej bezpečnosť pre pacienta.

Aj naše výsledky potvrdili, že paintkonfluentný režim laserového ošetrenia je efektívnejší, než ošetrenie jednotlivými laserovými zásahmi. Paint laser koagulácia zostáva zatiaľ zlatým štandardom v liečbe threshold a prethreshold štádií ROP.

## LITERATÚRA

- Banach M.J., Ferrone, P.J., Trese, M.T.:** A comparison of dense versus less dense diode laser photocoagulation patterns for threshold retinopathy of prematurity. *Ophthalmology*, 2000; 107: 324–328.
- Banach M.J., Berinstein, D.M.:** Laser therapy for retinopathy of prematurity. *Current Opinion in Ophthalmology* 2001; 12:164–170.
- Early Treatment for Retinopathy of Prematurity Cooperative Group. Revised indications for the treatment of retinopathy of prematurity: results of the Early Treatment for Retinopathy of Prematurity Randomised Trial. *Arch Ophthalmol*, 2003; 121: 1684–1694.
- Gonzales, V.H., Giuliani, G.P., Banda, R.M., Guell, D.A., Wingard, M.:** Confluent Laser Photocoagulation for the Treatment of Retinopathy of Prematurity. *J Pediatr Ophthalmol Strabismus*, 2010; 47(2): 81–85.
- Good, W.V., Hardy, R.J., Dobson, V.:** Early Treatment for Retinopathy of Prematurity Cooperative Group. The incidence and course of retinopathy of prematurity: findings from Early Treatment for Retinopathy of Prematurity Study. *Pediatrics*, 2005; 116: 15–23.
- International Committee for the Classification of Retinopathy of Prematurity. The International Classification of Retinopathy of Prematurity revisited. *Arch Ophthalmol*, 2005; 123: 991–999.
- Linghun, K., Mintz-Hintzer, A.H.:** Intravitreal Bevacizumab as Anti-Vascular Endothelial Growth Factor Therapy for Retinopathy of Prematurity: A Morphologic Study. *Arch Ophthalmol*, 2008; 126(8): 1161–1163.
- Mintz-Hinder H.A., Kuffel, R.R.:** Intravitreal injection of Bevacizumab (Avastin) for treatment of stage 3 Retinopathy of Prematurity in Zone I or posterior Zone II. *Retina* 2008; 28: 831–838.
- Palmer, E.A., Flynn, J.T., Hardy, R.J.:** Incidence and early course of retinopathy of prematurity. The Cryotherapy for Retinopathy of Prematurity Cooperative Group. *Ophthalmology* 1991; 98: 1628–1640.
- Paysse E.A., Hussein, M.A., Miller, A.M., et al:** Pulsed mode versus near continuous mode delivery of diode laser photocoagulation for high – risk retinopathy of prematurity. *JAAPOS*, 2007; 11: 388–392.