

Katarakta po úraze bleskom

Kazuistika bola prezentovaná formou prednášky na 4. bilaterálnom slovensko – českom oftalmologickom sympóziu 29. 9. 2007 v Banskej Bystrici

SÚHRN:

Poranenia bleskom patria medzi nebezpečné, často smrteľné úrazy. Prezentujeme kazuistiku 41-ročnej ženy, ktorá utrpela nepriamy zásah bleskom s následným bezvedomím a amnéziou. Počiatočnú iritáciu ľavého očného bulbu vystriedali zmeny retinálneho pigmentového epitelu fovey bez poklesu zrakovéj ostrosti počas troch mesiacov. Následne u pacientky došlo k pomalému zhoršovaniu zrakovéj ostrosti a rozvoju zákalu šošovky, po roku klesla zraková ostrosť na 5/50. Pacientka podstúpila nekomplikovanú operáciu sivého zákalu s implantáciou umelej vnútroočnej šošovky, po ktorej bola hodnota zrakovéj ostrosti 5/5. V literatúre sa sporadicky objavuje zmienka o podobných prípadoch.

Kľúčové slová: poranenie bleskom, úraz bleskom, katarakta, traumatická katarakta

SUMMARY

Cataract after Lightning Injury – Case Report

Lightning injuries are dangerous and often deadly trauma. We present a case of 41 year old woman who suffered an indirect lightning injury, dropping into unconsciousness followed by amnesia. Initial irritation of her left eyeball was followed by subtle changes in retinal pigment epithelium without any drop in visual acuity for a period of three months. Subsequently there began a slow deterioration of visual acuity and progression of cataract causing BCVA to drop to 5/50. Patient underwent uncomplicated cataract phacoemulsification with IOL implantation which resulted in restoring BCVA to 5/5 postoperatively. Such cases are scarce in literature.

Key words: Lightning injury, lightning trauma, cataract, traumatic cataract

Čes. a slov. Oftal., 67, 2011, No. 1, p.

KAZUISTIKA

Alexik M., Štubňa M., Káčerik M.

Očné a ORL oddelenie, Fakultná nemocnica s poliklinikou, Žilina, primár oddelenia MUDr. Michal Štubňa

✉ Do redakcie doručeno dne 10. 12. 2010

✍ Do tisku prijato dne 10. 2. 2011

MUDr. Mikuláš Alexík
Očné a ORL oddelenie
FNsP Žilina
mikulas.alexik@gmail.com

ÚVOD

Poranenia bleskom patria medzi zriedkavé úrazy so širokou variabilitou následkov od asymptomatických po letálne. Najčastejšie sa jedná o nepriamy zásah tela pričom oči sú poranené až v 70 % prípadov. Na oku dochádza najčastejšie k postihnutiu šošovky vo forme indukovanej katarakty s jej prípadnou dislokáciou a poškodeniu sietnice v zmysle vytvorenia makulárnej diery, opuchu sietnice, prípadne jej odlúpenia. Z ďalších poranení sú to popáleniny očných adnex, ptóza hornej mihalnice, opuch rohovky, keratopatia s tvorbou rohovkového vredu a pomerne časté je tiež krvácanie do sklovca. Zrakový nerv býva poškodený opuchom s tvorbou termálneho papilitídy a retrochiazmálne poškodenie tkanív má za následok vznik nystagmu, prípadne poškodenia jadier hlavových nervov až symptomatológiu trvalého ochrnutia okohybných svalov.

KAZUISTIKA

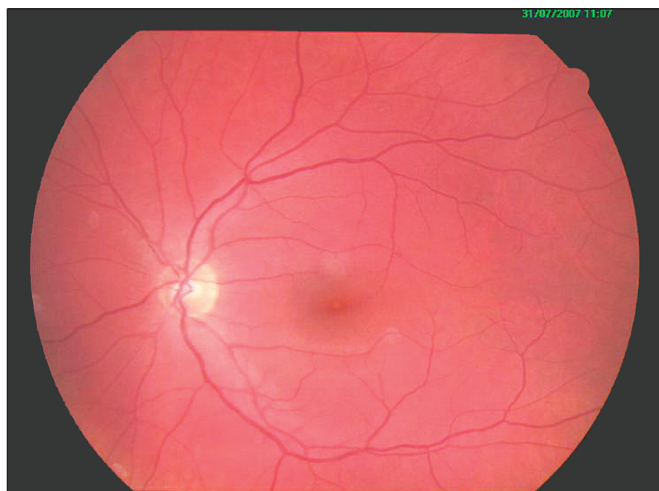
Skupinu štyroch ľudí na prechádzke na kopci zastihla náhla búrka sprevádzaná bleskami, pričom jeden blesk zasiahol zem pár krokov od skupiny. Dve osoby boli namieste mŕtve, ďalšie dve upadli do bezvedomia. Po prebratí zavolali pomoc, jedna pacientka bola prevezená na úrazové oddelenie NsP Žilina s cefaleou a úporným vracaním. Výsledok CT mozgu bol negatívny ako aj EKG vyšetrenie, v neurologickom náleze dominovala ľavostranná zániková hemiparéza.

Na konziliárne vyšetrenie bol privolaný oftalmológ, ktorý konštatoval injekciu ľavého bulbu, inak pokojný predný segment oka, čiru šošovku a vízus na úrovni 5/6. Následne odporučil kontrolné vyšetrenie v mydriáze so sledovaním pacientky. Mesiac po úraze bola centrálna zraková ostrosť na úrovni 5/5. Bulbus pokojný, rohovka hladká a transparentná, šošovka číra,

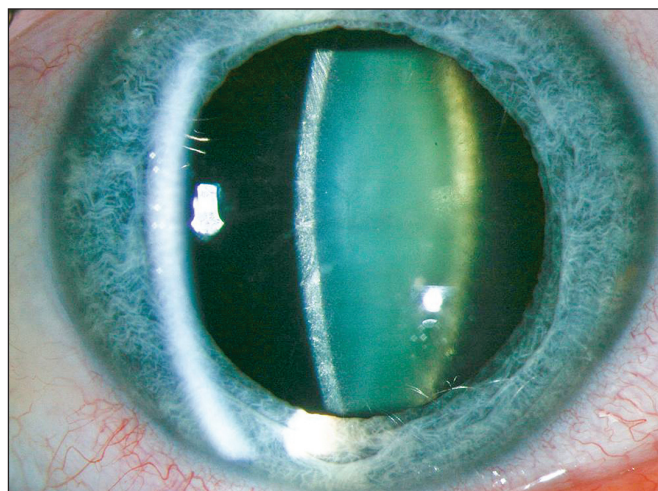
na očnom pozadí nález belavého sfarbenia fovey (obr. 1, obr. 2), ostatný nález veku primeraný.

Tri mesiace po úraze mala pacientka subjektívne pocit mierne zahmleného videnia, objektívne bola šošovka číra, oftalmoskopický nález sietnice nezmenený, centrálna zraková ostrosť bola na úrovni 5/5 čiastočne. Následne podstúpila pacientka vyšetrenie fluoresceínovou angiografiou, ktorá odhalila nevýraznú hyperfluorescenciu transmitovaného typu vo fovey a nález bol uzavretý ako benígna lézia na úrovni retinálneho pigmentového epitelu. Odporučená medikácia zahŕňala diklofenak v kvapkovej forme (Uniclophen) päťkrát denne po dobu troch týždňov, ďalej tablety Yellon a Enelbin, dvakrát denne po dobu jedného mesiaca.

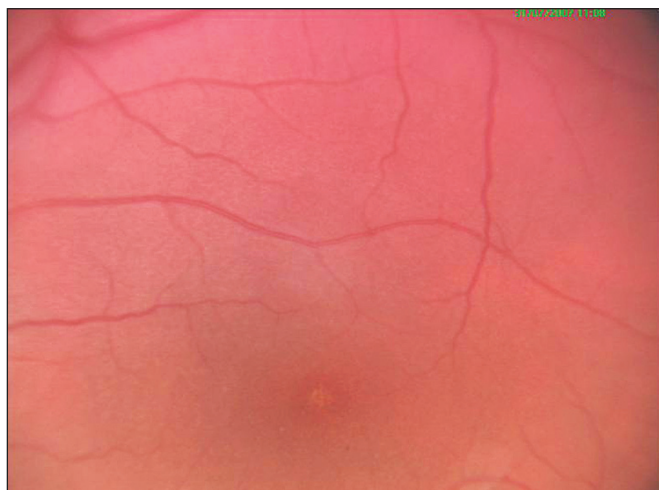Šesť mesiacov po úraze poklesla zraková ostrosť na úroveň 5/15 a na šošovke sa objavilo kalenie v prednom kortexe tvaru radiálne usporiadaných vetvičiek (obr. 3). Pacientke bola odpo-



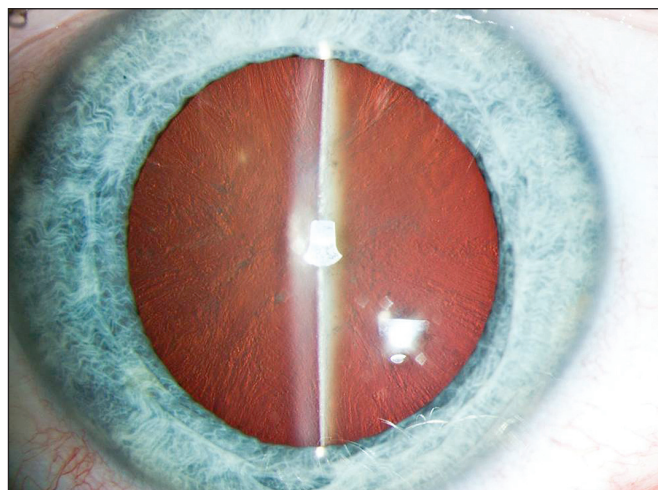
Obr. 1. Zmeny na retinálnom pigmentovom epitelí mesiac po úraze



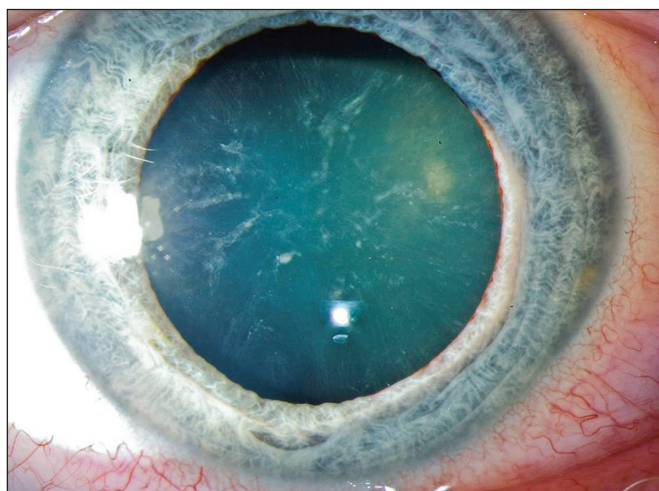
Obr. 4. Pribúdajúce kalenie smerom k zadnému pólu šošovky – 12 mesiacov po úraze



Obr. 2. Detail makuly – zmeny na retinálnom pigmentovom epitelí – 1 mesiac po úraze

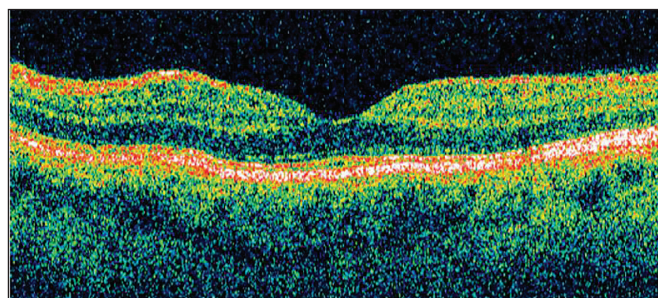


Obr. 5. Kortikálne zákaly šošovky (retroiluminácia) – 12 mesiacov po úraze



Obr. 3. Zákaly v prednom kortexte v tvare blesku – 6 mesiacov po úraze

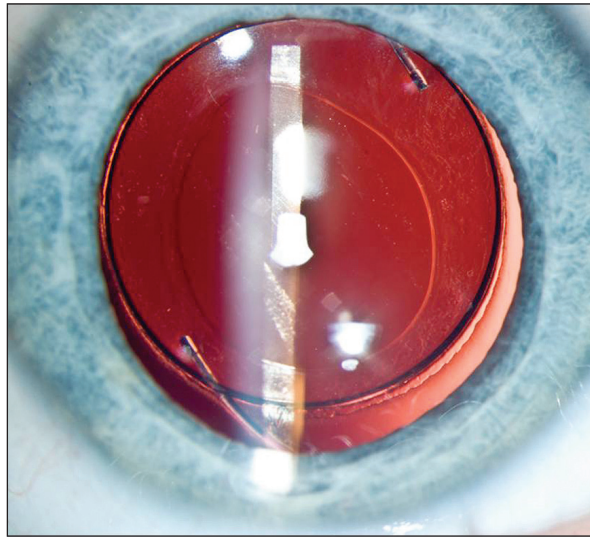
ručená operácia zákalu, ktorú si však priala odložiť. Dvanásť mesiacov po úraze došlo k opätovnému poklesu centrálnej zrakovkej ostroty na úroveň 5/50 s progresiou zákalu najmä v zadnej subkapsulárnej oblasti (obr. 4, obr. 5). Na OCT náleze makuly sme nezaznamenali patologické odchýlky –



Obr. 6. OCT nález bez patológie – 12 mesiacov po úraze

foveolárna depresia bola zachovaná, stratifikácia neuroretiny neporušená, línia fotoreceptorov bez porušenia kontinuity, línia komplexu bazálnej membrány a RPE bez undulácií a reflexivita chorioidey bez fokálneho odtienenia (obr. 6).

Pacientka tentokrát s operáciou súhlasila, zákal šošovky bol operovaný štandardnou metódou fakoemulzifikácie jadra s aspiráciou kortikálnych hmôt a následnou implantáciou zadnokomorovej trojkusovej vnútroočnej šošovky Tecnis® ZA9003 do púzdra (Obr.7). Pooperačná zraková ostrosť bola 5/5, vo fovey pretrvávalo belavé sfarbenie a pacientka neudávala subjektívne ťažkosti.



Obr. 7. Nález po implantácii trojkusovej umelej vnútroočnej šošovky

DISKUSIA

Blesk je silný elektrostatický prírodný výboj medzi povrchom zeme a atmosférou, ktorý vzniká počas búrky. Elektrický prúd prechádzajúci kanálom blesku zahrieva okolitý vzduch, ktorého prudká expanzia vytvára zvukový fenomén známy ako hrom. Blesk trvá rádovo 10^{-10} sekundy,

napätie pólov dosahuje 10^{16} Voltov, kanálom blesku tečie elektrický prúd od veľkosti 10 až 200 tisíc Ampérov a teplota blesku je 5x vyššia ako na povrchu Slnka. (1)

Podľa štatistiky na Slovensku udrie asi 45 000 bleskov ročne, a to výhradne v letných mesiacoch. Štatistika úrazov spôsobených bleskom na Slovensku nie je presná, v USA je to asi 1200 poranení ročne, pričom každé desiate poranenie je smrteľné. Častejší je nepriamy zásah, kedy blesk zasiahne zem v blízkosti osoby, priamy zásah býva skoro vždy smrteľný (3).

Energia blesku sa zmení na elektrický prúd, ktorý „tečie“ po povrchu tela, pričom dochádza k poškodeniu bunkových membrán, tepelnému poškodeniu tkanív a ich ischémii, ktorá nasleduje po reflexívnej vazokonstrikcii. Predisponované je najmä vaskulárne a nervové tkanivo; časté je tiež sekundárne poškodenie tela obete nárazom do okolitých objektov, kam je odhodnené z miesta zásahu blesku (5).

Oko je postihnuté u väčšiny ľudí

zasiahnutých bleskom (4), pričom zväčša je poškodená šošovka a sietnica. Myslíme si, že v prípade šošovky je tomu tak preto, že je relatívne málo vodivá a okolité prostredie komorovej tekutiny a sklovca je vodivé výrazne viac – k uvoľneniu energie dochádza pri výraznej zmene vodivosti prostredí, čo svedčí pre objavenie sa zákalov v prednom a zadnom kortexe. Pri elektrickom šoku dôjde pomerne rýchlo ku koagulácii proteínov šošovky s následným vytvorením vakuol v strednej periférii predného kortexu (2), pričom vytvorenie klinicky pozorovateľného zákalu (čo nie je pravidlom) môže trvať mesiace.

Sietnica je ako ektodermálne nervové tkanivo prirodzene elektricky vodivá, pričom *zonulae ocludentes* buniek retinálneho pigmentového epitelu tvoriace hematoretinálnu bariéru hrajú úlohu polovodiča na prechode sietnica – chorioidea a z toho teoreticky vyplýva možnosť častého poškodenia buniek RPE pri zásahu bleskom, čo sme pozorovali aj u našej pacientky.

Úrazy bleskom sú väčšinou sprevádzané bezvedomím a amnéziou s veľmi pravdepodobným poranením štruktúr oka. Preto by pri poranení bleskom mali byť vždy vyšetrené oči vrátane vyšetrenia očného pozadia v mydriáze a pacient následne sledovaný, pretože k vytvoreniu klinickým príznakov môže dôjsť až s odstupom času.

LITERATÚRA

1. **Bednář, J.** Meteorologie: úvod do studia dějů v zemské atmosféře. Prvé vydanie,

Portál, Praha, 2003, s. 224, ISBN 80-7178-653-5.

2. **Kuchynka, P. et al.:** Oční lékařství. Grada Publishing, 2007, s. 390, ISBN 978-80-247-1163-8.

3. **Norman, ME. et al.:** Ophthalmic manifes-

tations of lightning strike. Survey of Ophthalmology, 46, 2001, 1: 19–24.

4. **Pokorný, J. et al.:** Urgentní medicína. Galen, 2004, s. 547, ISBN 80-7262-259-5.

5. **Ritenour, AE. et al.:** Lightning injury: a review. Burns, 34, 2008, 5: 585–94.

Hledáme oční lékařku / lékaře po atestaci

pro naši denní kliniku v Oranienburku (Berlín)

Čeká na Vás milý tým. Platíme více, než je v německých nemocnicích běžné.

Velmi dobré znalosti němčiny jsou podmínkou.

Těšíme se na Vaši odpověď v němčine na adrese info@augenlinik-oranienburg.de

Top Esthetic

centrum estetické a oční medicíny s.r.o.

Hledá pro své pracoviště v Praze a Mladé Boleslavi oftalmology. Ambulance jsou vybaveny novými špičkovými přístroji. Nadstandardní platové ohodnocení + pohyblivá progresivní složka.

Součástí pracovní náplně je možnost drobné operativy.

Kontakt: Info@topesthetic.cz, gsm: 776177717, 776016911, 777585100