

# Pegaptanib sodný a ranibizumab v léčbě ablace pigmentového listu sítnice u pacienta s věkem podmíněnou makulární degenerací – kazuistika

Šín M., Šimičák J., Prachařová Z., Řehák J.

Oční klinika FN a UP, Olomouc, přednosta doc. MUDr. Jiří Řehák, CSc.

## SOUHRN

Kazuistika prezentující rozdíl účinku preparátů blokujících vaskulární endotelový růstový faktor (anti-VEGF) pegaptanib sodný a ranibizumab u pacientky s ablací retinálního pigmentového listu sítnice (RPE) v rámci exsudativní věkem podmíněné makulární degenerace.

59letá pacientka s ablací RPE v rámci exsudativní VPMD a centrální zrakovou ostrostí 79 písmen ETDRS na levém oku byla léčena 5 intravitreálními injekcemi preparátu pegaptanib sodný. Léčba nedosáhla výrazného efektu na FAG a OCT, byla doprovázena poklesem centrální zrakové ostrosti na 55 písmen ETDRS. Po změně léčby na intravitreální aplikaci preparátu ranibizumab, kterého byly podány 3 intravitreální injekce, došlo k oploštění ablace RPE na optické koherentní tomografii (OCT) a výrazné redukci prosakování na fluorescenční angiografii (FAG). Centrální zraková ostrost dosáhla úrovně 63 písmen ETDRS. Potlačení aktivity choroidální neovaskularizace (CNV) je pozorováno v následujících 4 měsících po podání poslední intravitreální injekce ranibizumabu.

Ranibizumab se jeví účinnějším preparátem v porovnání s pegaptanibem sodným u pacientů s ablací RPE, avšak je nutno vážít možné zvýšené riziko ruptury RPE.

**Klíčová slova:** věkem podmíněná makulární degenerace, ablace retinálního pigmentového listu, ranibizumab, pegaptanib sodný

## SUMMARY

*Sodium Pegaptanib and Ranibizumab in the Treatment of the Retinal Pigment Layer Ablation in a Patient with Age-Related Macular Degeneration – A Case Report*

The case report presents the difference of the effect of two drugs blocking vascular endothelial growing factor (anti-VEGF) – sodium pegaptanib and ranibizumab – in a female patient with the retinal pigment epithelium (RPE) layer ablation as a part of the exudative age-related macular degeneration.

Fifty-five years old female patient with RPE ablation as a sign of exudative ARMD and central visual acuity 79 letters of the ETDRS chart in the left eye was treated by 5 intravitreal injections of sodium pegaptanib. The treatment was not sufficiently effective according to the fluorescein angiography (FAG) and optic coherence tomography (OCT) findings and was accompanied by further decrease of the visual acuity to 55 letters of the ETDRS chart. After the medication was switched to ranibizumab with 3 intravitreal applications, the RPE ablation flattened according to the OCT findings and the fluorescein leakage during the FAG markedly decreased. The central visual acuity improved to 63 letters of the ETDRS chart. The decreased activity of the choroidal neovascularization (CNV) is observed during the following 4 months after the last intravitreal application of ranibizumab.

Ranibizumab seems to be more effective drug comparing to the sodium pegaptanib in patients with the RPE ablation, but it is necessary to consider the increased probability of the RPE rupture risk.

**Key words:** age-related macular degeneration, retinal pigment epithelium ablation, ranibizumab, sodium pegaptanib

Čes. a slov. Oftal., 66, 2010, No. 3, p. 138–141

## ÚVOD

Léčba exsudativní věkem podmíněné degenerace (VPMD) prošla v posledních letech výrazným vývojem. Největší změnu přineslo zavedení preparátů blokujících vaskulární endotelový růstový faktor (VEGF), které se staly lékem volby u této choroby. V současné době jsou pro léčbu k dispozici 3 preparáty: ranibizumab (Lucentis) a pegaptanib sodný (Macugen) jsou schváleny úřadem Spojených států pro potraviny a léčiva (FDA) k použití v indikaci exsudativní VPMD, zatímco bevacizumab (Avastin) má schválení FDA jen pro léčbu kolorektálního karcinomu, avšak vzhledem k ceně je široce používán po celém světě i v oční indikaci (9). Klinické vlastnosti ranibizumabu a pegaptanibu byly dobře doloženy v mnoha prospektivních studiích, zatímco u bevacizumabu tato data doposud nejsou k dispozici (4).

Pegaptanib sodný (Macugen) je anti-VEGF aptamer, RNA oligonukleotid, blokující pouze VEGF isoformu 165, která byla identifikována jako nejdůležitější při růstu patologické choroidální neovaskularizace (CNV) (5). Účinnost dokládá studie VISION (VEGF inhibition in ocular neovascularisation). Pegaptanib sodný byl ve studii aplikován intravitreálně každých 6 týdnů u pacientů se všemi typy CNV. Stabilizace či zlepšení – tj. menší ztráty než 15 písmen na ETDRS optotypu bylo dosaženo u 70 % pacientů (2).

Ranibizumab (Lucentis) je humanizovaný fragment myší protilátky (fragment je odvozen od bevacizumabu, který je celou protilátkou) a blokuje všechny isoformy VEGF-A. Ranibizumab prošel mnoha klinickými studii. Z hlavních studií ANCHOR a MARINA, které byly zaměřeny na okulární, respektive klasickou CNV u VPMD, vyplývá že při měsíčním podání dojde ke stabilizaci či zlepšení vidění u více než 90 % pacientů (11).

Navzdory rozdílným vstupním kritériím výše zmíněných stu-

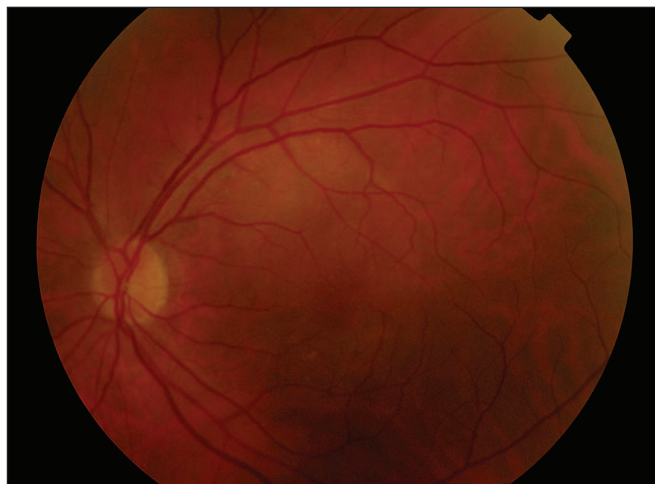
dií se jeví neselektivní preparát ranibizumab účinnějším v dosažení redukce edému i zachování centrální zrakové ostrosti (9). Klinické výsledky navíc korelují s laboratorními studii (6). Naše zkušenost s rozdílností účinku obou preparátů je demonstrována následující kazuistikou.

## KAZUISTIKA

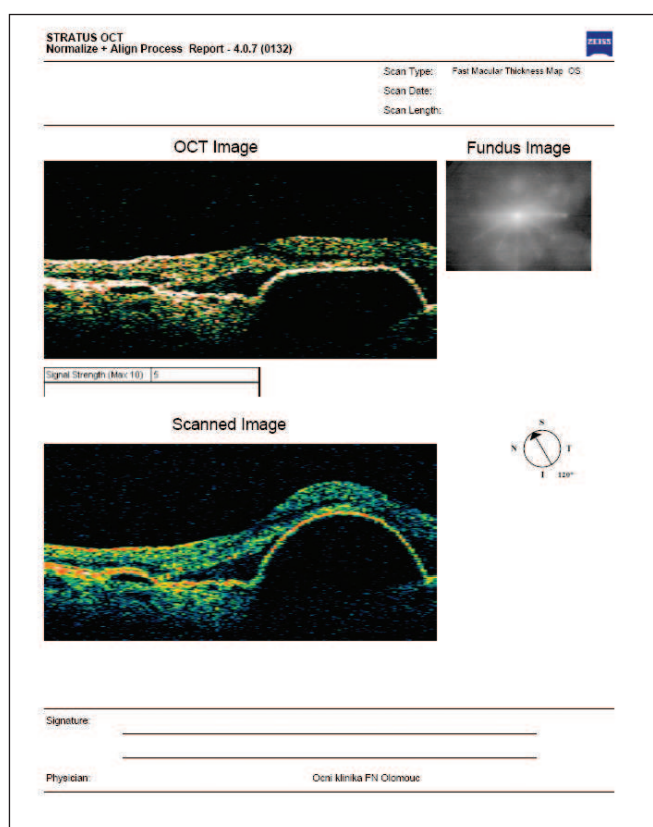
V listopadu 2008 byla do makulární poradny Oční kliniky FN Olomouc odeslána 59letá pacientka s třemi týdny trvajícím metamoropsiemi na levém oku. Na pravém oku byl nález počínající suché VPMD s diskrétními přesuny pigmentu a centrální zrakovou ostrostí (ZO) 85 písmen na standardizovaných optotypech Early treatment diabetic retinopathy study (ETDRS). ZO levého oka na ETDRS optotypu byla 79 písmen, na fundu v makulární oblasti byla patrná ablace pigmentového epitelu zasahující do foveolární oblasti (obr. 1). Optická koherentní tomografie (OCT) potvrdila nález abladovaného pigmentového listu a zároveň ukázala neprosáknutý makulární neuroepitel se zachovalou foveolární depresí (obr. 2). Fluorescenční angiografie (FAG) zobrazila hyperflorescenci serozní ablace pigmentového listu sítnice (obr. 3). Celkově byla pacientka léčena pouze s hypertenzní chorobou preparátem Prestarium 4mg s uspokojivou kompenzací. Pacientka byla indikována k terapii preparátem Macugen intravitálně v dávce 1,25 mg. První aplikace byla podána 14 dní po indikaci, před aplikací pacientka kapala Tobrex 5krát denně do levého oka a pokračovala 7 následujících dnů po aplikaci. V průběhu léčby bylo aplikováno 5 intravitálních injekcí preparátu Macugen 1,25 mg v intervalu 6 týdnů se stejnou přípravou preparátem Tobrex.

V červnu 2008, při kontrole v naší makulární ambulanci, si pacientka stěžovala na výrazné zhoršení metamoropsie na levém oku, pravé oko bylo bez nejmenších problémů. Centrální ZO poklesla na 55 písmen ETDRS optotypu. OCT vyšetření makulární oblasti potvrdilo stále přítomnou ablací retinálního pigmentového epitelu navíc s prosáknutím vrstvy neuroepitelu sítnice a vymizení kontury foveolární deprese (obr. 4). FAG vyšetření ukázalo stále přítomnou ohraničenou hyperflorescenci abladovaného pigmentového listu sítnice, která byla prakticky totožná s nálezem v listopadu 2008. Vzhledem k jednoznačným známkám přetrvávající aktivity CNV i přes sedmiměsíční intravitální terapii preparátem Macugen 1,25 mg, byla po dohodě s pacientkou léčba změna na intavitální aplikaci preparátu Lucentis 0,5 mg. Léčebné schéma bylo převzato ze studie PrONTO, kdy pacientka dostala v iniciální fázi 3 aplikace preparátu Lucentis v měsíčním intervalu a dále dle známek přetrvávání aktivity na OCT a FAG (11). První intravitální aplikace preparátu Lucentis byla provedena v polovině července 2009 a dále následovaly aplikace v polovině srpna a září 2009. Předoperačně bylo postupováno obdobně jako při předchozích případech s preparátem Macugen s profylaktickou instilační antibiotickou aplikací v období 3 dnů před vlastní intravitální injekcí a pokračováním v prvním pooperačním týdnu.

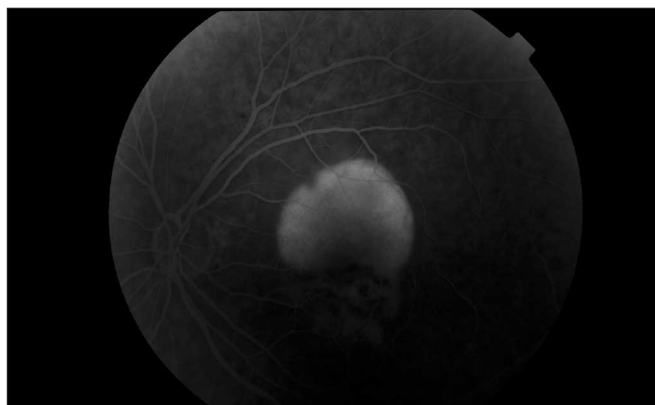
V polovině října 2009 byla pacientka pozvána k další návštěvě makulární poradny naší kliniky. Pacientka udávala zlepšení metamoropsie, i když dle jejích vlastních slov ne úplně. Centrální ZO byla 60 písmen na ETDRS optotypu, OCT nález ukazoval výrazné oploštění ablace pigmentového listu retinálního epitelu bez známek prosáknutí neuroepitelu s opětovným prokreslením foveolární deprese (obr. 5). S přihlédnutím na jasné známky snížení aktivity CNV v kombinaci rizikem ruptury pigmentového listu sítnice (bude diskutováno v následující části) bylo rozhodnuto o přerušení anti-VEGF terapie a kontrole počátkem ledna 2010.



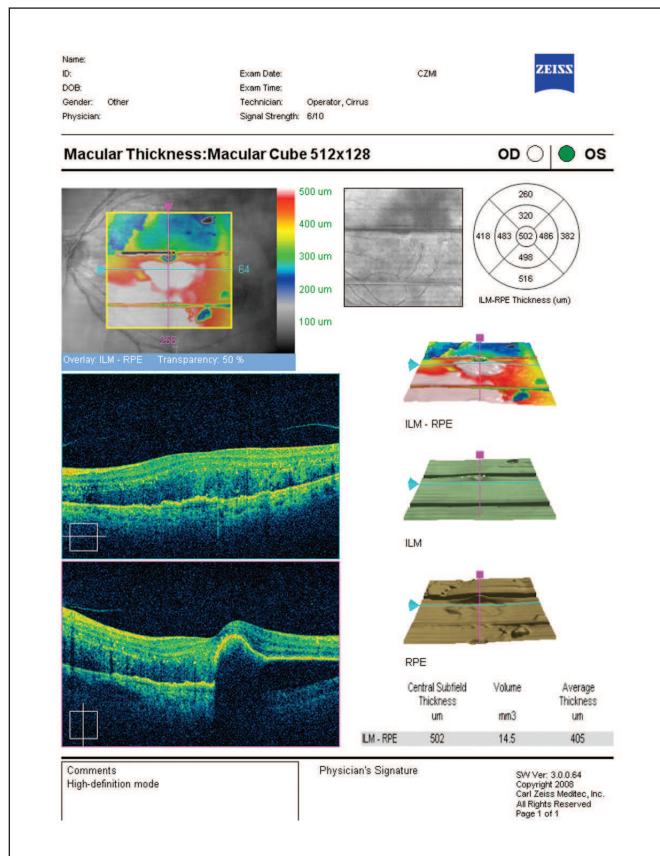
Obr. 1.



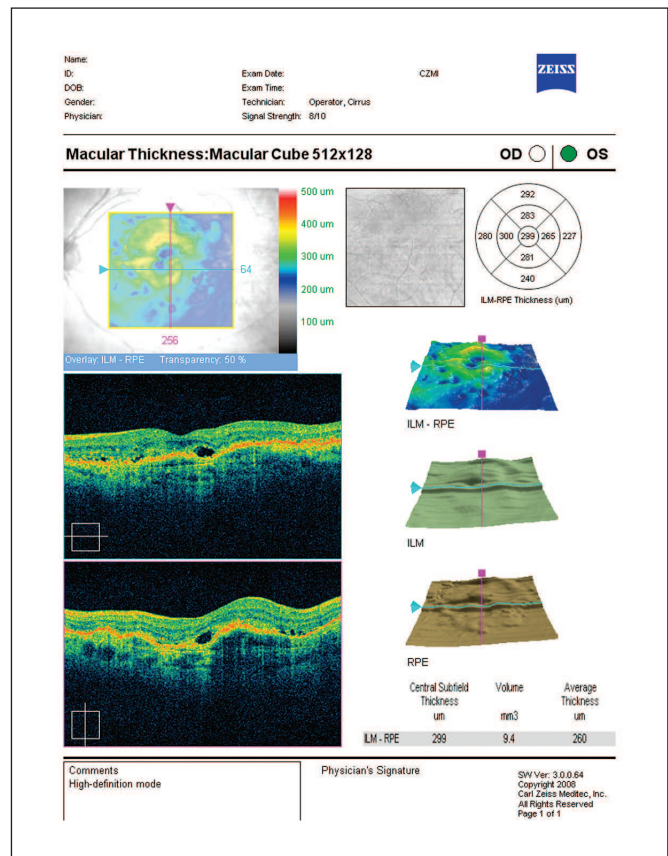
Obr. 2.



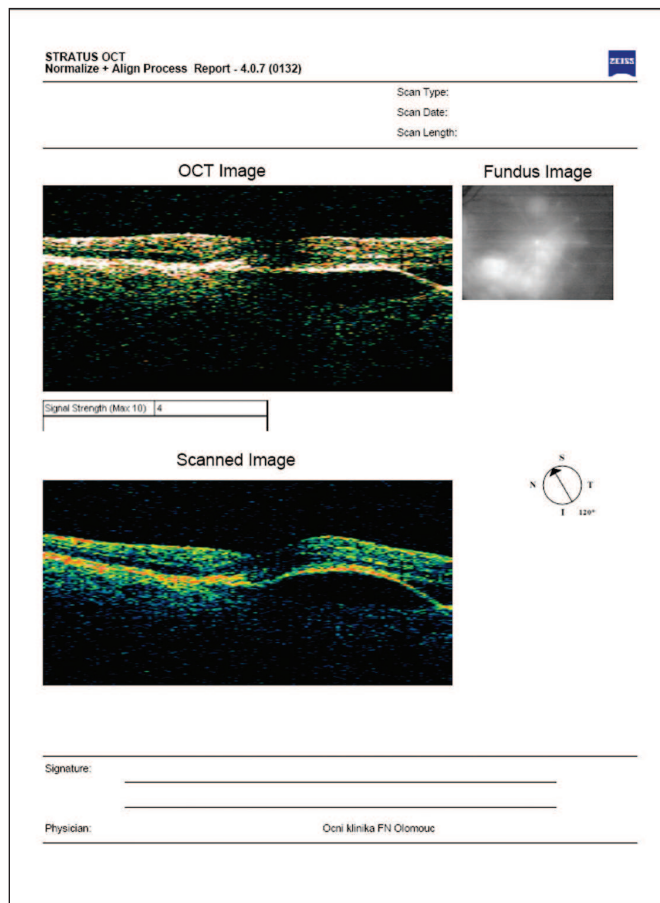
Obr. 3.



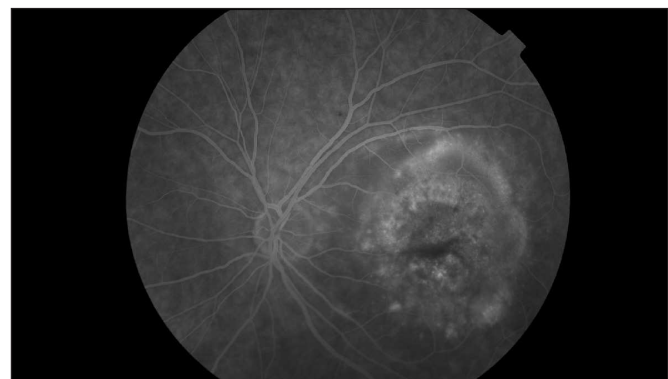
Obr. 4.



Obr. 6.



Obr. 5.



Obr. 7.

V lednu 2010 byla provedena kontrola v makulární poradně. Pacientka je spokojená bez metamorfopsie. Centrální ZO 63 písmen na ETDRS optotypu, OCT bez přítomnosti ablace retinálního pigmentového epitelu, neuroepitel bez edému, vytvořena foveolární deprese (obr. 6). Na FAg makula v centru s windows defektem bez přítomnosti průsaku v pozdní fázi (obr. 7). Nález hodnocen jako stabilizován bez aktivity CNV s nutností další dispenzarizace.

### DISKUSE

Ablace RPE je běžným projevem exsudativní VPMD v podobě vaskulární serózní ablace RPE (10). Byla popsána také jako projev polipoidní choroidální vaskulopatie (1) a avaskulární serózní ablace pigmentového listu u suché VPMD. Nelé-

čená vaskulární serózní ablace RPE vede k výraznému zhoršení centrální ZO na podkladě vytvoření disciformní jizvy nebo ruptury RPE, zatímco u avaskulární dochází k atrofii RPE s méně devastujícím vlivem na centrální ZO (6). Laserová fotokoagulace a fotodynamická terapie, léčebné metody dostupné před érou anti-VEGF preparátů, často selhávaly pro vysoké procento relapsů CNV a vysoké riziko výskytu ruptury RPE (8). Anti-VEGF preparáty se i v této oblasti léčby jeví jako mnohem účinnější. Nedávno byl prezentován retrospektivní soubor 274 očí u pacientů s ablací RPE na podkladě neovaskulární VPMD léčených všemi třemi dnes dostupnými anti-VEGF preparáty. Výsledkem bylo statisticky signifikantní zlepšení centrální ZO i oploštění ablace RPE u pacientů léčených neselektivními preparáty ranibizumab a bevacizumab v porovnání s pacienty léčenými pegaptanibem sodným (9). Stejná skupina autorů prezentovala sérii 15 pacientů se serózní ablací RPE na podkladě VPMD včetně 7 případů prognosticky velmi nepříznivé retinální angiomatózní proliferace (RAP) iniciálně léčených intravitreálně podaným pegaptanibem sodným v dávce 1,25 mg. Po selhání došlo k převedení na léčbu preparátem ranibizumab 0,5 mg. V 11 případech převedení na neselektivní preparát vedlo ke zlepšení či stabilizaci nálezu bez vazby na přítomnost prognosticky nepříznivé RAP před léčbou (8). Velmi důležitou otázkou, která zůstává doposud bez jasné odpovědi, je vliv anti-VEGF preparátů na incidenci ruptury RPE u pacientů s vaskulární serózní ablací RPE. Dle doposud publikovaných prací se jeví mírné zvýšení incidence ruptury RPE při anti-VEGF terapii (3), avšak vzhledem k absenci větších souborů zaměřených na tento problém jde spíše o spekulaci než jasně prokázaný fakt. Úplně bez odpovědi doposud zůstává otázka rozdílné incidence ruptur RPE u různých anti-VEGF preparátů. Podle našich zkušeností se nám incidence jeví vyšší u neselektivních anti-VEGF preparátů, což je možno logicky vysvětlit větším retrakčním efektem na CNV při vyšší účinnosti neselektivních preparátů.

## ZÁVĚR

Podle našich dosavadních zkušeností podpořených dostupnými literárními informacemi se nám ranibizumab jeví jako účinnější preparát pro léčbu pacientů s ablací pigmentového listu sítnice u pacientů s exsudativní věkem podmíněnou makulární degenerací. Je však nutno myslet na možné riziko vzniku ruptury pigmentového listu sítnice, které by mohlo být vyšší u pacientů s ranibizumabem v porovnání s pegaptanibem sodným. Doposud je však tato otázka bez jasné odpovědi vzhledem k absenci jakékoliv porovnávací studie zaměřené na tento problém.

## LITERATURA

1. **Ahuja RM., Stannga PE., Vingerling JR. et al.:** Polypoidal choroidal vasculopathy in exudative and hemorrhagic pigment epithelial detachment. *Br. J. Ophthalmology*, 8, 2000: 479–484.
2. **Gragouhas E.S., Adami A.P., Cunningham E.T. et al.:** VEGF inhibition study in ocular neovascularisation clinical trial group. Pegaptanib for neovascular age-related macular degeneration. *N Engl. J. Med.*, 351, 2004: 2805–2816.
3. **Chang LK., Sarraf D.:** Tears of the RPE: an old problem in a new era. *Retina*, 27, 2007: 23–527.
4. **Chrapek O., Jirkova B., Šín M. et al.:** Současné možnosti léčby vlhké formy věkem podmíněné makulární degenerace. *Čes. a Slov. Oftal.*, 6, 2008: 249–251.
5. **Ischida S., Usui T., Yamashiro K. et al.:** VEGF 164-mediated inflammation is required for pathological but not physiological, ischemia-induced retinal neovascularisation. *J. Exp. Med.*, 19, 2003: 483–489.
6. **Kletner A., Roeder J.:** Comparison of Bevacizumab, Ranibizumab and Pegaptanib in vitro: efficiency and possible additional pathways. *Incest. Ophthalmol. Vis. Sci.*, 49, 2008: 4523–4527.
7. **Lommatzsch A., Heimes B., Gutfleisch M. et al.:** Serous pigment epithelial detachment in age-related macular degeneration: comparison of different treatments. *Invest. Ophthalmol. Vis. Sci.*, 23, 2009, 12: 2163–2168.
8. **Lommatzsch AP, Heimes B, Gutfleisch M. et al.:** Treatment of vascularised serous pigment epithelium detachment in AMD – observations after changing the intravitreal agent due to lack of response. *Klin. Monatsbl. Augenheilkd.*, 225, 2008, 10: 874–879.
9. **Manish N., Kamal N., Nagpal MS.:** A comparative debate on the various anti-vascular endothelial growth factor drugs: Pegaptanib sodium (Macugen), ranibizumab (Lucentis) and bevacizumab (Avastin). *Ind. J. Oph.*, 55, 2007, 6: 437–439.
10. **Pauleikhoff D., Loffert D., Spital G. et al.:** Pigment epithelial detachment in the elderly – clinical differentiation, natural course and pathogenetic implications. *Graef. Arch. Clin. Exp. Ophthalmol.*, 240, 2004: 533–538.
11. **Studnička J.:** Ranibizumab (Lucentis) v léčbě věkem podmíněné makulární degenerace. *Čes. a slov. Oftal.*, 3, 2009: 107–111.

*Do redakce doručeno dne 16. 2. 2010*

*Do tisku přijato dne 9. 7. 2010*

MUDr. Martin Šín  
Oční klinika UP a FN Olomouc  
I.P. Pavlova 6  
775 20 Olomouc  
sin.martin@seznam.cz