

Liečba kapilárneho hemangiómu orbity a adnexov oka betablokátormi

¹Gondová G., ¹Elizová I., ¹Gerinec A., ²Sejnová D., ³Hornová J.

¹Klinika detskej oftalmológie LFUK – DFNSP, Bratislava

²Klinika detskej onkológie LFUK – DFNSP, Bratislava

³I. detská klinika LFUK – DFNSP, Bratislava

SÚHRN:

Autori prezentujú účinky použitia neselektívneho betablokátoru – propranololu na liečbu kapilárneho hemangiómu orbity a adnexov oka v detskom veku.

Materiál a metóda: Betablokátor je systémovo podávaný na Klinike detskej oftalmológie v dávke 1–2 mg/kg od 1/2009. Predpokladaná dĺžka liečby je 12–15 mesiacov. Počet liečených pacientov je 4 a vekové rozhranie je v rozmedzí od 2–12 mesiacov. Po dobu asi 2 mesiacov boli s propranololom podávané tiež celkovo steroidy. Hodnotený je klinický obraz a CT event. MRI snímky.

Výsledky: U liečených pacientov je pozorovaná už od 2 týždňov terapie výrazná regresia klinického nálezu.

Záver: Na základe dosiahnutých výsledkov sa liečba hemangiómov orbity a adnexov oka betablokátorom zdá veľmi rýchla, bezpečná a účinná metóda, najmä u očí s rizikom vzniku amblypie.

Kľúčové slová: kapilárny hemangióm, betablokátory, propranolol

SUMMARY

Treatment of Capillary Hemangioma of Orbit and Adnexes Eye with Betablockers

Authors present effects of nonselective betablocker – propranolol in therapy of capillary orbital and adnexes hemangioma in the childhood.

Material and method: Betablocker is systemically administered on Pediatric Ophthalmology Department Bratislava in doses 1–2 mg/kg from 1/2009. Treatment is expected to durate 12–15 months. The number of treated patients are 4 infants and these are from 2 to 12 months old. During 2 months of medication were beside propranolol also used steroids. Clinical picture and CT or MRI scan have been evaluated.

Results- The substantial regression of clinical finding of patients was clearly visible from 2 weeks from beginning of therapy.

Conclusion: The treatment of hemangioma with betablocker is very fast, safe and effective method for treatment of capillary orbital and adnexes hemangioma, especially in the eyes with risks of amblyopia development.

Key words: capillary hemangioma, betablockers, propranolol

Čes. a slov. Oftal., 65, 2009, No. 6, p. 218–222

ÚVOD

Hemangiómy sú najčastejšie tumory detského veku, najmä kongenitálnej proveniencie.

Histologicky ide o vaskulárny hamartóm zložený z proliferovaných endoteliálnych buniek a pericytov, ktoré infiltrujú orbitálne tkanivá (1). V anglickej literatúre sa pre nich používa názov „vascular anomalies“ – teda cievne anomálie (2).

Ich výskyt nie je obmedzený len na kožu, ale aj na iné orgány, najčastejšie pečeň, niekedy CNS, tráviaci a dýchací systém. V 1/3 sa vyskytujú už pri narodení, sú častejšie u dievčat ako u chlapcov v pomere 5:1 a v 22 % sa vyskytujú u prenatálnych detí pod 1000 g (3).

Najčastejšie sa hemangiómy objavujú v kraniofaciálnej oblasti (60 %), nasleduje postihnutie trupu (25 %) a končatín (15 %). Z kraniofaciálnej lokalizácie má palpebrálna a orbitálna topika 38 % zastúpenie. V poslednej dobe sa začína využívať účinok betablokátoru na reguláciu angiogenézy v liečbe hemangiómov.

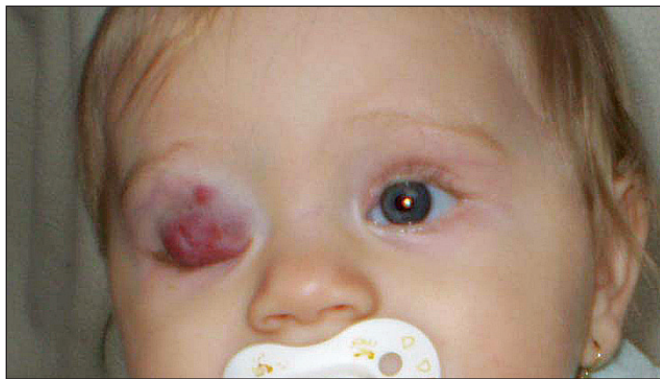
MATERIÁL A METÓDA

Na Očnej klinike DFNSP liečime zatiaľ 4 pacientov s hemangiómom orbity a adnexov oka betablokátorom – propranololom a vasocardinom. Naše rozhodnutie *liečby hemangiómu betablokátorom* sa opieralo o skúsenosti **Children's Hospital Bordeaux vo Francúzku** (4).

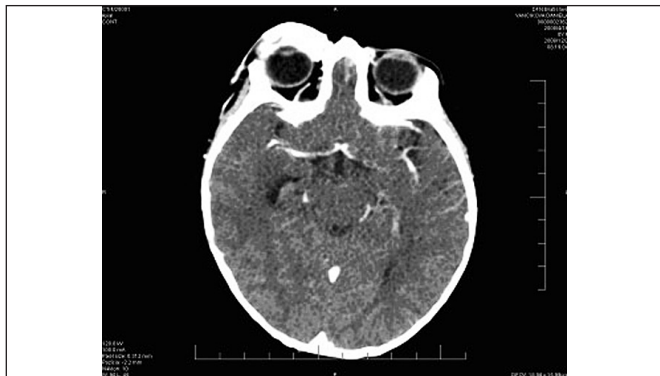
U pacientov sme započali liečbu propranololom v dávke 2 mg/kg, v dvoch jednotlivých denných dávkach, v kombinácii s krátkodobým systémovým podaním kortikosteroidov 1 mg/kg. Súčasná dĺžka liečby je od 4–8 mesiacov. Pred započatím liečby každý pacient prešiel kompletným kardiologickým vyšetrením s následným sledovaním pacienta v pravidelných časových intervaloch kardiológom, onkológom a internistom. Každý mal realizované vstupné CT a pravidelne sledované laboratórne parametre.

VÝSLEDKY

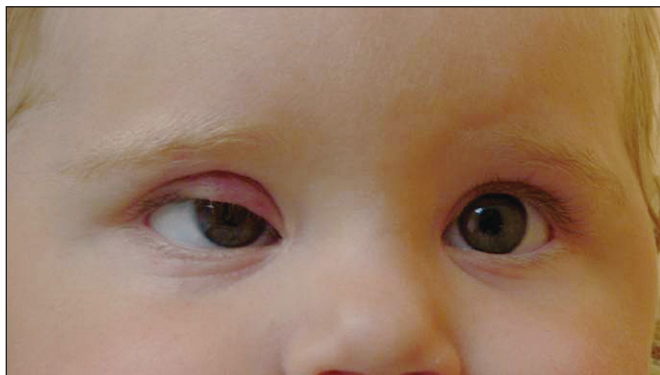Pacient č. 1: 2-mesačné dievčatko XX odoslané na našu ambulanciu s hemangiómom hornej mihalnice vpravo. He-



Obr. 1a. Dieťa v 9 mesiacoch pred liečbou

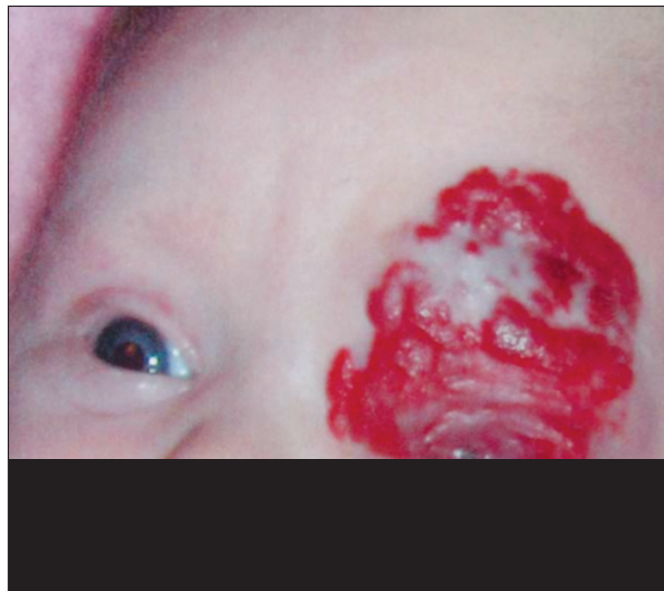

Obr. 1b. CT dieťaťa pred liečbou

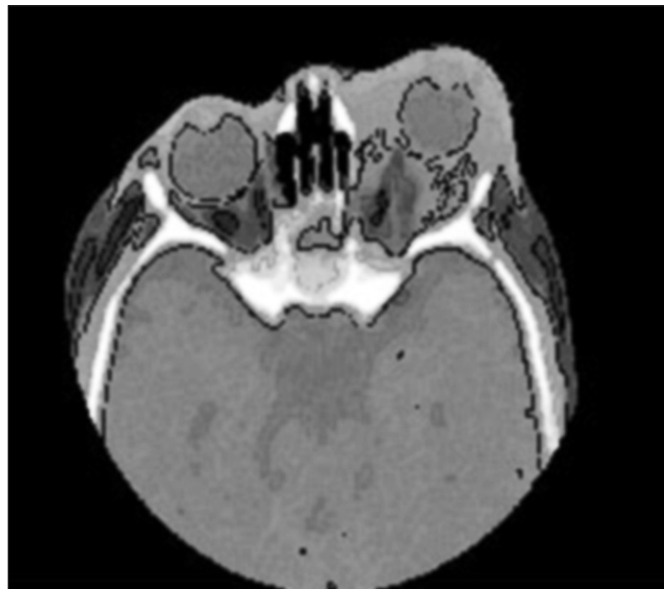

Obr. 1c. Dieťa po 3 mesiacoch liečby

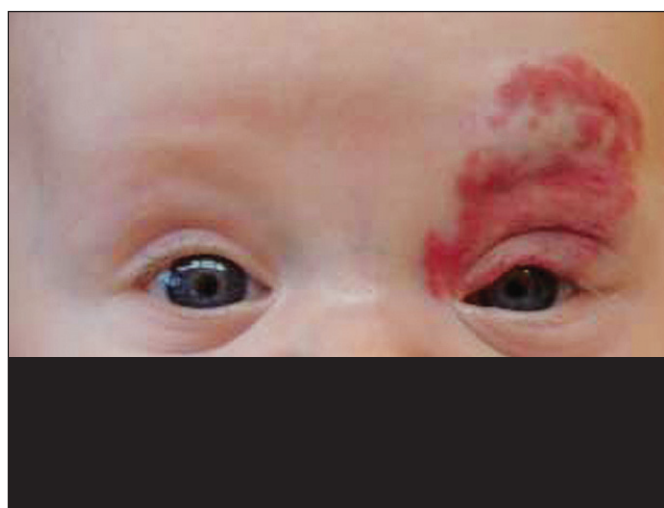mangióm nezasahoval intraorbitálne, okludoval očnú štrbinu, bez možnosti spontánneho otvorenia. Aj napriek započatej systémovej kortikosteroidnej liečby v kombinácii s lokálnou aplikáciou kortikoidu intratumorálne, klinický nález bol bez zlepšenia, preto kortikoidná liečba po 5 mesiacoch liečby ukončená. Vzhľadom na zlú prognózu vývoja zraku u pacientky, sme sa po oboznámení s možnosťou liečby hemangiómov betablokátormi a pre nedostupnosť u nás neregistrovaného lieku (propranolol), rozhodli započat kombinovanú liečbu betablokátorom – vasocardin a kortikosteroidnej liečby s využitím ich predpokladaného sumačného účinku. Vstupné CT pred započatím liečby je obr. 1b. V úvode liečby mala pacientka 9 mesiacov (obr. 1a) a klinický nález bez zlepšenia v rozmedzí cca 6 mesiacov. Počas prvého mesiaca liečby sme pozorovali zmäknutie hemangiómu, jeho vyhladenie, zmenu koloritu a spontánne otvorenie očnej štrbiny. Vzhľadom na výrazné konvergentné postavenie pravého oka bola započatá pleoptická liečba. Obr. 1c zahŕňa dieťa po 3 mesiacoch liečby. U pacientky pokračujeme v započatej liečbe.



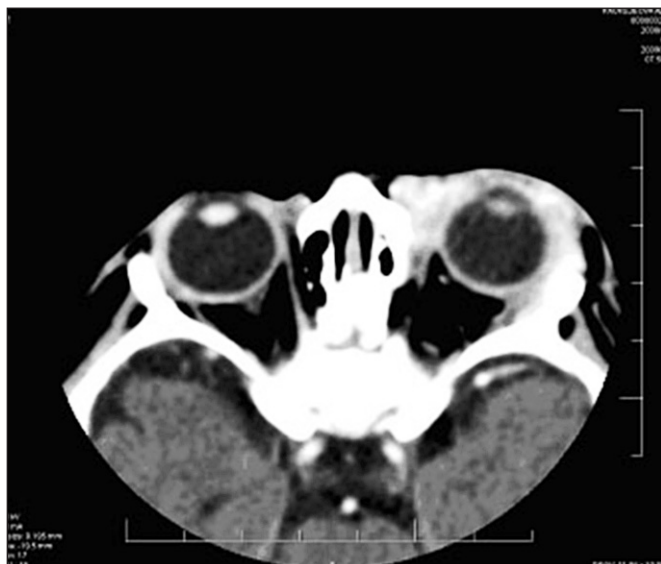Obr. 2a. dieťa pred započatím terapie



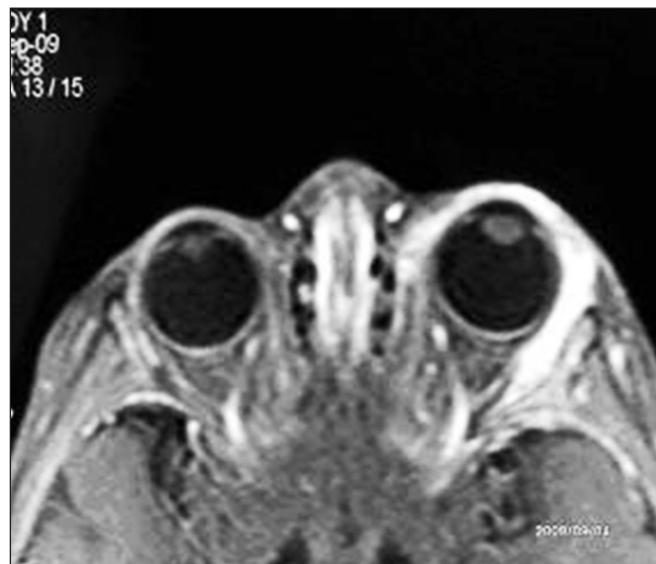
Obr. 2b. CT dieťaťa pred liečbou



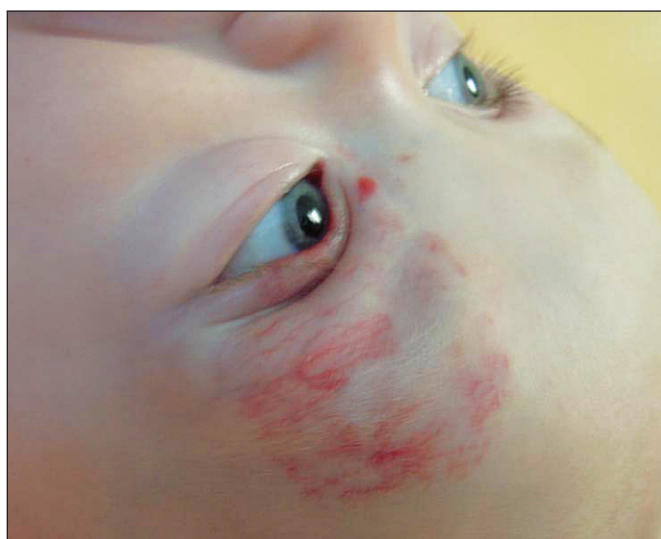Obr. 2c. Dieťa po 3 mesiacoch liečby



Obr. 2d. CT dieťaťa po 3 mesiacoch liečby

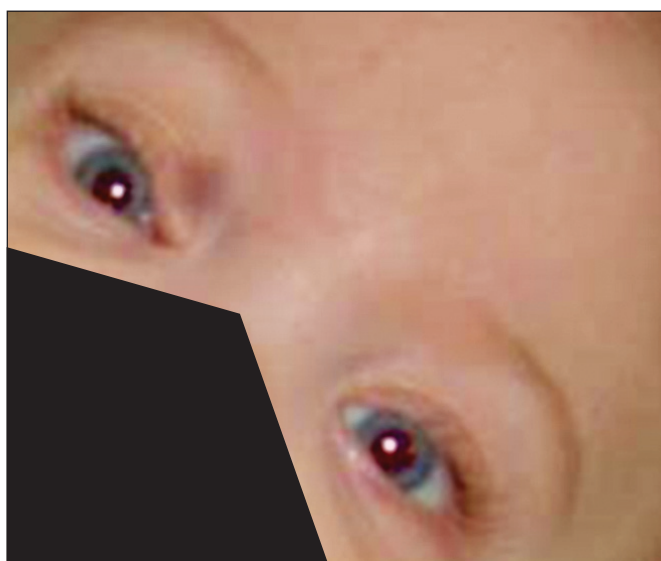


Obr. 2f. MRI dieťaťa po 8 mesiacoch liečby

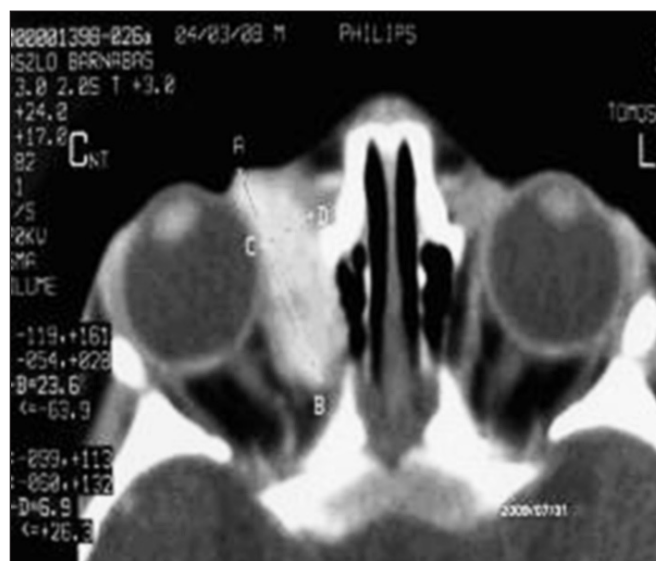

Obr. 2e. Dieťa po 8 mesiacoch liečby

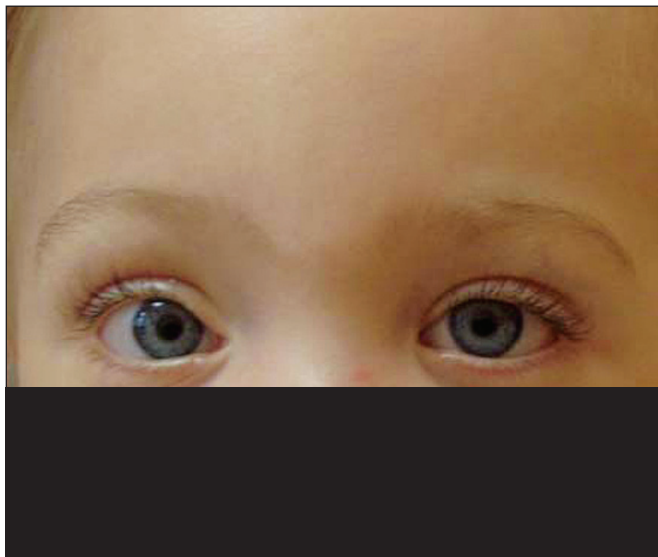
Pacient č. 2: 5-týždňové dievčatko XX (obr. 2a) bolo odslané na našu ambulanciu s nálezom kapilárneho hemangiómu mihalníc a orbity ľavého oka, s oklúziou očnej štrbiny a 8 mm protrúziou bulbu čo je potvrdené aj vstupným CT nálezom (obr. 2b). U pacientky sme započali liečbu perorálnymi systémovými kortikoidmi v štandardnej dávke (2 mg/kg). Pre výraznú progresiu klinického nálezu praskanie povrchu hemangiómu, následné krvácanie, zvýraznenie protrúzie ($1\frac{1}{2}$ mesiac liečby kortikosteroidmi), sme započali liečbu neselektívnym betablokátorom - propranololom (schválený výnimkou MZSR) s postupným vysadením kortikosteroidov z liečby. U dievčatka sme po 2 týždňoch liečby pozorovali pasívne otvorenie očnej štrbiny, zmäknutie a zmenu koloritu. Po mesiaci liečby pozorujeme spontánne otvorenie očnej štrbiny a regresiu protrúzie na cca 2 mm. Vzhľadom na klinický nález bola započatá pleoptická liečba. Klinický obraz po 3 mesiacoch liečby (obr. 2c) a CT vykazuje po 3 mesiacoch liečby (obr. 2d) výraznú regresiu lokálneho nálezu. Po 8 mesiacoch liečby na povrchu kože viditeľné už len metličkovité mierne rozšírené cievy (obr. 2e), očné štrbiny takmer symetrické, bulby v strednom postavení. MRI po 8 mesiacoch /obr.č. 2f/ vykazuje ďalšiu regresiu hemangiómu pri porovnaní s CT.



Obr. 3a. Dieťa pred liečbou



Obr. 3b. CT dieťaťa pred liečbou



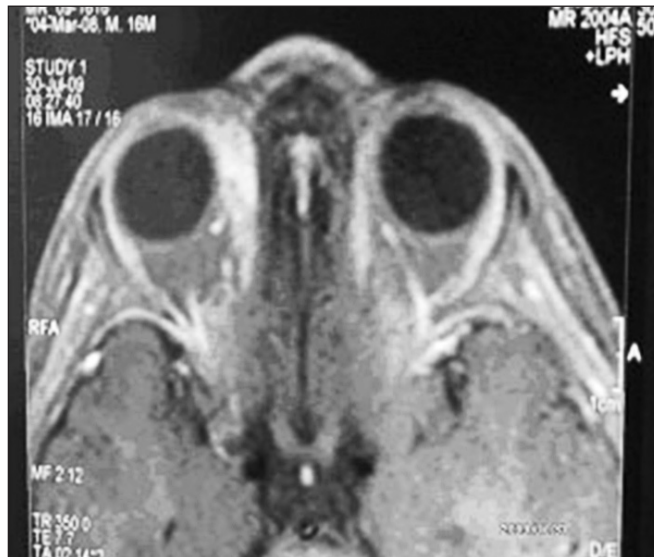
Obr. 3c. Dieťa po 3 mesiacoch liečby

Pacient č. 3: 4-mesačný chlapček (obr. 3a) odoslaný na našu ambulanciu lekárom pre nárast tumorózneho útvaru vo vnútornom kútiku oka vpravo, s postupnou deformáciou hornej mihalnice. Na CT popisovaná mätko tkanivová expanzia pravej orbity, dislokujúca pravý bulbus laterálne veľkosti 22x9x21 mm – obr. 3b. V úvode liečby opakovaně podaný lokálne Diprophos. Vzhľadom na pretrvávajúce klinického nálezu, potvrdené aj kontrolným CT nálezom, sme u pacienta započali kombinovanú liečbu systémového podávania kortikosteroidu s betablokátorom – propranololom. Po mesiaci pozorujeme paralelné postavenie očí a zmenšenie hemangiómu. Po 3 mesiacoch hemangióm aspexiou temer vymiznutý – obr. 3c. a kontrolné MRI obr. 3d. – vykazuje výraznú redukciu lokálneho nálezu.

DISKUSIA

Hemangiómy sú charakterizované rýchlou proliferáciou buniek endotelu kapilár do 1. roku života a pomalou regresiou 1–5 rokov. Z nich 20 % môže narásť až do gigantických rozmerov a nikdy neinvoluje. Imunohistochemické markery objasňujú klinické fázy vývoja hemangiómu. Počas proliferáčnej fázy endotelové bunky produkujú markery a špecifické adhezívne molekuly. Hladina peptidu (bFGF) je v moči dojčiat počas proliferáčnej fázy rastu hemangiómu zvýšená, počas regresie hemangiómu sa približuje k normálnej hladine. Počas proliferácie hemangiómu zisťujeme aj prítomnosť enzýmu kolagenázy typu IV. Protein glukózového transportu erytrocytového typu je imunopozitívny počas existencie hemangiómu a negatívny pri väčšine ostatných cievnych tumoroch a malformáciách (5).

Za základ konzervatívnej liečby hemangiómov sa stále považuje *kortikosteroidná liečba*, lokálna alebo jej systémové podávanie. Lokálne je potrebné podať 3–5 injekcií v 6–8-týždňových intervaloch (6). Odporúčané systémové podávanie je 2–3 mg/kg/deň počas 6–8 týždňov (4), pričom v 30 % je odpoveď výrazná a v 30 % žiadna ako často pozorujeme. Kortikosteroidná liečba môže byť spojená s množstvom nežiadúcich účinkov (iatrogénny Cushingov syndróm, hirzutizmus, zvýšenie hmotnosti). Glukoneogénny účinok môže demaskovať latentný alebo zhoršiť už jestvujúci DM, môžu zvýšiť TK a vyvolať aseptickú nekrózu hlavice humeru. Druhou voľbou terapie sú *Vincristin* a *rekonbinovaný interferón alfa-2b*. Interferón v dávke 3 milióny I.U./m² sa aplikuje denne subkutánne až do involúcie alebo po dobu 7 mesia-



Obr. 3d. MRI dieťaťa po 3 mesiacoch liečby

cov. Odpoveď na liečbu je však pomalá. Z nežiadúcich, účinkov, ktoré sa môžu vyskytnúť počas liečby, sú to príznaky podobné chrípke, zvýšenie hepatálnych testov, útlm leukocytov a trombocytov.

Medzi ďalšie možnosti liečby patrí liečba *laserom*, *kryoterapia*, a *chirurgická intervencia*.

Betablokátor predstavujú novú a nádejnú možnosť liečby hemangiómov.

Betablokátor blokuje účinok katecholamínov na beta-adrenergických receptoroch, väčšina používaných beta-blokátorov (7) sú čistí antagonisti (bez aktivácie receptora), niektoré však môžu receptor aj čiastočne aktivovať (intrinsic sympatomimetic activity- ISA). Podľa lokalizácie beta receptorov pôsobia na respiračný systém, majú metabolické, endokrinne účinky, pôsobia na kardiovaskulárny systém a tiež znižujú vnútroočný tlak hlavne u pacientov s glaukómom. V cievach bráni beta adrenergická blokáda beta₂ mediovanej vazodilatácii. Dochádza k zvýšeniu periférnej rezistencie vzhľadom k prevládajúcej vazokonstrikcii vyvolanej alfa receptormi s čím súvisí aj zmena farby a zmäknutie hemangiómu. Účinok betablokátorov na hemangiómy sa vysvetľuje ich vplyvom na reguláciu angiogenézy.

Betablokátor cez spätnú reguláciu RAF – mitogen aktívovanej protein kinázovej cesty, znižujú expresiu VEGF (vascular endothelial growth factor) a bFGF (basic fibroblast growth factor). Dochádza pri tom k spusteniu apoptózy kapilárnych endotelových buniek, čo má za následok progresívne zlepšenie klinického nálezu hemangiómu (3).

Počas liečby betablokátorom sa u našich pacientov nevykytli žiadne nežiadúce účinky, pacienti sú pravidelne sledovaní kardiológom, pediatrom, onkológom a samozrejme oftalmológom. Vzhľadom na množstvo možných nežiadúcich účinkov pri systémovej kortikosteroidnej liečbe, betablokátor predstavujú pre pacienta menšie riziko a celkovú menšiu záťaž na organizmus. Pri pravidelnom sledovaní pacienta, pri správnej medikácii a dodržiavaní liečebného režimu výskyt nežiadúcich účinkov je málo pravdepodobný.

ZÁVER

Kapilárny hemangióm predstavuje v očnej lokalizácii výrazný handicap pre dieťa.

Doposiaľ nebol na kapilárny hemangióm zaznamenaný u dostupných metód liečby tak rýchly a účinný efekt ako u zmieneného neselektívneho betablokátoru – **propranololu**.

Predpokladaná dĺžka liečby je 9–15 mesiacov. Betablokátory predstavujú nádejný liek pri liečbe kapilárneho hemangiómu. Sú alternatívou použitia systémovej kortikosteroidnej liečby a liečby interferénom alfa, s minimálnym rizikom nežiadúcich účinkov.

LITERATÚRA

1. **Gerinec, A.:** Detská oftalmológia, Martin Osveta, 2005, 543s.
2. **Taylor, D.:** Pediatric Ophthalmology, London Blackwell, 1990, 1120 s.
3. **Hornová, J., Haviar, D., Fabriciová, K., Tichá, L., Horn, F., Babala, J., Cindel, V., Benedeková, M.:** Pohľad pediatra na liečbu rozsiahlych hemangiómov v detskom veku, Rozhľedy v chirurgii, roč. 81, č. 3, 2002, p. 138–143
4. **Leaute-Labreze, C., Dumas de la Roque, E., Hubiche, T., Boralevi, F., Thambo, J-B., Taieb, A.:** Propranolol for severe hemangiomas of infancy, N. Engl. J. Med., 358, 2008, p. 2649–51.

5. **C Enjolras, O., Mulliken, JB.:** The current management of vascular birthmarks, Pediatric Dermatology, 10, 1993, p. 311–33
6. **Gerinec, A., Chynoranský, M., Galbavý, Š.:** Efektívnosť liečby kapilárneho hemangiómu orbity lokálne podávanými kortikosteroidmi, Česká a slovenská oftalmológia, 52, 1996, p. 356–361
7. **Marek, J., a spol.:** Farmakoterapia vnútorných nemocí, Praha Grada, 1998, 744 s.

Do redakcie doručeno dne 23. 9. 2009

Do tisku prijato dne 26. 10. 2009

MUDr. Gabriela Gondová
Klinika detskej oftalmológie
Limbova 1
833 40 Bratislava
tel. 00421 908695785
e-mail: babu.gondova@post.sk

Knižná novinka pre oftalmológov

Pre oftalmologickú obec bola vydaná v júli 2009 doposiaľ v slovenskom a českom písomníctve absentujúca publikácia autora A. Gerinca: **História oftalmológie**.

Kniha v rozsahu asi 250 strán, ktorá je bohato ilustrovaná historickými osobnosťami, časťami ich diel, anatomickými kresbami, optickými náčrtmi a patologickými procesmi oka, sa zaoberá komplexne vývojom oftalmológie vo svete od najstarších riečnych kultúr staroveku po súčasnosť. Autor analyzuje hlavné predstavy o anatómii, fyziológii a patologických procesoch v zrakovom aparáte v názoroch a v praxi osobností všetkých historických období. Hodnotí peripetie oftalmologického vývoja v historickej sekvencii, ako i vývoj názorov na konkrétne diagnostické jednotky.

Vyzdvihuje sa kreovanie základov medicíny a očného lekárstva v starovekom Egypte, Mezopotámii, Indii, Číne, antickom Grécku a Ríme. V stredoveku sa zaznamenáva istá stagnácia

scholastickej Európy kompenzovaná rozkvetom byzantskej a najmä arabskej medicíny. Výrazné oživenie prináša do oftalmológie Európy až renesančné a osvietené obdobie novoveku najmä svojím racionálnym prístupom k anatómii, histológii, optickým zákonitostiam a chorobným stavom oka. Zlomovým pre vývoj oftalmológie sa stáva až 19. storočie, kedy sa konštituovala samostatná disciplína a naštartoval intenzívny výskum všetkých atribútov oftalmológie, ktorý pokračoval v 20. storočí. Autor vyzdvihuje prínos veľkého počtu osobností pracujúcich v jednotlivých dejinných etapách najmä v univerzitných centrách Európy a od konca 19. storočia i v USA. Menšia podkapitola je venovaná vývoju oftalmológie v slovenskom a českom geografickom priestore.

Kniha má zvýšiť historické profesionálne povedomie oftalmológov, historikov a študentov medicíny, optikov a ostatných záujemcov.

Autor