

První zkušenosti s aplikací zlatých víčkových implantátů při obrně lícního nervu

Odehnal M., Malec J., Dotřelová D.

Oční klinika dětí a dospělých 2. LF UK a FN, Praha-Motol, přednostka prof. MUDr. D. Dotřelová, CSc.

SOUHRN

Autoři v klinické studii referují o prvních zkušenostech s aplikací zlatých víčkových implantátů v terapii lagoonu u obrny lícního nervu (n. VII). Implantát svojí hmotností a působením gravitace umožňuje pacientům uzavřít oční štěrbinu. Implantáty se vkládají do podkoží horního víčka a fixují na přední plochu tarzální ploténky. Cílem operace je snížit riziko poškození oka expoziční keratitidou a umožnit pacientům lépe ovládat funkci víčka. Zlato jako materiál implantátu je dobře tolerované lidským organismem. Tvar implantátu a způsob aplikace zajišťuje dobrý funkční výsledek. Celkem bylo na Oční klinice dětí a dospělých operováno 5 pacientů. K hodnocení efektu operace, respektive stupně uzavření oční štěrbinu před a po operaci, byla použita kritéria House-Brackmannova skóre. Toto skóre hodnotí funkci svěrače víčka podle stupně postižení. V diskusi je otevřena problematika výběru implantátů, jejich indikace a provedení operace.

Klíčová slova: zlatý implantát, paréza n.VII, lagoon, horní víčko

SUMMARY

The First Experience with Gold Eyelid Implants in Facial Nerve Palsies

The authors in a clinical study refer about their first experience of gold eyelid implants application in lagophthalmos treatment in facial nerve (cranial nerve VII) palsies. The implant, thanks its weight and the gravitation, facilitates to the patients to close their interpalpebral fissure. The implants are implanted in to the subcutis of the upper eyelid and are sutured to the anterior surface of the tarsal plate. The aim of the surgery is to lower the risk of the damage of the eye due to the exposure keratopathy and to allow the patients to control better the eyelid function. The gold as a material is well tolerated by the human body. The shape of the implant and the way of application ensure good functional results. Altogether 5 adult patients were operated on at the Department of Ophthalmology. The House-Brackmann score was used to evaluate the effectiveness of the surgery, or the stage of the closing of the interpalpebral fissure before and after the surgery. This score evaluates the palpebral sphincter function according the grade of involvement. The selection of the implants, their indication and surgery procedure are discussed.

Key words: gold implant, facial nerve palsy, lagophthalmos, upper eyelid

Čes. a slov. Oftal., 64, 2008, No. 3, p. 95–99

ÚVOD

Obrna lícního nervu (paresis n. VII) je spojena s komplexním narušením víčkových funkcí, z nichž dominuje nemožnost uzavření oční štěrbinu. Nejzávažnější oftalmologickou komplikací víčkových afekcí je expoziční keratitida, která vzniká kombinací lagoonu, redukováného mrkání a snížené produkce slz. Následky této kombinace mohou být fatální pro zrakové funkce pacienta. Cílem řady plastických operací je snaha o částečné navrácení původní funkce víčka a odstranění očních symptomů. Aplikace zlatých implantátů do horního víčka umožňuje na principu hmotnosti a gravitace vůli ovlivnitelné uzavření oční štěrbinu a lepší ochranu povrchu rohovky. Nezanedbatelný je také kosmeticko-psychologický efekt operace.

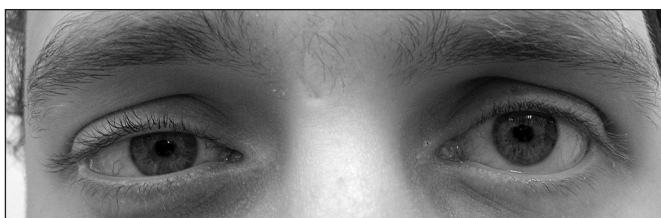MATERIÁL A METODIKA

V letech 2004–2007 jsme na Oční klinice dětí a dospělých FN v Motole u pěti pacientů s obrnou lícního nervu aplikovali

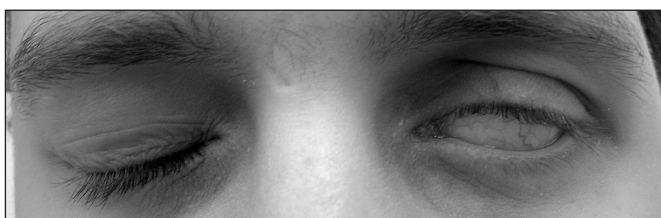
zlaté implantáty do horního víčka. Indikací byl přetrvávající lagoon s rizikem expoziční keratitidy. Funkce zavírání víčka před operací byla hodnocena podle kritérií House-Brackmannova skóre (tab. 1). Před operací byl všem pacien-

Tab. 1

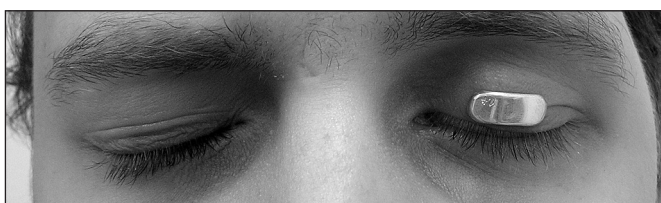| Stupeň | Funkce svěrače víčka |
|--------|--|
| I | normální funkce svěrače víčka |
| II | oční štěrbinu uzavřena s minimálním úsilím |
| III | oční štěrbinu uzavřena s maximálním úsilím |
| IV | oční štěrbinu neúplně uzavřena do 1/3 šíře s maximálním úsilím |
| V | oční štěrbinu neúplně uzavřena do 1/2 šíře s maximálním úsilím |
| VI | oční štěrbinu zcela otevřená s maximálním úsilím |



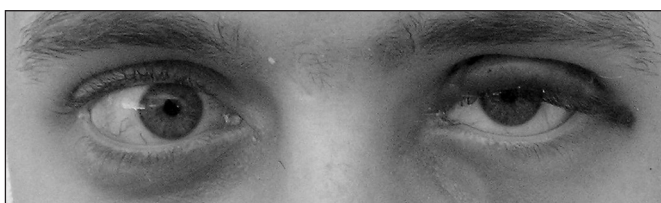Obr. 1.1. Levostranná retrakce horního víčka u obrny n VII



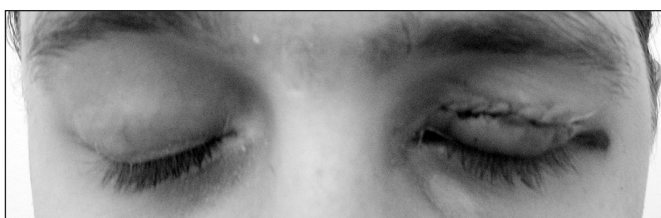
Obr. 1.2. Lagoftalmus při snaze uzavřít oční štěrbinu (House-Brackmann skóre V)



Obr. 1.3. Redukce lagoftalmu zlatým implantátem



Obr. 1.4. První pooperační den s implantátem v horním víčku



Obr. 1.5. Pacient poprvé uzavírá oční štěrbinu

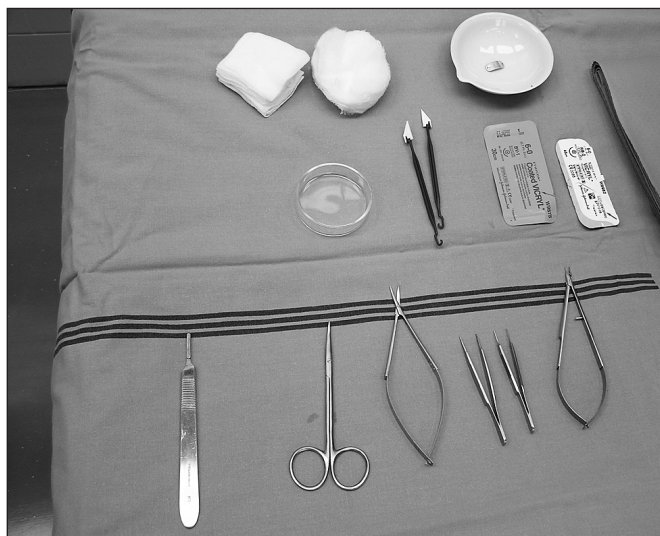tům ze zkušební sady vybrán implantát, který svojí hmotností zajišťoval uzavření i otevření oční štěrbinu při volném úsilí. (obr. 1.1, 1.2 a 1.3). Finální zlaté implantáty byly vyrobeny na zakázku. Použité zlato bylo 18 karátové s čistotou 99,5 % (obr. 2). Všechny operace jsme prováděli v celkové anestezii. Vlastní výkon trval kolem 20 minut. U našich pacientů jsme nezaznamenali žádné pooperační nebo pooperační komplikace.

Popis operace

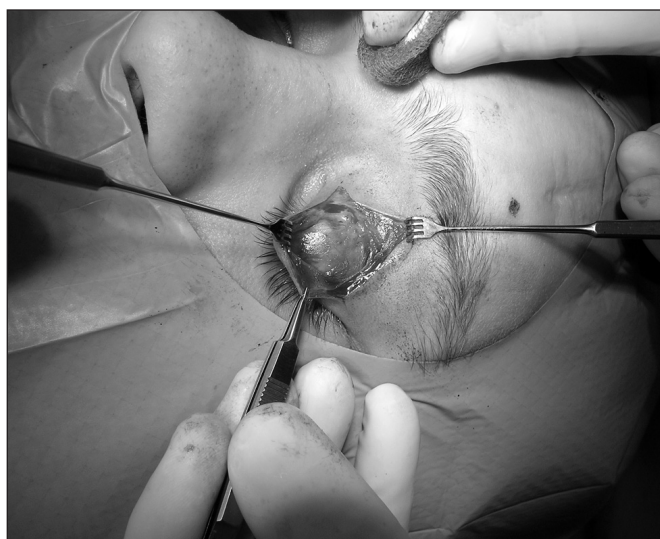Operační řez je veden v orbitopalpebrální rýze 7 až 11 mm nad margem horního víčka v délce cca 1,5 cm. Po otevření kůže a podkoží následuje preparace svěrače víčka a mobilizace přední plochy tarzální ploténky. Tarzální ploténku horního víčka obnažíme směrem dolů až k okraji víčka. Implantát fixujeme symetricky na 2 místech k přední ploše tarzální ploténky cca do 1 až 2/3 její tloušťky. Poloha implantátu je



Obr. 2. Zlatý implantát – na bocích otvůrky pro zavedení stehů

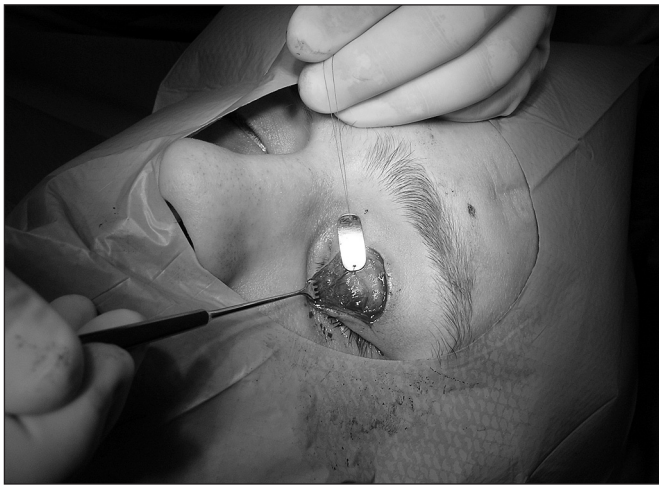

Obr. 3. Operační stolec připravený pro implantaci

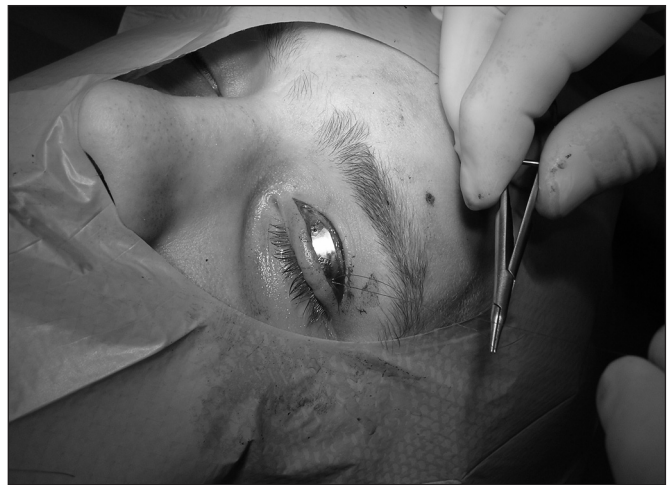

Obr. 4. Preparace podkoží horního víčka

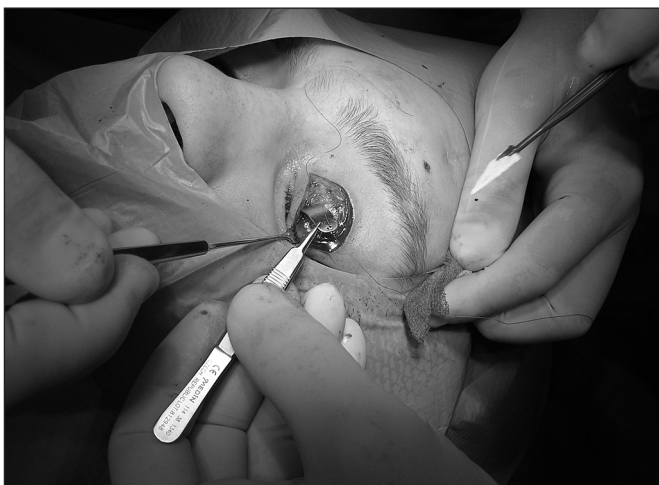optimální, pokud je fixován co nejnižše k tarzální ploténce. Po stabilizaci implantátu a kontrole jeho uložení adaptujeme operační ránu po jednotlivých vrstvách. Výkon končí krytím sterilním obvazem a aplikací lokálních antibiotik (obr. 3 až obr. 10).



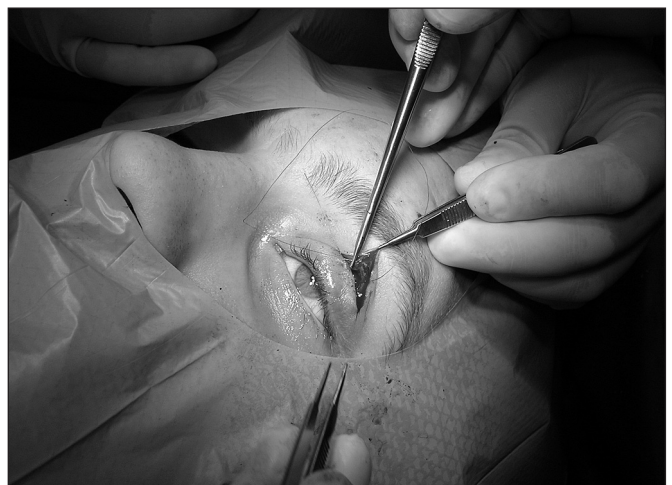Obr. 5. Fixace implantátu k tarzu



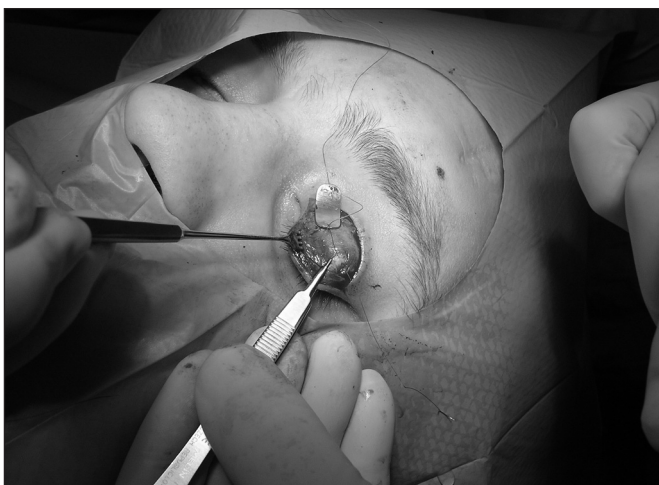Obr. 8. Závěrečná pozice implantátu na horním víčku



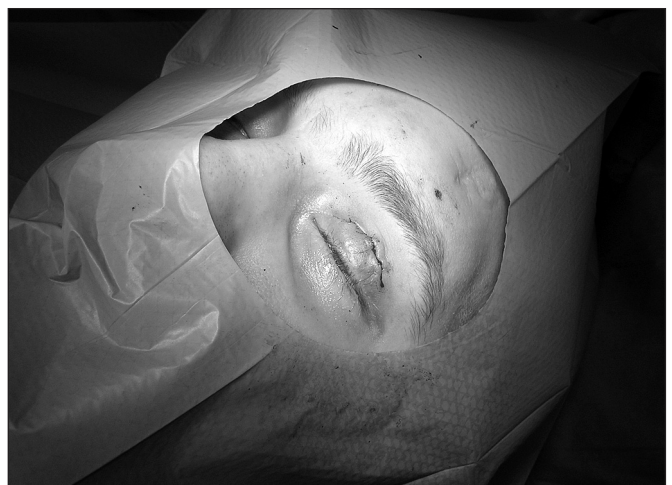Obr. 6. Fixace implantátu k tarzu



Obr. 9. Sutura podkoží



Obr. 7. Fixace implantátu k tarzu



Obr. 10. Sutura víčka

VÝSLEDKY

Efektivitu operace u našich pacientů jsme hodnotili opět podle House-Brackmanova skóre (tab. 3, obr. 1.4 a 1.5).

DISKUSE

Obma lícního nervu spouští kaskádu patologických procesů narušujících fyziologické funkce horního i dolního víčka. Primárně je omezen mechanismus zavírání oční štěrbiny, který

Tab. 2

| | |
|---|---|
| I. Akutní fáze prvních 3 měsíců - spontánní regrese možná | diagnoza příčiny |
| | ochrana rohovky (lubrikancia, kontaktní čočky) |
| | tarsorafie |
| II. Vyšetření po 3 měsících - není spontánní regrese | nervový štěp nebo anastomóza lícního nervu |
| | mediální kantoplastika (zesílení vnitřního vazy) |
| | zpevnění dolního víčka silikonovým implantátem |
| II. Vyšetření po 3 měsících - částečná regrese | zpevnění dolního víčka allogenním fasciálním štěpem |
| | -vyčkat a pokračovat v konzervativním postupu |
| III. Vyšetření po 6 měsících - neúplná regrese | plastika obočí (elevace) |
| | zkrácení Mullerova svalu |
| | aplikace víčkových implantátů |

Tab. 3

| Pac.č. | věk | pohlaví | etiologie | Brackmannovo skóre | | |
|--------|-----|---------|--------------|--------------------|------------------|-------------------|
| | | | | před operací | 1 měsíc po oper. | 6 měsíců po oper. |
| 1. | 24 | M | kraniotrauma | VI | III | II |
| 2. | 53 | M | tumor | VI | III | I |
| 3. | 63 | Z | tumor | VI | III | III |
| 4. | 46 | Z | tumor | V | IV | II |

v rámci postižené mimiky tváře dominuje v klinickém obraze. Vznikající lagoftalmus je příčinou nedokonalé ochrany povrchu rohovky, která zůstává trvale v kontaktu s vnějším okolím. Sekundární retrakce horního víčka a paralytické ektropium dolního víčka zvyšují odpařování slz z povrchu rohovky a situaci tím ještě zhoršují. Krajním následkem těchto pochodů může být ulcerace a perforace rohovky se všemi následky pro zrakovou ostrost. K výše uvedeným změnám se připojuje dermatochalazis a pokles obočí. Nezanedbatelné jsou také psychologické problémy pro viditelné změny víčka a poruchu mimiky tváře. Terapie následků obrny lícního nervu je někdy svízelná a dlouhodobá pro pacienta i lékaře (10, 11, 18, 19, 20). Léčba je multidisciplinární a podílí se na ní neurolog, neurochirurg, oftalmolog, plastický chirurg a maxilofaciální chirurg. Prognóza obrny lícního nervu závisí na etiologii obrny, na možnosti spontánní regrese a na mezioborové spolupráci zainteresovaných odborníků. Tabulka 2 udává přehled postupů v terapii u parézy n. VII.

Hlavním úkolem oftalmologa je uchránit integritu rohovky. Terapie spočívá v konzervativních postupech v kombinaci s plasticko-chirurgickými zákroky víček a jeho okolí.

a) Lubrikancia: jsou důležitou složkou terapie a jejich pravidelná aplikace ve formě kapek a mastí umožňuje umělou ochranu povrchu rohovky. Preparátů ve formě umělých slz a protektivních médií je na trhu celá řada. Platí, že čím více je viskózní složky v preparátu, tím déle a lépe je chráněna rohovka i spojivka oka.

b) Botulotoxin: aplikace Botoxu do horního víčka nebo do stropu očníce zajistí za 2 dny po aplikaci až 20 dní trvající arterficiální ptózu víčka. Pro riziko trvalé diplopie je tato metoda riskantní.

c) Tarsorafie: tarsorafie částečná nebo úplná omezuje zorné pole pacienta a není optimální z hlediska kosmetického. Je nezbytná tam, kde je obtížně proveditelná nebo nedostačková plastická úprava víčka a kde hrozí poškození rohovkového epitelu. Laterální tarsorafie v rozsahu 5 mm redukuje až 80 % lagoftalmu. Při nepřítomnosti Bellova fenoménu je nutné provést úplnou tarsorafii.

d) Korekce ektropia: paralytické ektropium dolního víčka zhoršuje diskomfort pacienta pro trvající epiforu v důsledku everze slzných bodů. Odchlípením marga dolního víčka se zvětšuje kontakt obnažené spojivky a rohovky s okolním pro-

středím. V lehčích případech můžeme zkusit vylepování dolního víčka náplastí a přiložení víčka k bulbu. Chirurgická korekce spočívá v plastice tarzální ploténky jejím vytětím a vytvarováním (tzv. „Full-V resekce“).

e) Pokles obočí a dermatochalazis: tyto doprovodné kosmetické, ale obtěžující problémy, lze řešit plastickou úpravou víček a obočí (blefaroplastika a elevace obočí).

Víčkové implantáty

Myšlenka částečně nahradit funkci svěrače víčka byla impulsem k použití řady důmyslných mechanismů. Jednou z možností je uzavírat oční šterbinu předmětem (implantátem) umístěným v horním víčku. Všechny implantáty fungují na principu využití hmotnosti a gravitačních sil (1, 6, 7, 12). Ukázalo se také, že je výhodnější implantát pevně fixovat do svalu svěrače víčka nebo do tarzální ploténky (14, 15, 18, 20). Důležitým faktorem pro efektivitu operace je výběr materiálu implantátu. Silikon, titan, ušlechtilá ocel a další materiály byly zkoušeny s různým efektem. Nedávno byly vyrobeny flexibilní implantáty z platiny, které mají možná velkou budoucnost. Při fixaci pod kůží se samy vytvarují podle pohybů víčka (6, 8, 16, 17). Do této skupiny patří použití tzv. víčkových pružin. Pružiny jsou ohebné a vyráběné z čistého titanu ve tvaru písmena V. Horní část se fixují do okraje periostu orbity a svěrače víčka a dolní část do tarzální ploténky. Pružinovým efektem (při pohledu dolů se napnou, při pohledu nahoru relaxují) uzavírají oční šterbinu. Zlato jako materiál se jeví jako optimální řešení, protože jde o inertní kov, který je dobře a dlouhodobě snášen lidským organismem (9, 10, 11, 16). První zlatý implantát byl vyzkoušen v r. 1958. Tyto implantáty jsou vyrobeny z 18-24karátového zlata s čistotou 99 %. Výhodou zlata je vysoká hmotnost v poměru k objemu a barevná shoda s koloritem podkoží a kůže. Hmotnost implantátů se pohybuje do 0,6 g do 1,6 g, ale individuálně lze vyrobit implantáty s větší hmotností. Před vlastní chirurgickou implantací je užitečné využít výrobce dávávanou zkušební sadu implantátů (trial-implants) (obr. 1.3) Zkušební implantáty jsou identického tvaru a mají hmotnost od 0,6 g do 1,6 g. Snímacím lepidlem se mohou fixovat na kůži horního víčka a podle exkurze víčka a jeho dovření lékaře zjišťuje optimální hmotnost budoucího implantátu. Hmotnost implantátu by měla stačit k překonání odporu zvedáče víčka a zároveň zachovat schopnost elevace víčka. Podle zkušeb-

ního implantátu vybereme a objednáme tvarově a hmotnostně identický implantát, jakési dvojče, ale ze zlata. Implantát je odlit do tvaru lehce prohnutého obdélníka velikosti 3 × 1 cm. Vnitřní strana je konkávní a zevní strana konvexní (obr. 2). Tato zlatá destička, tvarem přizpůsobená fyziologickému zakřivení víčka, má na obou koncích miniaturní otvory pro fixační stehy. Přes tyto otvůrky chirurg fixuje destičku šicím materiálem k povrchu tarzální ploténky. Vlastní operační výkon není složitý, ale je třeba jej nacvičit. Při operačním výkonu je třeba dát při preparaci vrstev víčka pozor na porušení orbitálního septa nebo aponeurózy zvedáče víčka. Při obnažení konce tarzální ploténky by neměly být poškozeny folikuly řas horního víčka. Pro správnou funkci a stabilizaci implantátu je důležitá fixace destičky k dolní části tarzální ploténky. Pokud destičku přišijeme do horních partií tarzu, je efekt implantátu výrazně omezen. Správné uložení implantátu má klíčový význam pro jeho stabilitu a zamezení nežádoucí migrace v podkoží víčka (1, 5, 9, 12, 16). Peroperační nebo pooperační komplikace nejsou časté. Může se vyskytnout ptóza víčka, při operaci je riziko poškození papil řas horního víčka. Vyloučení implantátu je popisováno vzácně (11, 13, 15, 19). Implantát lze již měsíc od vyloučení znovu aplikovat. Prevence komplikací spočívá především ve správném operačním postupu. Obecně prognóza záleží na celkovém stavu pacienta, na ev. proběhlé nebo probíhající chemoterapii či aktinoterapii a imunitě organismu.

Kdy indikovat aplikaci implantátu, je diskutabilní otázkou (4, 5, 6, 7, 20). Někteří autoři implantují již několik dní po vzniku obrny a lagoftalmu. Implantát se ponechá do doby, než dojde ke spontánní úpravě funkcí svěrače víčka. V případě trvalého postižení se implantát ponechá in situ. Většinou se ale doporučuje čekat 6 měsíců na spontánní úpravu funkce svěrače víčka, podobně jako u obrn okohybných svalů. V mezidobí chráníme povrch rohovky konzervativní terapií. Pokud není v časovém odstupu patrna obnova víčkových funkcí nebo dochází ke změnám rohovkového epitelu, konzultujeme postup s neurologem nebo neurochirurgem a indikujeme pacienta k aplikaci implantátu. Budoucnost terapie lagoftalmu u obrny lícního nervu se možná rýsuje v mechanismu přenosu elektrických impulsů vycházejících při mrkání z kontralaterálního nepostiženého víčka (2, 7, 18, 19). Do té doby ale budou víčkové implantáty zaujímat pevné místo v komplexní terapii víčkových komplikací u obrny lícního nervu.

ZÁVĚR

Zlaté víčkové implantáty nenahrazují funkci svěrače víčka, ale svým mechanickým působením umožňují účinně chránit integritu rohovkového epitelu. Zmírňují také objektivní a subjektivní potíže postižených pacientů a zlepšují kvalitu života. Víčkové implantáty doplňují spektrum mezioborových léčebných postupů obrny lícního nervu.

Podpořeno VZ FNM 6502

LITERATURA

1. Aggarwal, E., Naik, M.N., Honavar, S.G.: Effectiveness of the gold weight trial procedure in predicting the ideal weight for lid loading in facial palsy: a prospective study. *Am J Ophthalmol.*, 143, 2007, 6: 1009-1012.
2. Demann, E.T., Stein, P.S., Haubenreich, J.E.: Gold as an implant in medicine and dentistry. *J Long Term Eff Med Implants*, 15, 2005, 6: 687-98.
3. Dinces, E.A., Mauriello, J.A. Jr., Kwartler, J.A. et al.: Complications of gold weight eyelid implants for treatment of fifth and seventh nerve paralysis. *Laryngoscope*, 107, 1997, 12: 1617-22.
4. Gladstone, G.J., Nesi, F.A.: Management of paralytic lagophthalmos with a modified gold-weight implantation technique. *Ophthal Plast Reconstr Surg*, 12, 1996, 1: 38-44.
5. Goldhahn, A., Schrom, T., Berghaus, A. et al.: Corneal astigmatism as a special complication after lid-loading in patients with lagophthalmos. *Ophthalmologe*, Aug, 96, 1997, 8: 494-7.
6. Choi, H.Y., Hong, S.E., Lew, J.M.: Long-term comparison of a newly designed gold implant with the conventional implant in facial nerve paralysis. *Plast Reconstr Surg.*, 104, 1997, 6: 1624-34.
7. Jacob, J.T., Pendleton, K., Broussard, E. et al.: Porous alloplastic material encasement of gold weights for the treatment of paralytic lagophthalmos. *Ophthal Plast Reconstr Surg.*, 15, 1999, 6: 401-6.
8. Kao, C.H., Moe, K.S.: Retrograde weight implantation for correction of lagophthalmos. *Laryngoscope*, 114, 2004, 9: 1570-5.
9. Kartush, J.M., Linstrom, C.J., McCann, P.M. et al.: Early gold weight eyelid implantation for facial paralysis. *Otolaryngol Head Neck Surg.*, 103, 1990, 6: 1016-23.
10. Kuntheseth, S.: Reanimation of the lagophthalmos using stainless steel weight implantation; a new approach and prospective evaluation. *Int J Lepr Other Mycobact Dis.*, 67, 1999, 2: 129-32.
11. Mohr, A.: Pretarsal platinum-iridium implants for therapy of lagophthalmos in facial paralysis. Preliminary results. *Ophthalmology*, 94, 1997, 8: 600-2.
12. Nazzi, V., Marras, C., Broggi, G.: Upper eyelid gold weight implants in patients with facial nerve palsy. *Surgical technique. J Neurosurg Sci.*, 50, 2006, 4: 107-10.
13. Pausch, N., Sterker, I., Hemprich, A. et al.: Restoration of lid function in peripheral facial palsy by implanting gold weights. *Mund Kiefer Gesichtschir.*, 10, 2006, 3: 135-40.
14. Schrom, T., Bauknecht, H., Berghaus, A. et al.: Effects of magnetic resonance tomography on upper eyelid implants. *HNO.*, 53, 2005, 8: 741-6.
15. Schrom, T., Goldhahn, A., Neumann, K. et al.: Risks of upper eyelid gold implantation in peripheral facial paralysis. *HNO.*, 47, 1999, 4: 262-8.
16. Schrom, T., Habermann, A., Wernecke, K. et al.: Implantation of lid weights for therapy of lagophthalmos. *Ophthalmologe*, 102, 2005, 12: 1186-92.
17. Schrom, T., Loch, A., Holz, M. et al.: Evaluation of a new lid implant for rehabilitation of the paralyzed eye. *Laryngorhinootologie*, 85, 2006, 1: 38-42.
18. Schrom, T., Taeye, C., Wolf, G. et al.: Histopathology after implantation of lid weights. *HNO.*, 4, 2006, 8: 591-598.
19. Terng, S.C., Rijnders, W., Kon, M. et al.: Custom-made gold plate prosthesis in the upper eyelid in patients with facial paralysis: improved eyelid closure with less effects on other eye complaints. *Ned Tijdschr. Geneesk.*, 144, 2000, 17: 800-4.
20. Townsend, D.J.: Eyelid reanimation for the treatment of paralytic lagophthalmos: historical perspectives and current applications of the gold weight implant. *Ophthal Plast Reconstr Surg.*, 8, 1992, 3: 196-201.

MUDr. Milan Odehnal
Oční klinika dětí a dospělých
2.LF UK a FN v Motole
V Úvalu 84
150 06 Praha 5
ocni@lfmotol.cuni.cz